

Учреждение образования Гомельский государственный университет
имени Франциска Скорины»

Факультет биологический
Кафедра зоологии, физиологии и генетики

СОГЛАСОВАНО

Заведующий кафедрой

_____ Г. Г. Гончаренко
_____ 2015

СОГЛАСОВАНО

Декан факультета

_____ В. С. Аверин
_____ 2015

УЧЕБНО-МЕТОДИЧЕСКИЙ КОМПЛЕКС
ПО УЧЕБНОЙ ДИСЦИПЛИНЕ

Анатомия человека

для специальности I – 31 01 01 02 – «Биология»
(научно – педагогическая деятельность)

Рассмотрено и утверждено на заседании
кафедры зоологии, физиологии и генетики
28.08.2015 г. протокол № 1

Составитель:
канд. биол. наук, доцент Д. Н. Дроздов

Рассмотрено и утверждено
на заседании научно-методического совета
УО «Гомельский государственный университет им. Ф. Скорины»
_____ 2015 протокол № _____

Учреждение образования
«Гомельский государственный университет
имени Франциска Скорины»

Биологический факультет
Кафедра зоологии, физиологии и генетики

СОГЛАСОВАНО

Заведующий кафедрой


Г.Г. Гончаренко

04.05. 2015 г.

СОГЛАСОВАНО

Декан факультета


В.С. Аверин

04.05. 2015 г.

УЧЕБНО-МЕТОДИЧЕСКИЙ КОМПЛЕКС
ПО УЧЕБНОЙ ДИСЦИПЛИНЕ

Основы биотехнологии

для специальности

1-31 01 01- 02 Биология (научно-педагогическая деятельность)

Составители:

Г.Г. Гончаренко, член-корр. НАН Б, доктор биологических наук, профессор

А.В. Крук, кандидат биологических наук, доцент

Рассмотрено и утверждено

на заседании научно - методического совета университета

27 мая 2015 г., протокол № 7

Учреждение образования Гомельский государственный университет
имени Франциска Скорины»

Факультет биологический
Кафедра зоологии, физиологии и генетики

СОГЛАСОВАНО

Заведующий кафедрой


Г.Г. Гончаренко

04.05. 2015 г.

СОГЛАСОВАНО

Декан факультета


В.С. Аверин

04.05. 2015 г.

**УЧЕБНО-МЕТОДИЧЕСКИЙ КОМПЛЕКС
ПО УЧЕБНОЙ ДИСЦИПЛИНЕ**

Анатомия человека

для специальности I – 31 01 01 02 – «Биология»
(научно – педагогическая деятельность)

Рассмотрено и утверждено на заседании
кафедры зоологии, физиологии и генетики
28.08.2015 г. протокол № 1

Составитель:
канд. биол. наук, доцент Д. Н. Дроздов

Рассмотрено и утверждено
на заседании научно-методического совета
УО «Гомельский государственный университет им. Ф. Скорины»
27 мая 2015 г., протокол № 9

Содержание
учебно-методического комплекса по дисциплине
«Анатомия человека»

Титульный лист.

Содержание.

Пояснительная записка.

1 Теоретический раздел.

1.1 Тексты лекций.

1.2 Словарь терминов.

2 Практический раздел.

2.1 Рабочая тетрадь для лабораторных занятий.

3 Контроль знаний

3.1 Перечень вопросов к экзамену.

4 Вспомогательный раздел

4.1 Учебная программа дисциплины.

4.2 Перечень рекомендуемой литературы.

РЕПОЗИТОРИЙ ГГУ ИМЕНИ Ф. СКОРИНЫ

Пояснительная записка
учебно-методического комплекса по дисциплине
«Анатомия человека»

Учебно-методический комплекс предназначен для студентов 1 курса специальности 1-31 01 01-02 «Биология (научно-педагогическая деятельность)»

Целью изучения курса «Анатомия человека» является освоение студентами знаний морфологического строения организма человека, его органов и систем. Курс анатомии человека закладывает необходимые для биолога основы понимания устройства тела человека, поэтому является одной из важнейших дисциплин, которые входят в систему обучения студентов-биологов. Она создает необходимую основу для понимания организма человека как целостной системы, включенной во взаимосогласованные отношения с окружающим его миром.

Анатомия человека служит основой для ряда биологических дисциплин: антропологии, гистологии, цитологии, эмбриологии, физиологии, сравнительной анатомии, эволюционного учения и тесно связана с ними. Поэтому ее изучение является необходимым элементом обучения студентов специальности «Биология». Изложение курса анатомии студентам-биологам осуществляется в границах одного семестра на первом курсе, что требует емкого и в тоже время богатого информацией и специфической терминологией материала. Анатомия человека относится к одной из фундаментальных дисциплин в системе биологического образования.

Изучение анатомии человека является важным элементом образования студентов, оканчивающих университет по биологической специальности. Без глубоких знаний строения тела человека невозможно успешное освоение целого ряда основополагающих дисциплин, таких как физиология человека и животных, гистология, биофизика, эмбриология и др. Получение систематических знаний в области анатомии человека способствует формированию научного кругозора студента-биолога, его становлению как самостоятельного исследователя и педагога.

Актуальность курса состоит в том, что позволяет студентам приобрести знания о строении систем органов и аппаратов человека, знакомит с основами органо- и морфогенеза, тем самым создает необходимую основу для успешного освоения знаний по другим биологическим дисциплинам.

В результате изучения дисциплины: выпускник должен знать:

- основные термины и понятия анатомии;
- методы анатомического исследования;
- строение органов, опорно-двигательного аппарата, пищеварительной и дыхательной систем, мочеполового аппарата, эндокринных желез, системы кровообращения, органов кроветворения и иммунной системы, нервной системы и органов чувств, общего покрова тела - кожи;

выпускник должен уметь:

- дать описание строения и положения органов тела человека;
- определять структурные особенности органов и систем;
- использовать знание структурно-анатомических особенностей органов для оценки их физиологических функций.

РЕПОЗИТОРИЙ ГГУ ИМЕНИ Ф. СКОРИНЫ

ВВЕДЕНИЕ

- 1 Предмет и задачи анатомии человека
- 2 История развития анатомии человека
- 3 Анатомическая номенклатура и терминология

Вопрос_1

Предмет и задачи анатомии человека

Анатомия (от греч. *anatome* – *рассечение, расчленение*) – это наука, изучающая форму, строение и расположение органов в организме в связи с выполняемыми функциями и влиянием окружающей среды

В широком смысле анатомия является фундаментальной областью знаний в биологии, поскольку на нее опираются знания других наук. Вместе с тем, строение органов обусловлено специфической их функцией, которую они выполняют, поэтому анатомия связана с другими науками, среди которых можно выделить такие науки как:

- антропология (от греч. *anthropos* – человек) – наука о человеке, его происхождении, человеческих расах, их расселении по территориям Земли;
- гистология (от греч. *histos* – ткань) – учение о тканях человеческого организма, из которых построены органы;
- цитология (от греч. *kytus* – клетка) – наука о строении и жизнедеятельности клеток;
- эмбриология (от греч. *embryon* – зародыш) – наука о развитии человека (и животных) во внутриутробном периоде жизни, образование, формирование отдельных органов и организма в целом.

Кроме того, анатомия рассматривает строение организма на разных уровнях организации, в различные периоды жизни, начиная от зарождения и формирования органов и систем у зародыша и плода и до старческого возраста. Изменения организма происходили при становлении его в историческом плане (филогенезе), и в ходе индивидуального развития (онтогенеза) от момента зарождения до смерти. Поэтому строение организма человека нельзя правильно понять без учета его исторического развития, его эволюции.

Анатомия человека включает разные направления, каждое из которых решает самостоятельные задачи, среди которых можно выделить:

- топографическую анатомию, которая изучает взаимное расположение органов, позволяющей установить взаимовлияние их друг на друга, как в обычных условиях, так и при выполнении физических упражнений
- пластическую анатомию, которая устанавливает особенности формы тела, соотношения отдельных частей – пропорции тела и их связь с функциями организма.

- возрастную анатомию, которая изучает строение тела человека в различные возрастные периоды.

- динамическую анатомию, которая способствует овладению метода анатомического анализа положений и движений человека, приближает анатомические знания к практике.

- сравнительную анатомию, которая изучающая общие закономерности строения и развития органов и систем органов при помощи их сравнения у животных разных таксонов на разных этапах эмбриогенеза.

Знание основ анатомии человека позволяет сформировать у специалистов биологическое и медицинское мышление, дают возможность понять механизмы физиологических процессов, происходящих в организме, а также изучить взаимосвязи человека с внешней средой.

Вопрос_2

История развития анатомии человека

Истоки анатомии уходят в доисторические времена эпохи палеолита, среди наскальных рисунков этого периода встречаются свидетельства о том, что первобытные люди знали о положении жизненно важных органов. Топографическое описание и строение внутренних органов встречаются в книгах древнего Китая «Нейцзин» (XI-VII вв до н.э.), древнего Египта папирус Эберса (XVI век до н.э.), древней Индии «Аюрведа» (Знание жизни, IX-III вв. до н.э.).

Древние века.

Среди первых известных истории ученых-анатомов следует назвать *Алкемона из Кратоны*, который жил в V в. до н. э. Вклад: первый начал анатомировать (вскрывать) трупы животных, чтобы изучить строение их тела; высказал предположение о том, что органы чувств связаны с головным мозгом, где формируются ощущения.

Гиппократ (ок. 460 ок. 377 до н. э.) – выдающийся ученый, основатель медицины Древней Греции. Изучению анатомии, эмбриологии и физиологии он придавал первостепенное значение, считая их основой всей медицины. Он собрал и систематизировал наблюдения о строении тела человека, описал кости крыши черепа и соединения костей при помощи швов, строение позвонков, ребер, внутренние органы, орган зрения, мышцы, крупные сосуды.

Платон (427-347 до н.э.) – греческий философ, занимался изучение анатомии и эмбриологии. Вклад: выявил, что головной мозг позвоночных животных развивается в передних отделах спинного мозга.

Аристотель (384-322 до н.э.) – греческий философ и естествоиспытатель, вклад: описал строение внутренних органов, сухожилия, нервы, кости и хрящи, дал название аорте.

Большое влияние на развитие медицинской науки и анатомии имела

Александрийская школа врачей, которая была создана в III в. до н. э. Врачам этой школы разрешалось вскрывать трупы людей в научных целях. В этот период стали известны имена двух выдающихся ученых-анатомов: *Герофил* (род. ок. 300 до н. э.) и *Эрасистрат* (ок. 300 - ок. 240 до н. э.). *Герофил* описал оболочки головного мозга и венозные пазухи, желудочки мозга и сосудистые сплетения, глазной нерв и глазное яблоко, двенадцатиперстную кишку и сосуды брыжейки, простату.

Эрасистрат достаточно полно для своего времени описал печень, желчные протоки, сердце и его клапаны; знал, что кровь из легкого поступает в левое предсердие, затем в левый желудочек сердца, а оттуда по артериям к органам. Александрийской школе медицины принадлежит также открытие способа перевязки кровеносных сосудов при кровотечении.

Самым выдающимся ученым в разных областях медицины после Гипократа стал римский анатом и физиолог, грек по происхождению *Клавдий Гален* (ок. 130 – ок. 201). Он впервые начал читать курс анатомии человека, сопровождая вскрытием трупов животных, главным образом обезьян. Вскрытие человеческих трупов в то время было запрещено, в результате чего Гален, факты без должных оговорок, переносил на человека строение тела животного. Обладая энциклопедическими знаниями, он описал 7 пар (из 12) черепных нервов, соединительную ткань, нервы мышц, кровеносные сосуды печени, почек и других внутренних органов, надкостницу, связки.

Важные сведения получены Галеном о строении головного мозга. Гален считал его центром чувствительности тела и причиной произвольных движений. В книге «О частях тела человеческого» он высказывал свои анатомические взгляды и рассматривал анатомические структуры в неразрывной связи с функцией. По его книгам учились медицине почти на протяжении 13 веков.

Средние века.

Эпоха средневековья (или период феодализма) включает V-XV вв., и отличается засильем религиозных воззрений, которые зачастую входил в противоречие с наукой вообще и анатомией и медициной в частности. В 12-14 вв. возникли первые университеты в Париже, Болонье, Монпелье, Падуе, Оксфорде, Праге, Кракове и др. Корпорации ученых и студентов мало чем отличались от цехов ремесленников. Главную роль в университетах играли богословские факультеты, общий строй жизни в них был подобен церковному. Лишь три университета Западной Европы с практическим направлением обучения относительно меньше испытывали влияние церковной схоластики – Салернский (близ Неаполя), Падуанский (близ Венеции), Монпелье (Франция).

Так, например 1224 году король Фридрих II (император Священной римской империи) обратился к церкви с просьбой позволить врачам изучать анатомия. После этого было разрешено вскрывать один труп каждые 5 лет.

Кроме того, Фридрих II дал исключительное право Салернской врачебной школе присваивать звание врача и запретил заниматься врачебной практикой без соответствующей лицензии этой школы.

В то время как в Европе созревало феодальное общество, которое тормозило развитие науки, на мусульманском Востоке наука развивалась более свободно. В VII-VIII веках арабы вторглись в Европу, и труды ученых Древней Греции и Рима были переведены на персидский язык, что оказало большое влияние на развитие науки и культуры народов Востока.

Одним из крупных представителей ученых Востока является *Абу-али Ибн-Сина (Авиценна)* (980-1037 гг.). Им написано более 100 сочинений по литературе, астрономии, медицине. Среди них заслуживают внимания «Канон медицины», «Книга исцелений». «Канон врачебной науки», систематизировал все сведения по анатомии и физиологии, заимствованные из книг Аристотеля и Галена. Книги Авиценны были переведены на латинский язык и переиздавались более 30 раз.

Эпоха Возрождения.

Начиная с XVI-XVIII вв. во многих странах открываются университеты, выделяются медицинские факультеты, закладывается фундамент научной анатомии и физиологии. Особенно большой вклад в развитие анатомии внес итальянский ученый и художник эпохи Возрождения *Леонардо да Винчи* (1452—1519). Он анатомировал 30 трупов, сделал множество рисунков костей, мышц, внутренних органов, снабдив их письменными пояснениями. Леонардо да Винчи положил начало пластической анатомии.

Основателем научной анатомии считается профессор Падуанского университета *Андрас Везалий* (1514-1564 гг.), который на основе собственных наблюдений, сделанных при вскрытии трупов, написал классический труд в 7 книгах «О строении человеческого тела» (Базель, 1543 г). В них он систематизировал скелет, связки, мышцы, сосуды, нервы, внутренние органы, мозг и органы чувств. Исследования Везалия и выход в свет его книг способствовали развитию анатомии. В дальнейшем его ученики и последователи в XVI-XVII вв. сделали много открытий, детально описали многие органы человека. С именами этих ученых в анатомии связаны названия некоторых органов тела человека:

- *Габриэле Фаллопий* (1523-1562 гг) – описал полукружные каналы, клиновидные пазухи, тройничный, слуховой и языкоглоточный нервы, канал лицевого нерва, а также маточные трубы, называемые в его честь фаллопиевыми.;

- *Бартоломео Евстахий* (1510-1574 гг) – один из основоположников сравнительно-анатомических исследований органов человека и человеческого зародыша. В книге "Письма об органе слуха" (1563 г) впервые подробно описал орган слуха человека; открыл соединительный канал между внутренним ухом и носоглоточным пространством (т. н. евстахиева, или слуховая, труба), полулунный клапан нижней полый вены;

- *Марчелло Мальпиги* (1628-1694 гг) – впервые описал капиллярные кровеносные сосуды, строение лёгких и мальпигиевы тельца в селезенке и почках.

- ученик Везалия *Реальдо Коломбо* (1516-1559) и испанский врач *Мигель Сервет* (1511-1553 гг.) высказали предположение о переходе крови из правой половины сердца в левую половину через легочные сосуды.

Позднее английский ученый *Уильям Гарвей* (1578-1657 гг) издал книгу «Анатомическое исследование о движении сердца и крови у животных» (1628 г), где привел доказательство движения крови по сосудам большого круга кровообращения. У. Гарвей ввел в практику научных исследований *вивисекцию*¹, что позволяло наблюдать работу органов животного при помощи разрезов тканей. Открытие учения о кровообращении принято считать датой основания физиологии животных.

Одновременно с открытием У. Гарвея вышел в свет труд *Каспаро Азелли* (1591-1626 гг.), в котором он сделал анатомическое описание лимфатических сосудов брыжейки тонкой кишки.

Новое время (период времени начала английской буржуазной революции 1640 года до завершения первой мировой войны в 1917 году).

На протяжении XVII-XVIII вв. появляются не только новые открытия в области анатомии, но и начинает выделяться ряд новых дисциплин: гистология, эмбриология, несколько позже — сравнительная и топографическая анатомия, антропология.

Французский естествоиспытатель *Жан Батист Ламарк* (1744-1829 гг.) в своём сочинении «Философия зоологии» (1809 г) одним из первых высказал идею эволюции организма под влиянием окружающей среды.

Каспар Вольф (1734-1794 гг.) доказал, что в процессе эмбриогенеза, органы возникают и развиваются заново. Поэтому в противовес теории преформизма², согласно которой все органы существуют в уменьшенном виде в половой клетке, он выдвинул теорию эпигенеза.

Продолжатель эмбриологических исследований Вольфа русский академик *Карл Эрнст фон Бэр* (1792-1876 гг.) открыл яйцеклетку млекопитающих и человека, установил главные законы индивидуального развития организмов (онтогенеза), которые лежат в основе современной эмбриологии, и создал учение о зародышевых листках.

Для развития эволюционной морфологии большую роль сыграло учение

¹ **Вивисекция, живосечение** (от лат. *vivus* — живой и *sectio* — рассечение) — проведение хирургических операций над живым животным с целью исследования функций организма (либо извлечённых отдельных органов), изучения механизмов действия лекарственных средств, разработки методов хирургического лечения или же в образовательных целях.

² преформация и эпигенез — понятия натурфилософии, обозначающие противоположные взгляды на процесс формирования зародыша: преформация означает изначальное наличие в зародыше всех структур, которые затем вырастут в органы; эпигенез, наоборот, есть развитие зародыша путем возникновения (из бесструктурной материи) всех его органов.

Ч. Дарвина (1809-1882 гг.) о влиянии, внешних факторов на развитие форм и структур организмов, а также на наследственность их потомства.

Клеточная теория Т. Шванна (1810-1882 гг.), *эволюционная теория* Ч. Дарвина поставили перед анатомической наукой ряд новых задач: не только описывать, но и объяснять строение тела человека, его особенности, раскрывать в анатомических структурах филогенетическое прошлое, разъяснять, как сложились в процессе исторического развития человека его индивидуальные признаки.

Русская анатомическая школа.

В XVIII-XIX вв. особенно значительный вклад в области анатомии и физиологии был внесен рядом российских ученых. *М. В. Ломоносов* (1711-1765 гг.) открыл закон сохранения материи и энергии, высказал мысль об образовании тепла в самом организме, сформулировал трехкомпонентную теорию цветного зрения, дал первую классификацию вкусовых ощущений. Ученик М. В. Ломоносова *А. П. Протасов* (1724-1796 гг.) — автор многих работ по изучению телосложения человека, строения и функций желудка.

Профессор Московского университета *С. Г. Забелин* (1735-1802 гг.) читал лекции по анатомии и издал книгу «Слово о сложениях тела человеческого и способах, как оные предохранять от болезней», где высказал мысль об общности происхождения животных и человека.

В 1783 г. *Н. М. Амбодик-Максимович* (1744-1812 гг.) опубликовал «Анатомо-физиологический словарь» на русском, латинском и французском языках, а в 1788 г. *А. М. Шумлянский* (1748-1795 гг.) в своей книге описал капсулу почечного клубочка и мочевые каналы.

Значительное место в развитии анатомии принадлежит *Е. О. Мухину* (1766-1850 гг), который на протяжении многих лет преподавал анатомию, написал учебное пособие «Курс анатомии».

Основателем топографической анатомии является *Н. И. Пирогов* (1810-1881 гг). Он разработал оригинальный метод исследования тела человека на распилах замороженных трупов. Автор таких известных книг, как «Полный курс прикладной анатомии человеческого тела» и «Топографическая анатомия, иллюстрированная разрезами, проведенными через замороженное тело человека в трех направлениях». Особенно тщательно Н. И. Пирогов изучал и описал фасции, их соотношение с кровеносными сосудами, придавая им большое практическое значение. Свои исследования он обобщил в книге «Хирургическая анатомия артериальных стволов и фасций».

Функциональную анатомию основал анатом *П. Ф. Лесгафт* (1837-1909 гг). Его положения о возможности изменения структуры организма человека путем воздействия физических упражнений на функции организма положены в основу теории и практики физического воспитания.

П. Ф. Лесгафт один из первых применил метод рентгенографии для анатомических исследований, экспериментальный метод на животных и методы математического анализа.

В XX в. успешно разрабатывали функциональные и экспериментальные направления в анатомии такие ученые-исследователи, как В. Н. Тонкое (1872-1954 гг.), Б. А. Долго-Сабуров (1890-1960 гг.), В. Н. Шевкуненко (1872-1952 гг.), В. П. Воробьев (1876-1937 гг.), Д.А. Жданов(1908-1971 гг.) и другие.

И. М. Сеченов (1829-1905 гг) вошел в историю науки как первый экспериментальный исследователь сложного в области природы явления – сознания. Кроме того, он был первым, кому удалось изучить растворенные в крови газы, установить относительную эффективность влияния различных ионов на физико-химические процессы в живом организме, выяснить явление суммации в центральной нервной системе (ЦНС). Наибольшую известность *И. М. Сеченов* получил после открытия процесса торможения в ЦНС. После издания в 1863 г. работы *И. М. Сеченова* «Рефлексы головного мозга» в физиологические основы введено понятие психической деятельности. Таким образом, был сформирован новый взгляд на единство физических и психических основ человека.

На развитие физиологии большое влияние оказали работы *И. П. Павлова* (1849-1936 гг). Он создал учение о высшей нервной деятельности человека и животных. Исследуя регуляцию и саморегуляцию кровообращения, он установил наличие специальных нервов, из которых одни усиливают, другие задерживают, а третьи изменяют силу сердечных сокращений без изменения их частоты. Одновременно с этим *И. П. Павлов* изучал и физиологию пищеварения. Разработав и применив на практике ряд специальных хирургических методик, он создал новую физиологию пищеварения. Изучая динамику пищеварения, показал ее способность приспосабливаться к возбудительной секреции при употреблении различной пищи. Его книга «Лекции о работе главных пищеварительных желез» стала руководством для физиологов всего мира. За работу в области физиологии пищеварения в 1904 г. *И. П. Павлову* присудили Нобелевскую премию. Открытие им условного рефлекса позволило продолжить изучение психических процессов, которые лежат в основе поведения животных и человека. Результаты многолетних исследований *И. П. Павлова* явились основой для создания учения о высшей нервной деятельности, в соответствии с которым она осуществляется высшими отделами нервной системы и регулирует взаимоотношения организма с окружающей средой.

Белорусская анатомическая школа.

Значительный вклад в развитие анатомии и физиологии внесли и ученые Беларуси. Открытие в 1775 г. в Гродно медицинской академии, которую возглавил профессор анатомии *Ж. Э. Жилибер* (1741-1814 гг.), способствовало преподаванию анатомии и других медицинских дисциплин в Беларуси. При академии были созданы анатомический театр и музей, библиотека, в которой находилось много книг по медицине.

Значительный вклад в развитие физиологии внес уроженец Гродно *Август Бекю* (1769-1824 гг) – первый профессор самостоятельной кафедры физиологии

Виленского университета.

М. Гомолицкий (1791-1861 гг.) – возглавлял кафедру физиологии Виленского университета. Он широко проводил эксперименты на животных, занимался проблемами переливания крови. Его докторская диссертация была посвящена экспериментальному изучению физиологии.

Н. О. Цибульский (1854-1919 гг.), впервые выделил в активный экстракт надпочечников, что в дальнейшем позволило получить гормоны этой железы внутренней секреции в чистом виде.

Развитие анатомической науки в Беларуси тесно связано с открытием в 1921 г. медицинского факультета в Белорусском государственном университете. Основателем белорусской школы анатомов является профессор *С. И. Лебедин*, который возглавлял кафедру анатомии Минского медицинского института с 1922 по 1934 г. Главным направлением его исследований были изучение теоретических основ анатомии, определение взаимоотношений между формой и функцией, а также выяснение филогенетического развития органов человека. Свои исследования он обобщил в монографии «Биогенетический закон и теория рекапитуляции», изданной в Минске в 1936 г.

Вопросам развития периферической нервной системы и внутренних органов посвящены исследования известного ученого *Д. М. Голуба*, академика АН БССР, который возглавлял кафедру анатомии МГМИ с 1934 по 1975 г. За цикл фундаментальных работ по развитию вегетативной нервной системы и реиннервации внутренних органов Д.М. Голубу в 1973 г. присуждена Государственная премия СССР.

Последние два десятилетия плодотворно разрабатывает идеи *С. И. Лебедин* и *Д. М. Голуба* профессор *П. И. Лобко*. Основной научной проблемой коллектива, который он возглавляет, является изучение теоретических аспектов и закономерностей развития вегетативных узлов, стволов и сплетений в эмбриогенезе человека и животных. Установлен ряд общих закономерностей формирования узлового компонента вегетативных нервных сплетений, экстра- и интраорганных нервных узлов и др. За учебное пособие «Вегетативная нервная система» (атлас) (1988) *П. И. Лобко*, *С. Д. Денисову* и *П. Г. Пивченко* в 1994 г. присуждена Государственная премия Республики Беларусь.

Вопрос_3

Терминология в анатомии человека

Анатомическая номенклатура (*nomina anatomica*) – это совокупность анатомических терминов

Развитие анатомии сопровождалось выработкой собственного языка и оформлением специальной терминологии. Принято считать, что в основу анатомической терминологии заложен латинский язык, однако на разных

этапах ее формирования влияние на терминологию оказали персидский, греческий и арабский языки. Количество анатомических терминов в исторической перспективе увеличивалось, вследствие чего одному и тому термину давалось несколько обозначений.

Первые попытки упорядочить анатомическую терминологию были сделаны в 1797 году, когда Дюма (Dumas,) предложил обозначать мышцы терминами, указывающими на их начало и прикрепление. Немецкий анатом Фридрих Густав Якоб Генле и английский анатом, и палеонтолог Ричард Оуэн ввели термины, определяющие положение органа относительно проходящих через тело осей, плоскостей и направлений.

При описании частей тела и положения отдельных органов используют три взаимно перпендикулярные оси и плоскости. Различают три оси тела:

- сагиттальная ось,
- вертикальная ось,
- фронтальную ось.

Сагиттальная ось, которая получила свое название от латинского «*sagita*», что означает стрела, направлена спереди назад.

Определение_3

Сагиттальная ось – это ось, которая проходит в переднезаднем направлении

Вертикальная ось – это ось, перпендикулярная плоскости опоры.

Фронтальная ось – это ось, параллельная плоскости опоры.

Названиям осей соответствует название плоскостей: сагиттальная, фронтальная и горизонтальная (поперечная) плоскости. Сагиттальная плоскость проходит в переднезаднем направлении и делит тело человека на правую (*dexter*), и левую (*sinister*), части. Сагиттальная плоскость, проходящая через середину тела, называется срединной, или медианной. Фронтальная плоскость, располагается параллельно плоскости лба и делит тело человека на переднюю (*anterior*) и заднюю (*posterior*) части. Горизонтальная плоскость, идет перпендикулярно к фронтальной и сагиттальной плоскостям и отделяет нижние (*inferior*), отделы тела от верхних (*superior*). Эти плоскости могут быть проведены через любую точку тела человека.

В 1887 г. по инициативе Брауне (W. Braune) и Гиса (W. His) на заседании Немецкого анатомического общества в Лейпциге был поставлен вопрос об исправлении анатомической номенклатуры. В 1889 г. была создана комиссия из немецких анатомов во главе с Келликером (K. A. Kolliker) и Краузе (W. Krause). В 1895 г. на съезде Анатомического общества в Базеле была принята первая единая система анатомических наименований, получившая название Базельской анатомической номенклатуры (*Basler Nomina Anatomica*, s. BNA). BNA содержала 5600 терминов.

На протяжении последующих лет работа над улучшением и систематизацией анатомических терминов продолжалась и в 1935 г. в Йене немецкими анатомами был утвержден новый список терминов, вошедший в литературу как Йенская анатомическая номенклатура (*Jenaer Nomina Anatomica*, s. JNA). Однако эта анатомическая номенклатура не получила широкого распространения. В 1955 г. в Париже была принята новая номенклатура (*Nomina Anatomica Parisiensia*, s. PNA). В СССР Парижская номенклатура была одобрена и принята в 1956 г. В PNA — 4286 терминов, перенесенных без изменений из BNA, и более 200 новых, введенных в главу о ЦНС, а также в связи с уточнением анатомии легких и их сосудов. В 1960 г. на VII Международном конгрессе анатомов в Нью-Йорке были приняты дополнения и исправления к PNA. Последние изменения и дополнения были внесены в 1988 году.

Согласно анатомической номенклатуре в теле человека рассматривают части тела и области тела. В теле человека различают следующие части: голову, шею, туловище, верхние конечности, и нижние конечности. На голове рассматривают области: лба (*sinciput*), затылка (*occiput*), виска (*tempora*), уха (*auris*) и лица (*facies*), подбородка (*mentum*). На туловище рассматривают область: грудь (*pectus*), спины (*dorsum*), живота (*abdomen*) и таза (*pelvis*). Внутри туловища имеется: грудная полость (*cavitas thoracis*), брюшная (*cavitas abdominis*) и тазовая полости (*cavitas pelvis*). В строении конечностей рассматривают пояс и свободную часть. В пояс верхней конечности включены лопатка и ключица, в свободной части – плечо, предплечье, кости кисти. В пояс нижней конечности включены тазовые кости, в свободной части – бедро, область колена, голень и кости стопы.

При описании положения органа или его частей используются анатомические термины, например:

- медиальный (*medialis*), структура расположенная ближе к средней линии;
- латеральный (*lateralis*), структура расположенная дальше от средней линии;
- внутренний (*internus*), структура расположенная центрально;
- наружный (*externus*), структура расположенная на периферии;
- глубокий (*profundus*) или поверхностный (*superficialis*), для описание структур, расположенных на разной глубине;
- краниальное (*cranialis*) – структура направленная в сторону головы;
- каудальное (*caudalis*) – структура направленная в сторону копчика.
- вентральный (*ventralis*) – структура расположенная спереди, в направление живота;
- дорсальный (*dorsalis*) – тыльный, структура расположенная спереди, в направление спины.

При описании конечностей используют термины проксимальный (*proximalis*), т.е. часть конечности расположенная ближе к туловищу и

дистальный (*distalis*), т.е. часть конечности, расположенная дальше от туловища.

Вот перечень основных терминов, характеризующих положение органов по отношению к плоскостям и осям:

- *medianus* - срединный
- *sagitalis* - сагиттальный
- *frontalis* - фронтальный
- *transversalis* - поперечный
- *medialis* - медиальный, расположенный ближе к срединной плоскости
- *lateralis* - латеральный, боковой, расположенный дальше от срединной плоскости
- *intermedius* - промежуточный
- *medius* - средний
- *anterior* - передний
- *posterior* - задний
- *ventralis* - вентральный, передний, брюшной
- *dorsalis* - дорсальный тыльный, спинной
- *internus* - внутренний
- *externus* - наружный
- *dexter* - правый
- *sinister* - левый
- *longitudinalis* - продольный
- *cranialis* - черепной, расположенный ближе к головному концу
- *caudalis* - хвостовой, расположенный ближе к хвостовому концу
- *superior* - верхний
- *inferior* - нижний
- *superficialis* - поверхностный
- *profundus* - глубокий
- *proximalis* - расположенный ближе к сердцу
- *distalis* - дистальный, расположенный дальше от сердца

Литература

1. Сапин, М. Р. Анатомия человека. В 2-х томах. Том 1 / М. Р. Сапин, Г. Л. Билич. - М.: Оникс 21 век, 2003. – 407 с.
2. Сапин, М. Р. Анатомия человека. В 2-х томах. Том 2 / М. Р. Сапин, Г. Л. Билич. - М.: Оникс 21 век, 2003. – 389 с. |
3. Сапин, М. Р. Анатомия человека / М. Р. Сапин, Г. Л. Билич. - М.: Высшая школа, 1989. – 544 с.
4. Липченко, В. Я. Атлас нормальной анатомии человека / В. Я.

Липченко, Р. П. Самусев. - М.: Медицина, 2005. - 319 с.

5. Привес, М. Г. Анатомия человека / М. Г. Привес, Н. К. Лысенков, В.И. Бушкович. - СПб.: Издательство «Диля», 1998. - 640 с.

РЕПОЗИТОРИЙ ГГУ ИМЕНИ Ф. СКОРИНЫ

СТРОЕНИЕ ОСЕВОГО СКЕЛЕТА

- 1 Кость как орган, формы костей
- 2 Позвоночный столб, ребра и грудина
- 3 Строение костей черепа

Вопрос_1

Кость как орган, формы костей

Кости и их соединения образуют скелет, (лат. *skeleton*). Выделяют осевой скелет, (череп – 29 костей и туловище – 51 кость), и добавочный скелет (верхние конечности – 64 кости и нижние конечности – 62 кости). Масса скелета у плода 3,5 мес. 70 г, в 6 мес. – 100 г, в 8 мес. – 200 г, у новорожденного – 350 г. В период 10 – 20 лет скелет интенсивно растет и достигает максимума (у мужчин – 10 кг, у женщин – 6,8 кг). После 50 лет отмечается постепенная инволюция образующих его костей. В высушенном виде кости на 1/3 состоят из органического вещества (белок оссеин), придающего кости гибкость и эластичность, на 2/3 кость состоит из неорганического вещества – гидроксилатапатит кальция $\text{Ca}_{10}[(\text{PO}_4)_6(\text{OH})_2]$, определяющего ее твердость.

Функции скелета:

- защитная – для головного и спинного мозга, органов чувств, внутренних органов грудной клетки, брюшной полости и таза;
- движения – рычаги скорости, силы и равновесия,
- опорная – для мягких тканей и органов,
- депо минеральных веществ,
- участвует в кроветворении и иммунных процессах.

Кость как орган. Каждая кость, (лат. *os*), является живым, активно функционирующим и непрерывно обновляющимся органом. Проникающие в нее кровеносные сосуды и нервы обеспечивают ее взаимодействие со всем организмом. Кость чутко реагирует на изменения физической нагрузки, интенсивности кровоснабжения, минерального, гормонального и витаминного обеспечения. Особенности внутреннего строения кости обусловлены ее компактным и губчатым веществом.

Компактное вещество плотным слоем располагается на периферии кости. Основу его составляют костные пластинки. Часть из них формирует видимую при небольшом увеличении структурную единицу кости – остеон. Вокруг его центрального канала, содержащего кровеносные сосуды и нервы, коаксиально (одна снаружи другой) в несколько слоев располагаются цилиндрические костные пластинки. В целом остеон имеет вид цилиндрического тела, ориентированного соответственно действующим на кость нагрузкам.

Пространства между остеонами заняты вставочными пластинками. С поверхности кости остеоны, и вставочные пластинки покрыты наружными окружающими пластинками, а изнутри — внутренними. При постоянной

физической нагрузке число остеонов на единицу площади поперечного сечения кости возрастает, выраженным становятся вставочные пластинки, утолщаются окружающие пластинки.

Губчатое вещество находится внутри кости под компактным веществом, имеет пористую структуру, образовано отдельными костными перекладинами или трабекулами, основу микроскопического строения которых также составляют костные пластинки. Направление их хода строго соответствует ориентации и выраженности действующих на них сил. Размеры межтрабекулярных ячеек увеличиваются по направлению к центру кости.

Костный мозг, является составной частью кости как органа. Имеется два вида костного мозга. Красный костный мозг – это важный орган кроветворения, костеобразования и иммунной защиты организма. Желтый костный мозг представлен преимущественно жировыми клетками, придающими ему желтый цвет. У взрослого человека красный костный мозг локализуется в губчатом веществе костей, а желтый – в их костно-мозговой полости.

Надкостница – тонкая двухслойная соединительнотканная пластинка, покрывающая кость снаружи (за исключением суставных поверхностей), связывающая ее с окружающими тканями и играющая активную роль в ее трофике. Средняя толщина надкостницы 0,3-0,6 мм. Во внутреннем ее слое находятся костеобразующие клетки – остеобласты. Они участвуют в росте кости в толщину и восстановлении ее целостности после переломов. Наружный слой надкостницы представлен плотными фиброзными волокнами. Расположенные в надкостнице кровеносные сосуды и нервы по тонким каналам проникают внутрь кости, кровоснабжая и иннервируя ее.

Различия условий функционирования, развития, внутреннего строения обуславливают многообразие форм костей.

Длинные кости имеют вытянутую, трубчатую среднюю часть, называемую диафизом, состоящую из компактного вещества. Внутри диафиза имеется костно-мозговая полость с желтым костным мозгом. На каждом конце длинной кости находится эпифиз заполненный губчатым веществом с красным костным мозгом. Между диафизом и эпифизом располагается метафиз. В период роста кости здесь находится хрящ, который позже замещается костью. Длинные трубчатые кости составляют в основном скелет конечностей. Функционально они обеспечивают лучшие кинематические характеристики рычагов скорости.

Короткие кости состоят из губчатого вещества, покрытого снаружи тонким слоем компактного вещества. Одной большой костномозговой полости эти кости не имеют. Красный костный мозг располагается в мелких губчатых ячейках, разделенных костными балками. Короткие кости запястья и предплюсны способствуют большей подвижности кистей и стоп. Располагающиеся около суставов короткие сесамовидные кости укрепляют сухожилия, предохраняют их и суставы от повреждений. Примерами таких костей являются надколенник и гороховидная кость.

Плоские кости, состоят из тонкого слоя губчатого вещества, покрытого снаружи компактным. Они различны по происхождению: лопатка и тазовая кость развиваются из хряща, а плоские кости крыши черепа — из

соединительной ткани.

Смешанные кости, находятся в различных отделах скелета (позвоночник, череп). В них сочетаются элементы коротких и плоских костей (основная часть и чешуя затылочной кости, тело позвонка и его отростки, каменистая часть и чешуя височной кости). Такие особенности обусловлены различием происхождения и функции частей этих костей.

Вопрос 2

Позвоночный столб, ребра и грудина

В эмбриогенезе позвоночник формируется вокруг спинного мозга и появляется очень рано. Уже на 5-й неделе в *спинной струне*, развиваются хрящевые закладки позвонков, а на 8-й неделе в хрящевом позвонке откладываются костные ядра, которые сливаются в цельный позвонок в 1-3-й год жизни.

Позвоночный столб, *columna vertebralis*, состоит из 32-34 позвонков. Различают 7 шейных, 12 грудных, 5 поясничных, 5 крестцовых позвонков, объединенных в одну кость – крестец, и 3-5 копчиковых позвонков, образующих копчик. В связи с возрастающей вертикальной нагрузкой масса позвонков увеличивается до первого крестцового позвонка.

Позвоночный столб человека на своем протяжении имеет несколько изгибов. Кривизна, обращенная выпуклостью вперед, называется лордозом, а выпуклостью назад – кифозом.

Различают шейный и поясничный лордозы. Выделяют кифозы грудного отдела позвоночника и крестца. Такое чередование лордозов и кифозов связано с вертикальным положением тела и прямохождением человека. Вместе с межпозвоночными дисками лордозы и кифозы придают позвоночному столбу человека пружинистость и эластичность.

Шейный лордоз появляется после того, как ребенок научится держать головку и сидеть. Поясничный лордоз начинает формироваться с появлением способности ходить и полностью выражен только к 6-7 годам жизни.

Позвонок, (лат. *vertebra*), имеет тело и дугу, замыкающую позвоночное отверстие. Тело позвонка по периферии покрыто тонким слоем компактного вещества. Весь внутренний объем тела заполнен губчатым веществом, в ячейках которого содержится красный костный мозг.

На дуге находится 7 отростков:

- два верхних суставных,
- два нижних суставных,
- два поперечных,
- один остистый.

У основания дуги располагаются верхняя и нижняя позвоночные вырезки. При соединении двух соседних позвонков их смежные вырезки образуют межпозвоночное отверстие.

Шейные позвонки, *vertebrae cervicales*. Отличительной особенностью

шейных позвонков является наличие отверстия в поперечных отростках. Тела шейных позвонков небольшие, овальные, вытянуты в поперечном направлении. Позвоночное отверстие большое.

Первый (I) шейный позвонок (C_1) – *атлант*, *atlas*, тела не имеет. Две его *латеральные массы*, *massae laterales*, соединены передней и задней *дугами*, *arcus anterior et posterior*. На латеральных массах сверху находятся *верхние суставные поверхности* (для сочленения с черепом), а снизу – *нижние суставные поверхности* (для сочленения со II шейным позвонком). На наружной поверхности передней дуги виден *передний бугорок*, *tuberculum anterius*, а на внутренней поверхности – *ямка зуба*, *fovea dentis*, для сочленения с зубом II шейного позвонка.

Второй (II) шейный позвонок (C_2) – *осевой*, *axis*, – имеет на своем теле массивный отросток – *зуб*, *dens axis*. По своему происхождению зуб является частью тела I шейного позвонка и служит осью, вокруг которой происходит вращение головы вместе с атлантом. По сторонам от зуба на верхней поверхности тела II позвонка имеются суставные поверхности для сочленения с боковыми массами атланта.

Остистый отросток VII шейного позвонка длиннее, чем у остальных шейных. Он заметно выступает и его можно прощупать через кожу. Отсюда весь позвонок получил название выступающий, *vertebra prominens*.

Грудные позвонки, *vertebrae thoracales*. Характерный признак грудных позвонков – наличие реберных ямок, на боковых поверхностях тела для присоединения головок ребер. Тела грудных позвонков имеют треугольную форму, позвоночное отверстие круглое.

Поясничные позвонки, *vertebrae lumbales*. Тело каждого поясничного позвонка массивное, бобовидное; позвоночное отверстие небольшое, овальное. Остистые отростки расположены горизонтально, промежутки между ними значительны.

Крестцовые позвонки (крестец), *os sacrum*. В возрасте 17-25 лет пять крестцовых позвонков срастаются в одну кость треугольной формы. Женский крестец короткий, широкий и плоский. Это помогает формированию гладкой внутренней поверхности таза, необходимой для успешного прохождения плода при родах. Мужской крестец узкий, длинный и круто загнут в сторону полости малого таза.

Крестец имеет треугольную форму, его основание обращено кверху, верхушка обращена книзу. На крестце рассматривают две поверхности – внутренняя тазовая и наружная дорсальная поверхность. На тазовой поверхности видны следы срастания тел крестцовых позвонков – поперечные линии, которые переходят в передние крестцовые отверстия. В сторону от крестцовых отверстий располагается латеральная часть, которая образована сросшимися поперечными отростками и рудиментами ребер крестцовых позвонков. Поверхность латеральной части рельефная, ее называют ушковидной, она служит для соединения с одноименной поверхностью тазовой костью.

Дорсальная поверхность несет на себе пять продольных гребней:

- непарный срединный крестцовый гребень – результат срастания остистых отростков крестцовых позвонков;
- парный медиальный крестцовый гребень – результат срастания суставных отростков крестцовых позвонков;
- парный латеральный крестцовый гребень – результат срастания поперечных отростков крестцовых позвонков.

На дорсальной поверхности видны четыре пары задних крестцовых отверстий. Внутри крестца проходит крестцовый канал, содержащий важные нервные стволы для таза и нижних конечностей.

Копчик, *os coccygis*. Копчик состоит из 4-5 недоразвитых позвонков. Первый из них сверху имеет видоизмененные суставные отростки – копчиковые рога. От его тела в стороны идут выросты – рудименты поперечных отростков. Остальные копчиковые позвонки имеют форму овальных костных тел.

Ребра, *costae* имеет хрящевую и костную части. В костной части ребра различают головку, шейку и тело. Головка, сочленяется с реберными ямками тел грудных позвонков. За ней находится шейка ребра, которая переходит в бугорок ребра. У 10 верхних пар ребер бугорок сочленяется с поперечным отростком позвонков.

Тело ребра длинное, плоское, изогнутое. На нем различают верхний и нижний край, наружную и внутреннюю поверхности. На внутренней поверхности ребра по его нижнему краю проходит борозда ребра, в которой располагаются межреберные сосуды и нервы. У десяти верхних ребер тело за бугорком образует изгиб – угол ребра. Первое (I) ребро в отличие от остальных на верхней поверхности имеет бугорок передней лестничной мышцы. Впереди бугорка находится борозда подключичной вены, а сзади – борозда подключичной артерии.

Грудина, *sternum*, длинная плоская губчатая кость, состоящая из рукоятки, тела и мечевидного отростка. Рукоятка, на верхнем крае содержит три вырезки:

- непарную яремную,
- парные ключичные.

На боковых краях рукоятки имеются вырезки для I и II ребер. Тело грудины длинное, плоское, расширяющееся книзу. На боковых краях тело несет вырезки для прикрепления хрящевых частей II-VI пар ребер. Мечевидный отросток имеет треугольную форму. К 30 годам части грудины срастаются в одну кость.

Вопрос_3

Строение костей черепа

Скелет головы или череп, *cranium*, делят на мозговой, *neuro cranium* и лицевой отдел, *viscera cranium*. Мозговой череп, или нейрокраниум, образуют

восемь костей. Они делятся на парные и непарные кости мозгового отдела черепа. К непарным костям черепа относятся: затылочная, клиновидная, лобная, решетчатая, а к парным: височные и теменные кости. Лицевой череп, или висцерокраниум, образуют пятнадцать костей. Они тоже делятся на две группы. Парные кости лицевого отдела образованы: верхней челюстью, носовой, скуловой, слезной, небной костями, нижней носовой раковиной, и непарными костями: нижней челюстью, сошником и подъязычной костью. По развитию к костям черепа относятся и три слуховые косточки среднего уха (молоточек, наковальня и стремечко). Кости мозгового отдела образуют свод и основание черепа. В образовании свода черепа участвуют лобная, затылочная и височная кости, а в образовании основания черепа кроме этих костей участвуют клиновидная и решетчатая кости.

Затылочная кость состоит из четырех частей, ограничивающих большое затылочное отверстие. Затылочная кость состоит от основания – базилярной части, затылочной чешуи и парных латеральных частей. Чешуя затылочной кости имеет две поверхности. На внутренней поверхности расположены следующие образования: крестообразное возвышение, внутренний затылочный выступ, внутренний затылочный гребень, борозда верхнего сагиттального синуса, борозда поперечного синуса. На наружной поверхности чешуи расположены: наружный затылочный выступ, верхняя выйная линия, наружный затылочный гребень и нижняя выйная линия.

На каждой латеральной части снаружи хорошо выражен выступающий затылочный мыщелок, у основания которого находится мыщелковая ямка и отверстие мыщелкового канала. Сбоку от большого затылочного отверстия в латеральной части проходит канал подъязычного нерва, кнаружи от него находится яремная вырезка, которая вместе с аналогичной вырезкой височной кости ограничивает яремное отверстие.

Базилярная часть затылочной кости ограничивает снизу затылочное отверстие и соединяется с телом клиновидной кости. Верхняя поверхность базилярной части называется скат, она ровная, гладкая, на ней лежит часть спинного мозга и продолговатый мозг. Наружная поверхность имеет возвышение, которое называется глоточный бугорок, место прикрепления глотки.

Решетчатая кость имеет горизонтальную решетчатую пластинку, пронизанную многочисленными отверстиями, через которые из полости носа в полость черепа проходят нити обонятельного нерва.

Клиновидная кость занимает центральное положение в черепе, сзади и снизу сочленяется с затылочной костью, сбоку с височной костью, а спереди с лобной и решетчатой костью. Кость имеет сложную форму, состоит из тела, больших и малых крыльев и крыловидных отростков. Верхняя сторона тела клиновидной кости обращена внутрь черепа. Она имеет углубление, которое называется турецкое седло. В центре турецкого седла расположена ямка гипофиза, спереди его ограничивает бугорок седла, а сзади – спинка седла.

Нижняя поверхность тела клиновидной кости обращена наружу, к ней прикрепляется кость лицевого черепа – сошник. От нижней поверхности тела

клиновидной кости отходит пара крыловидных отростков клиновидной кости. Каждый отросток образуют медиальная и латеральная пластинки, которые ограничивают крыловидную ямку, которая имеет крыловидную вырезку.

На внутренней поверхности клиновидной кости черепа между большим и малым крылом находится верхняя глазничная щель. Основание малого крыла пронизывает зрительный канал. У основания большого крыла клиновидной кости находятся круглое, овальное и остистое отверстия.

Лобная кость включает части: лобную чешую, парную глазничную и носовую части. Лобная чешуя имеет две поверхности – наружную и внутреннюю. Лобная чешуя, на наружной поверхности имеет два лобных бугра, книзу она оканчивается надглазничным краем. В медиальном отделе надглазничного края находится надглазничная вырезка, латеральной отдел заканчивается скуловым отростком. От него вверх идет височная линия, ограничивающая сверху височную поверхность. Над надглазничным краем находятся надбровные дуги.

На внутренней поверхности лобной чешуи заметны вдавления от извилин мозга и артерий, а также борозда верхнего сагиттального синуса, переходящая в лобный гребень, который заканчивается слепым отверстием.

Парная глазничная часть, замыкает сверху глазницу и имеет вид горизонтальной пластинки с гладкой вогнутой нижней поверхностью. Около скулового отростка на ней расположена ямка слезной железы. Носовая часть имеет форму подковы, окружает решетчатую вырезку и несет на себе ямки, закрывающие ячейки решетчатой кости.

Височная кость состоит из трех частей – каменистой части, чешуи височной кости и барабанной части. Каменистая часть, или пирамида, имеет вид трехсторонней пирамиды. На ней рассматривают переднюю, заднюю и нижнюю поверхности. Передняя и задняя поверхности находятся внутри черепа, нижняя соответственно снаружи. Верхний край пирамиды разделяет переднюю и заднюю поверхности. У вершины передней поверхности пирамиды расположено углубление узла тройничного нерва – тройничное вдавление. На передней поверхности пирамиды расположены борозды малого и большого каменистых нервов и дугообразное возвышение. Гладкая площадка передней поверхности между дугообразным возвышением и чешуей называется крышей барабанной полости, под ней находится барабанная полость среднего уха. На задней поверхности находится внутреннее слуховое отверстие, продолжающееся во внутренний слуховой проход.

На нижней поверхности, в сторону затылочной кости, расположен массивный сосцевидный отросток, который ограничивает сзади наружное слуховое отверстие и шиловидный отросток. Между сосцевидным и шиловидным отростками расположено шилососцевидное отверстие. На внутренней стороне сосцевидного отростка проходит широкая борозда сигмовидного синуса, из которого на наружную поверхность черепа ведет сосцевидное отверстие. В центре нижней поверхности находится глубокая яремная ямка, возле которой находится яремная вырезка, образующая передний край яремного отверстия.

Чешуйчатая часть, имеет вид овальной, вертикально стоящей пластинки. На внутренней поверхности видны отпечатки извилин мозга и артерий. Наружная поверхность – височная поверхность гладкая, участие в образовании височной ямки. Сверху чешуя ограничена теменным краем, который в сторону затылочной кости образует теменную вырезку. Спереди от наружного слухового прохода от чешуйчатой части отходит вперед скуловой отросток. У основания отростка находится нижнечелюстная ямка, для сочленения с нижней челюстью. Спереди ямка ограничена суставным бугорком.

Барабанная часть, в виде тонкой пластинки ограничивает спереди, снизу и сзади наружное слуховое отверстие, и наружный слуховой проход.

Верхняя челюсть – парная кость, состоящая из тела четырех отростков и четырех поверхностей. Перечислим поверхности:

- глазничная поверхность, располагается сверху, образует большую часть нижней стенки глазницы;
- передняя поверхность, на ней хорошо выражена клыковая ямка, и подглазничное отверстие;
- носовая поверхность, принимает участие в образовании латеральной стенки полости носа;
- задняя поверхность, расположена позади скулового отростка, на ней расположен бугор верхней челюсти, и несколько альвеолярных каналов, через которые к задним верхним зубам подходят сосуды и нервы.

Отростки верхней челюсти:

- лобный отросток направлен вертикально вверх, по его латеральной стороне проходит передний слезный гребень, который переходит в подглазничный край по медиальной стороне проходит слезный край, который снизу переходит в слезную вырезку;
- скуловой отросток;
- альвеолярный отросток, дугообразный, направлен вертикально книзу, на нижнем крае расположена альвеолярная дуга зубные альвеолы;
- небный отросток, направлен горизонтально, с одноименным отростком противоположенной стороны образует большую часть твердого неба.

Нижняя челюсть, состоит из тела и двух ветвей. Верхний край тела нижней челюсти, который называется альвеолярная дуга, на ней расположены зубные альвеолы нижних зубов. Нижний край тела называется основанием нижней челюсти.

На выпуклой наружной поверхности только у человека имеется подбородочный выступ. Латеральнее подбородочного выступа расположено подбородочное отверстие, выход канала нижней челюсти. На вогнутой внутренней поверхности в середине выступает подбородочная ость, латерально расположена подъязычная ямка, в сторону от которой проходит челюстно-подъязычная линия. Кзади и книзу от нее расположена поднижнечелюстная ямка.

Ветви нижней челюсти поднимаются от задних концов тела почти вертикально вверх. Верхний конец каждой ветви раздвоен и образует вырезку

нижней челюсти. Кпереди от вырезки, расположен острый венечный отросток, кзади вырезки находится мышцелковый отросток, участвующий в образовании височно-нижнечелюстного сустава. Место перехода тела в ветвь называется углом нижней челюсти. На наружной его поверхности расположена жевательная бугристость, а на внутренней стороне – крыловидная бугристость.

Небная кость парная горизонтальная пластинка образующая задние отделы твердого неба.

Нижняя носовая раковина – это горизонтально расположенная тонкая, длинная, пластинка, которая отделяет средний и нижний носовые ходы.

Сошник – кость в виде тонкой четырехугольной пластинки. Она составляет большую часть костной перегородки полости носа.

Скуловая кость, расположена в боковых отделах лицевого черепа. Участвует в образовании глазницы, скуловой дуги, височной ямки.

Носовая кость, вместе с такой же костью противоположной стороны образует спинку носа.

Слезная кость тонкая, плоская, четырехугольная. Лежит в переднем отделе медиальной стенки глазницы и вместе с лобным отростком верхней челюсти формирует ямку слезного мешка.

Подъязычная кость, подковообразная, расположена под нижней челюстью в толще мышц шеи. От тела подъязычной кости кверху отходят два малых рога, а кзади – два больших рога.

СТРОЕНИЕ ДОБАВОЧНОГО СКЕЛЕТА ТЕЛА ЧЕЛОВЕКА

- 1 Скелет костей пояса верхней конечности
- 2 Скелет костей свободной части верхней конечности
- 3 Скелет костей пояса нижней конечности
- 4 Скелет костей свободной части нижней конечности

Вопрос_1

Скелет костей пояса верхней конечности

Лопатка (*scapula*), – плоская кость треугольной формы, которая прилежит к задней поверхности грудной клетки на уровне II-VII ребер. Лопатка имеет две поверхности:

- передняя – реберная поверхность обращена к ребрам,
- задняя поверхность обращена наружу (несет лопаточную ость).

На лопатке выделяют три угла – латеральный, верхний, нижний угол, и три края – латеральный, медиальный, верхний край.

Латеральный угол лопатки массивный, заканчивается неглубокой суставной впадиной, для сочленения с головкой плечевой кости. Выше суставной впадины расположен надсуставной бугорок, ниже подсуставной бугорок. За суставной впадиной располагается шейка лопатки. Утолщенный латеральный край обращен к подмышечной ямке.

Латеральный край обращен к плечевой кости. Медиальный край лежит вертикально, параллельно позвоночнику, а верхний край содержит *вырезку лопатки*, через которую проходят сосуды и нервы. Латерально верхний край лопатки заканчивается изогнутым клювовидным отростком.

На передней поверхности расположено широкое углубление – подлопаточная ямка. На задней поверхности выделяется идущий горизонтально высокий гребень – ость лопатки. Ость лопатки делит заднюю поверхность на две неравные по размерам ямки:

- меньшую верхнюю - надостную,
- нижнюю большую - подостную.

Латерально ость лопатки переходит в широкий, нависающий над плечевым суставом отросток – акромион. Клювовидный отросток, вместе с акромионом и связками защищает плечевой сустав сверху.

Ключица (*clavicula*) – длинная S-образно изогнутая трубчатая кость, посредством которой вся верхняя конечность присоединяется к туловищу. В ключице выделяют тело, два конца:

- грудинный,
- акромиальный.

На обоих концах имеются суставные поверхности, одна для сочленения

с грудиной, другая для сочленения с акромиальным отростком лопатки.

Верхняя поверхность ключицы гладкая, а на нижней отмечаются шероховатости – места прикрепления связок, соединяющих ключицу с I ребром и клювовидным отростком.

Вопрос_2

Скелет костей свободной части верхней конечности

Плечевая кость, *humerus*. На проксимальном эпифизе плечевой кости находятся следующие образования:

- шаровидная головка, участвующая в образовании плечевого сустава.
- узкий перехват – анатомическая шейка, который отделяет головку и служит местом прикрепления капсулы плечевого сустава.

- большой бугорок,
- малый бугорок,
- межбугорковая борозда.

От каждого бугорка вниз спускается гребень:

- гребень большого бугорка,
- гребень малого бугорка.

Ниже бугорков видно широкое пологое сужение – хирургическая шейка, названная так потому, что в этом месте чаще наблюдаются переломы плечевой кости.

Диафиз плечевой кости цилиндрический, книзу становится трехгранным. На латеральной стороне имеется шероховатость – дельтовидная бугристость. Вокруг тела, сверху вниз, от медиальной к латеральной поверхности спускается спиральная борозда лучевого нерва.

Дистальный эпифиз называется мыщелком, на нем расположены:

- блок плечевой кости (для сочленения с локтевой костью),
- головка мыщелка плечевой кости (сочленяется с суставной поверхностью головки лучевой кости),
- ямка локтевого отростка (задняя поверхность),
- венечная ямка (над блоком передняя поверхность),
- лучевая ямка (над головкой мыщелка – передняя поверхность),
- суставные поверхности.

По обоим краям дистального эпифиза, выше суставных поверхностей, располагаются медиальный (больше выражен) и латеральный надмыщелки. Они служат для прикрепления мышц предплечья.

Локтевая кость, *ulna*. На проксимальном эпифизе находятся следующие образования:

- блоковидная вырезка, покрытая суставным хрящом,
- локтевой отросток, ограничивает вырезку сверху,
- венечный отросток, ограничивает вырезку снизу,
- лучевая вырезка (с латеральной стороны), имеет суставную

поверхность для сочленения с головкой лучевой кости.

- бугристость локтевой кости (ниже венечного отростка).

Диафиз локтевой кости имеет три поверхности:

- задняя (*posterior*),
- передняя (*anterior*),
- медиальная (*medialis*).

Три края:

- межкостный край (занят межкостной перепонкой),
- задний край,
- передний край.

На дистальном эпифизе находятся:

- головка локтевой кости,
- суставная окружность, для сочленения с лучевой костью;
- шиловидный отросток (направлен вниз, расположен медиально).

Лучевая кость, *radius*, имеет узкий проксимальный эпифиз, на котором имеются:

- головка, с суставной окружностью,
- ямка для сочленения с головкой мыщелка плечевой кости,
- локтевая вырезка с медиальной стороны, имеет суставную поверхность для сочленения с локтевой костью,
- шейка лучевой кости (ниже эпифиза),
- бугристость лучевой кости (под шейкой).

Диафиз, трехгранный переходит в массивный дистальный эпифиз, с латеральной стороны которого отходит шиловидный отросток.

Кости кисти, *ossa mantis*, подразделяются на кости запястья, пястные кости и кости пальцев (фаланги).

Кости запястья, *ossa carpi*, короткие, неправильной формы кости, располагающиеся в два ряда.

Кости проксимального ряда:

- ладьевидная кость (над костью трапецией),
- полулунная кость,
- трехгранная кость,
- гороховидная кость.

Кости дистального ряда:

- кость трапеция (формирует основание 1-й пястной кости большого пальца),
- трапециевидная кость (внутри от кости трапеции),
- головчатая кость,
- крючковидная кость (формирует основание 5-й пястной кости мизинца).

Пястные кости, *ossa metacarpi*. трубчатые, изогнутые по длине, кости, которые имеет основание, тело и головку.

Основания их соединяются с дистальным рядом костей запястья, а

головки – с основаниями фаланг.

Кости пальцев, *ossa digitorum*, или фаланги, *phalanges*. В скелете I пальца две фаланги, а в остальных – по три. Различают проксимальную, среднюю и дистальную фаланги, в каждой из них – тело, основание и головку.

Вопрос_3

Скелет костей пояса нижней конечности

Тазовая кость, *os coxae*, вместе с крестцом образует костный таз. До 16 лет она состоит из трех отдельных костей, соединенных между собой хрящом. В образовании тазовой кости участвуют:

- подвздошная кость,
- лобковая кость,
- седалищная кость.

Тазовая кость имеет две поверхности – на наружной поверхности расположено сферической формы углубление – *вертлужная впадина*. Вертлужная впадина служит для соединения тазовой кости с головкой бедра. Внутренняя поверхность несет:

Подвздошная кость, *os ilium*, имеет массивное и короткое тело (снизу), оно составляет верхнюю часть вертлужной впадины. Кверху тело переходит в широкую, изогнутую костную пластинку – крыло подвздошной кости.

Крыло подвздошной кости спереди имеет:

- верхнюю переднюю подвздошную ость,
- нижнюю переднюю подвздошную ость.

Сзади крыло подвздошной кости заканчивается

- задней верхней подвздошной остью,
- задней нижней подвздошной остью.

Сверху к подвздошному гребню прикрепляются 3 слоя мышц брюшной стенки, поэтому здесь имеются

- наружная губа,
- внутренняя губа,
- промежуточная линия.

На внутренней поверхности крыла подвздошной кости находятся:

- глубокая подвздошная ямка,
- дугообразная линия,
- подвздошная бугристость,
- ушковидная поверхность.

На наружной поверхности подвздошной кости заметны три шероховатые линии – места прикрепления ягодичных мышц: передняя, задняя и нижняя ягодичные линии.

Лобковая кость, *os pubis*, находится спереди и книзу от вертлужной впадины. Она имеет:

- тело,
- верхнюю ветвь,
- нижнюю ветвь.

От тела лобковой кости начинается ее верхняя ветвь, которая затем переходит в нижнюю ветвь.

На верхней ветви выступает лобковый бугорок, и лобковый гребень. Место перехода верхней ветви кости в нижнюю с медиальной стороны имеет овальную симфизиальную поверхность, для сочленения с лобковой костью противоположной стороны.

На верхней ветви, латеральнее симфизиальной поверхности, от лобкового бугорка тянется острый гребень лобковой кости, переходящий в дугообразную линию.

На нижней поверхности видна широкая и глубокая запирающая борозда. В ней из полости таза на бедро проходят сосуды и нервы.

Седалищная кость, *os ischii*, лежит кзади и книзу от вертлужной впадины. Имеет тело и ветвь. Массивное и утолщенное место их соединения называется седалищным бугром. Выше седалищного бугра располагается седалищная ость (внутренняя поверхность), разделяющая большую и малую седалищные вырезки. Тела и ветви седалищной и лобковой костей ограничивают запирающее отверстие.

Вопрос_4

Скелет костей свободной части нижней конечности

Бедренная кость, *femur*. Проксимальный эпифиз бедренной кости имеет вид головки. Она соединяется с телом посредством длинной шейки, образующей с телом кости тупой угол.

У места соединения шейки и тела видны два костных выступа: большой и малый вертел. Спереди они соединяются межвертельной линией, а сзади – межвертельным гребнем. С внутренней стороны большого вертела находится вертельная ямка, обращенная к шейке. К обоим вертелам и ямке прикрепляются мышцы.

Диафиз бедренной кости цилиндрической формы, спереди гладкий, сзади несет шероховатую линию, в которой различают латеральную и медиальную губу. Вверху латеральная губа переходит в ягодичную бугристость, а медиальная губа переходит в гребенчатую линию. Внизу обе линии образуют на задней поверхности треугольную надколенную поверхность.

Дистальный, расширенный эпифиз имеет два дугообразно изогнутых мыщелка – медиальный и латеральный. Мыщелки имеют суставные поверхности покрытые хрящом, они участвуют в образовании коленного сустава. Каждый мыщелок имеет надмыщелок – место прикрепления суставных связок.

Кпереди суставные поверхности мыщелков образуют площадку для соединения с надколенником – *надмыщелковую поверхность*. Кзади мыщелки разделены межмыщелковой ямкой (под подколенной поверхностью).

Надколенник, *patella*, – сесамовидная треугольная кость, расположенная в сухожилии четырехглавой мышцы бедра. Основание кости направлено кверху, а вершина книзу. Передняя поверхность шероховатая, задняя гладкая, покрыта суставным хрящом, участвует в образовании коленного сустава.

Большеберцовая кость, *tibia*, кость голени расположена медиально.

Проксимальный эпифиз широкий, имеет медиальный и латеральный мыщелки. Верхняя их поверхность плоская, покрыта суставным хрящом, сочленяется с мыщелками бедренной кости. В центре суставной поверхности находится двухбугорковое межмыщелковое возвышение. Ниже латерального мыщелка сбоку находится суставная поверхность для головки малоберцовой кости.

Диافиз большеберцовой кости трехгранный. В нем различают:

- передний край,
- межкостный край,
- медиальный края,
- медиальную поверхность,
- латеральную поверхность,
- заднюю поверхность.

На задней поверхности в верхнем отделе видна косо идущая *линия камбаловидной мышцы*. Острый передний край кверху заканчивается выступом – бугристостью большеберцовой кости. К ней прикрепляется связка надколенника.

Дистальный эпифиз имеет форму четырехгранника. С медиальной стороны вниз направлена медиальная лодыжка. Позади нее видна пологая лодыжковая борозда.

На латеральной стороне имеется малоберцовая вырезка. К ней прилежит малоберцовая кость. Нижняя поверхность дистального эпифиза и наружная поверхность медиальной лодыжки покрыты суставным хрящом и сочленяются с таранной костью стопы.

Малоберцовая кость, *fibula*, тонкая, длинная, трехгранная. Проксимальный эпифиз имеет вид головки, с суставной поверхностью для сочленения с латеральным мыщелком большеберцовой кости. Нижний эпифиз утолщен, книзу переходит в латеральную лодыжку.

Наружная поверхность лодыжки шероховатая, а внутренняя имеет гладкую суставную поверхность для сочленения с таранной костью. На заднем крае латеральной лодыжки видна лодыжковая борозда, для сухожилий малоберцовых мышц.

Кости стопы, *ossa pedis*, подразделяются на кости предплюсны, плюсны

и кости пальцев.

Кости предплюсны, *ossa tarsi*. Это короткие губчатые кости, расположены в 2 ряда.

В проксимальном ряду находятся:

- таранная кость,
- пяточная кость.

В дистальном ряду находятся:

- кубовидная кости,
- ладьевидная кости,
- три клиновидных кости.

Плюсневые кости, *ossa metatarsi*. Таких костей пять. Каждая из них имеет основание, тело, и головку.

Кости пальцев, *ossa digitorum*, или фаланги, *phalanges*. Первый (I) палец имеет 2 фаланги, а остальные по три. В каждой фаланге различают основание, тело, и головку.

Литература

1. Сапин, М. Р. Анатомия человека. В 2-х томах. Том 1 / М. Р. Сапин, Г. Л. Билич. - М.: Оникс 21 век, 2003. – 407 с.
 2. Сапин, М. Р. Анатомия человека. В 2-х томах. Том 2 / М. Р. Сапин, Г. Л. Билич. - М.: Оникс 21 век, 2003. – 389 с. |
 3. Сапин, М. Р. Анатомия человека / М. Р. Сапин, Г. Л. Билич. - М.: Высшая школа, 1989. – 544 с.
 4. Липченко, В. Я. Атлас нормальной анатомии человека / В. Я. Липченко, Р. П. Самусев. - М.: Медицина, 2005. - 319 с.
- Привес, М. Г. Анатомия человека / М. Г. Привес, Н. К. Лысенков, В.И. Бушкович. - СПб.: Издательство «Диля», 1998. - 640 с.

СОЕДИНЕНИЕ КОСТЕЙ (АРТРОЛОГИЯ)

- 1 Классификация соединений костей
- 2 Строение и классификация суставов
- 3 Соединение костей конечности

Вопрос_1

Классификация соединений костей

Кости скелета человека объединяются в единую функциональную систему благодаря различным видам соединений.

Все виды соединения костей делятся на 3 группы:

1. Непрерывные соединения (сиартрозы) – это вид соединений, отличающихся ранним развитием, неподвижностью или малоподвижностью.

2. Симфизы (гемиартроз) – это полупрерывные соединения, характеризующийся тем, что пространство между костями, формирующими сустав, заполнено хрящом с полостью, которая не имеет синовиальной выстилки.

3. Прерывные соединения (диартрозы) – это соединения, развивающиеся на более поздних этапах развития и отличающиеся большей подвижностью, чем сиартрозы.

В зависимости от вида ткани, которая соединяет кости, выделяют несколько видов непрерывных соединений (сиартрозов):

- фиброзные соединения,
- синхондрозы,
- синостозы.

1. Фиброзные соединения включают:

- связки,
- межкостные перепонки,
- швы,
- вколачивания.

Связки и межкостные перепонки называют синдесмозами. *Связки* представляют собой толстые пучки, образованные плотной соединительной тканью с большим количеством коллагеновых волокон. Примеры: межпоперечные, межкостистые, надкостистые связки позвонков.

Межкостные перепонки соединяют диафизы трубчатых костей и служат местом прикрепления мышц. Примеры: межкостные перепонки между лучевой и локтевой костями предплечья, большой и малой берцовой костью голени.

Швы образованы соединительной тканью и имеет характерную форму тонкой прослойки между костями черепа. По форме краев соединяющихся костей различают следующие швы:

- зубчатый, когда зубцы по краю одной кости входят в промежутки между зубцами другой (венечный шов, сагиттальный шов черепа).
- чешуйчатый, когда край одной кости накладывается на край другой (между краями височной и теменной костей).
- плоский — прилегание незазубренных краев (между костями лицевого черепа – межносовой и межверхнечелюстной шов, срединный и поперечный небный шов).

Вколачивания – это особый вид фиброзного соединения, которое наблюдается в соединении зуба с костной тканью зубной альвеолы. Между зубом и костной стенкой содержится тонкая пластинка соединительной ткани – парадонт.

2. Синхондрозы – соединения костей при помощи хрящевой ткани. Примеры: синхондроз мечевидного отростка или рукоятки с телом грудины.

3. Синостозы – костное соединение, которое возникает на месте синхондроза в ходе замещение прослой хрящевой ткани на костную ткань.

Вопрос_2

Строение и классификация суставов

Прерывные соединения – диартрозы (синовиальные или суставные) соединения отличаются наибольшей подвижностью. Характерным признаком сустава является наличие:

- суставных поверхностей;
- суставной полости;
- синовиальной жидкости;
- суставной капсулы.

В сустав входят эпифизы 2-х костей, суставные поверхности которых покрыты суставным хрящом, гиалиновым или волокнистым, толщиной от 0,25 до 6 мм в зависимости от нагрузки на сустав.

Суставные хрящи облегчают скольжение суставных поверхностей и смягчают толчки. Суставная поверхность эпифиза одной кости обычно выпуклая - это суставная головка, а другой кости вогнутая суставная впадина. Суставной хрящ лишен кровеносных сосудов и надхрящницы. Он содержит от 75 до 80% воды и от 20 до 25% сухих веществ, из которых половина – это коллаген, соединенный с протеогликанами. Коллаген придает хрящу прочность, протеогликаны – упругость. Через межклеточное вещество путем диффузии из синовиальной жидкости в хрящ свободно поступает вода и питательные вещества. Непосредственно к кости прилежит слой хряща, пропитанного солями кальция, над ним располагается слой хондроцитов. Они расположены в виде колонки перпендикулярно поверхностного слоя. Хондроциты секретируют гигантские молекулы, образующие межклеточное вещество.

Суставная полость – это щелевидное пространство между суставными поверхностями костей, которое окружено со всех сторон суставной капсулой

и содержит в небольшом количестве синовиальную жидкость.

Суставная капсула охватывает соединяющиеся концы костей, образуют герметичный мешок, стенки которого имеют два слоя:

- наружный – фиброзный;
- внутренний – синовиальный (образован клетками – синовиоцитами, вырабатывающими синовиальную жидкость, основным компонентом которой является гиалуроновая кислота).

Наружный фиброзный слой состоит из плотной волокнистой соединительной ткани с продольным направлением волокон и обеспечивающим прочность.

Внутренний слой (синовиальная оболочка) состоит из клеток вырабатывающих жидкость, увлажняющую сочленяющиеся суставные поверхности, устраняя трения между ними. Синовиальная оболочка всасывает жидкость и обеспечивает непрерывный процесс обмена веществ.

По числу суставных поверхностей различают:

- простые суставы, имеющие две суставные поверхности (суставы между фалангами пальцев).

- сложные, имеющие более двух сочленовных поверхностей (локтевой).

- комплексные, содержащие внутрисуставной хрящ, который разделяет сустав на 2 камеры — двухкамерный сустав (коленный, грудино-ключичный суставы).

- комбинированные, состоящие из нескольких изолированных друг от друга суставов, расположенных отдельно друг от друга, но функционирующих вместе (два височно-нижнечелюстных сустава).

Комплексные суставы характеризуются наличием между сочленяющимися поверхностями суставного диска или мениска. Они способны смещаться при движении, сглаживать неровности сочленяющихся поверхностей (межпозвоночные диски).

По форме и функциям суставы делятся на:

1. Одноосные суставы — выполняющие сгибание и разгибание, либо вращение:

- а) блоковидный (межфаланговые суставы).

- б) цилиндрический (сочленение между лучевой и локтевой костями, между зубом осевого позвонка и атлантом);

2. Двухосные суставы — выполняющие сгибание-разгибание и отведение-приведение, либо сгибание-разгибание и вращение (пронация-супинация). К двухосным суставам относятся:

- а) эллипсоидный (лучезапястный сустав);

- б) мыщелковый (коленный сустав);

- в) седловидный (запястно-пястное сочленение первого пальца).

3. Многоосные суставы — выполняющие все те же функции и круговое движение. К многоосным суставам относятся:

- а) шаровидный (плечевой сустав);

- б) плоский (между отростками грудных позвонков).

Вопрос_3

Соединение костей верхней конечности

Суставы свободной верхней конечности соединяют кости этой части между собой и поясом верхних конечностей.

Плечевой сустав образуется головкой плечевой кости и суставной впадиной лопатки. Капсула сустава охватывает головку плечевой кости на анатомической шейке, а на лопатке прикрепляется по краю суставной впадины. Сустав укрепляется клювовидно-плечевой связкой и мышцами. Плечевой сустав – это шаровидный трехосный сустав.

Локтевой сустав образуют плечевая, локтевая и лучевая кости. Локтевой сустав - одноосный блоковидным сустав

Дистальный лучелоктевой сустав – это самостоятельный сустав, а проксимальный лучелоктевой сустав входит в локтевой сустав. Однако они образуют единый комбинированный цилиндрический (вращательный) сустав. Если вращение лучевой кости происходит вокруг продольной оси вместе с ладонной поверхностью кисти внутрь, то такое движение называется пронацией, а наоборот — супинацией.

Лучезапястный сустав – сложный эллипсоидный сустав, образованный запястной суставной поверхностью лучевой кости и тремя костями первого ряда запястья. В нем возможны два вида движения: приведение и отведение, сгибание и разгибание, а также небольшое пассивное круговое движение.

Суставы кисти включают межпястные, запястно-пястные, пястно-фаланговые и межфаланговые суставы. Эти суставы укреплены короткими межкостными связками, которые расположены на ладонной и тыльной поверхностях кисти.

Крестцово-подвздошный сустав – парный плоский сустав, малоподвижный, образуется ушковидными суставными поверхностями подвздошной кости и крестца. Кроме прочной капсулы, сустав хорошо укрепляется передними, задними крестцово-подвздошными и межкостными крестцово-подвздошными связками.

Лобковый симфиз – соединение тазовых костей, образованное симфизиальными поверхностями лобковых костей. Он укреплен верхней лобковой связкой и дугообразной связкой лобка. Соединение тазовых костей с крестцом осуществляется с помощью крестцово-бугорной и крестцово-остистой связок, которые расположены около крестцово-подвздошного сустава.

Соединяясь с помощью крестцово-подвздошных суставов, лобкового симфиза, тазовые кости, и крестец образуют таз. Последний представляет собой замкнутое кольцо, во внутренней полости которого размещаются мочевой пузырь, прямая кишка и другие органы.

Различают большой и малый таз.

Большой таз сзади ограничен V поясничным позвонком, с боков — крыльями подвздошных костей и служит опорой для внутренних органов

брюшной полости.

Малый таз представляет собой суживающийся костный канал, который образован тазовой поверхностью крестца и копчика, седалищными и лобковыми костями, крестцово-остистыми и крестцово-бугорными связками, запираемыми мембранами.

Тазобедренный сустав – простой чашеобразный сустав, образованный вертлужной впадиной тазовой кости и головкой бедренной кости. Внутри сустава находится круглая связка головки бедренной кости, в которой проходят кровеносные сосуды, и нервы к головке бедренной кости. Суставная капсула прикрепляется по краю вертлужной впадины, хорошо укрепляется подвздошно-бедренной, лобково-бедренной и седалищно-бедренной связкой. Движение в тазобедренном суставе (вращение, приведение и отведение, сгибание и разгибание) происходит вокруг трех осей: вертикальной, сагиттальной и фронтальной.

Коленный сустав – сложный мышечковый сустав, образованный суставными поверхностями мышечков бедренной кости, надколенника и верхней суставной поверхностью большеберцовой кости. Суставные поверхности большеберцовой и бедренной костей дополнены внутрисуставными хрящами: медиальным и латеральным менисками. Концы менисков прикрепляются с помощью связок к межмышечковому возвышению. Латеральный и медиальный мениски соединяются поперечной связкой колена. Внутренняя синовиальная оболочка капсулы образует многочисленные складки, содержащие жировую клетчатку.

Движения в коленном суставе происходят вокруг двух осей: вокруг фронтальной — сгибание и разгибание, вокруг вертикальной — вращение (при сгибании в коленном суставе).

Голеностопный сустав – сложный блоковидный сустав, который служит соединением ступни с голенью. Он образуется большеберцовой, малоберцовой и таранной костями. Суставные поверхности латеральной и медиальной лодыжек, размещаясь по бокам поверхности таранной кости, не дают возможности ее смещению. Суставная капсула на передней поверхности голени имеет форму манжетки и прикрепляется по краю суставных поверхностей. Укрепление сустава осуществляется связками, которые идут от лодыжек до костей стопы (медиальная связка, передняя и задняя таранно-мало-берцовая связки и пяточно-малоберцовая связка). В суставе возможны сгибание и разгибание, при подошвенном сгибании — вращение, отведение и приведение.

Суставы стопы представлены подтаранным, таранно-пяточно-ладьевидным, пяточно-кубовидным, поперечным суставом предплюсны, клино-ладьевидным, предплюсне-плюсневым суставами.

Литература

1. Сапин, М. Р. Анатомия человека. В 2-х томах. Том 1 / М. Р. Сапин, Г. Л. Билич. - М.: Оникс 21 век, 2003. – 407 с.
 2. Сапин, М. Р. Анатомия человека. В 2-х томах. Том 2 / М. Р. Сапин, Г. Л. Билич. - М.: Оникс 21 век, 2003. – 389 с. |
 3. Сапин, М. Р. Анатомия человека / М. Р. Сапин, Г. Л. Билич. - М.: Высшая школа, 1989. – 544 с.
 4. Липченко, В. Я. Атлас нормальной анатомии человека / В. Я. Липченко, Р. П. Самусев. - М.: Медицина, 2005. - 319 с.
- Привес, М. Г. Анатомия человека / М. Г. Привес, Н. К. Лысенков, В.И. Бушкович. - СПб.: Издательство «Диля», 1998. - 640 с.

РЕПОЗИТОРИЙ ГГУ ИМЕНИ Ф. СКОРИНЫ

МИОЛОГИЯ: МЫШЦЫ ГОЛОВЫ, ШЕИ И ТУЛОВИЩА

- 1 Мышца как орган, классификация, вспомогательный аппарат.
- 2 Мышцы головы и шеи
- 3 Мышцы туловища

Вопрос 1

Мышца как орган, классификация мышц, вспомогательный аппарат

Скелетные мышцы являются активной частью опорно-двигательного аппарата, построены они из поперечнополосатых (исчерченных) мышечных волокон. Мышцы прикрепляются к костям скелета и при своем сокращении (укорочении) приводят костные рычаги в движение. Они удерживают положение тела и его частей в пространстве, перемещают костные рычаги при ходьбе, беге и других движениях, выполняют жевательные, глотательные и дыхательные движения, участвуют в артикуляции речи и мимике, вырабатывают тепло.

Масса скелетных мышц у взрослого человека достигает 35-40% массы тела. У новорожденных и у детей на долю мышц приходится до 20-25% массы тела. В пожилом и старческом возрасте масса мышечной ткани не превышает 25-30%.

Мышца, как орган имеет специфическую форму и строение. В состав мышц входит мышечная ткань, рыхлая волокнистая соединительная ткань, сосуды и нервы. Основным элементом является поперечнополосатое веретеновидное мышечное волокно – миосимпласт. Мышечные волокна образуют пучок, окруженный соединительнотканной оболочкой, которая называется эндомизий. Несколько мышечных волокон формируют крупный пучок, покрытый перимизием. Мышца в целом окружена плотной оболочкой, которая называется эпимизий или фасция.

Скелетные мышцы обладают такими свойствами, как возбудимость, проводимость и сократимость. Мышцы способны под влиянием нервных импульсов возбуждаться, переходить в деятельное состояние. При этом возбуждение быстро распространяется (проводится) от нервных окончаний (эффекторов) до сократительных структур мышечных волокон. В результате мышца сокращается, приводит в движение костные рычаги.

У мышц различают сократительную часть брюшко, построенное из поперечнополосатой мышечной ткани, и сухожильные концы — сухожилия, которые прикрепляются к костям скелета.

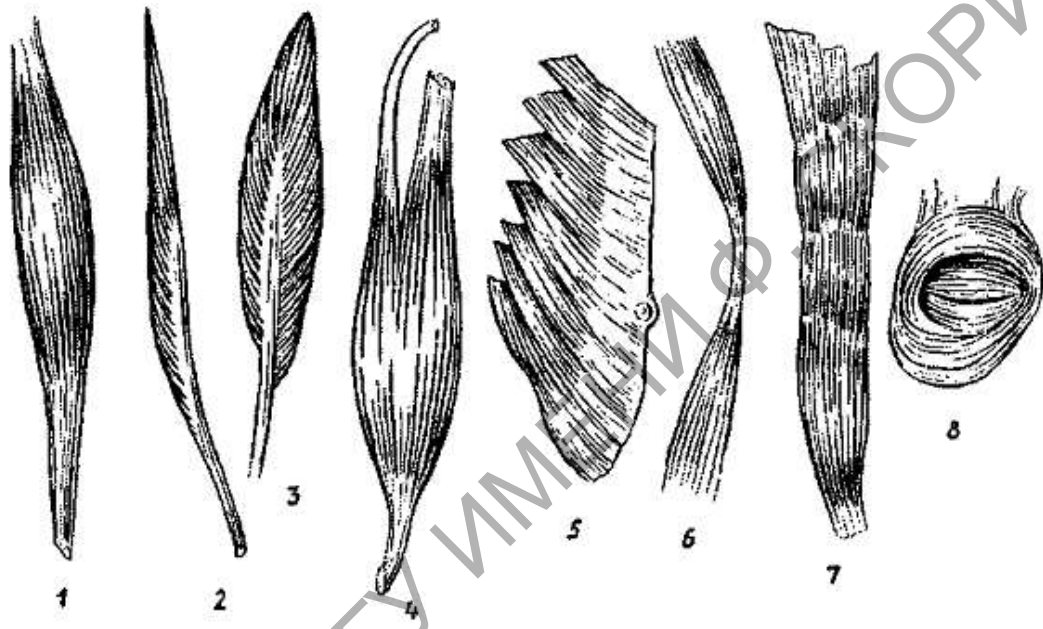
Однако у некоторых мышц сухожилия вплетаются в кожу (мимические мышцы), прикрепляются к главному яблоку. Образованы сухожилия из оформленной плотной волокнистой соединительной ткани и отличаются

большой прочностью. У мышц, расположенных на конечностях, сухожилия узкие и длинные. Многие лентовидные мышцы имеют широкие сухожилия, получившие название апоневрозов.

В теле человека насчитывается около 600 мышц, большинство из которых парные.

Наиболее часто встречаются форма мышц:

- веретенообразные
- лентовидные.



1 - веретенообразная, 2 - лентовидная, 3 - двубрюшная, 4 - двуглавая, 5 - одноперистая, 6 - двуперистая, 7 - широкая, 8 - сжиматель (сфинктер)

Веретенообразные мышцы располагаются преимущественно на конечностях, где они действуют на длинные костные рычаги. Веретенообразные мышцы могут иметь два брюшка, разделенные промежуточным сухожилием (двубрюшная мышца), две, три и даже четыре начальные части - головки (двуглавые, трехглавые, четырехглавая мышцы).

Лентовидные мышцы имеют различную ширину. Они участвуют в образовании стенок туловища, брюшной, грудной полостей.

Кроме того, различают мышцы:

- длинные и короткие,
- прямые и косые,
- круглые и квадратные.

Мышцы могут иметь перистое строение, когда мышечные пучки прикрепляются к сухожилию с одной, двух или нескольких сторон (похожи на птичьи перья). Это одноперистые, двуперистые, многоперистые мышцы. Перистые мышцы, построенные из большого количества коротких мышечных пучков, обладают значительной силой. Это сильные мышцы.

Однако они способны сокращаться лишь на небольшую длину. В то же время мышцы с параллельным расположением длинных мышечных пучков не очень сильные, но они способны укорачиваться до 50% своей длины. Это ловкие мышцы, они имеются там, где движения выполняются с большим размахом.

По выполняемой функции, а также по действию на суставы выделяют мышцы:

- сгибатели и разгибатели,
- приводящие и отводящие,
- сжиматели (сфинктеры) и расширители.

Различают мышцы по их расположению в теле человека:

- поверхностные и глубокие,
- латеральные и медиальные,
- передние и задние.

Свои функции мышцы выполняют с помощью вспомогательных аппаратов, к которым относятся:

- фасции,
- фиброзные и костно-фиброзные каналы,
- синовиальные влагалища
- синовиальные (слизистые) сумки,
- блоки.

Фасции – это соединительнотканые чехлы мышц. Они разделяют мышцы, образуя межмышечные перегородки, устраняют трение мышц друг о друга.

Каналы (фиброзные и костно-фиброзные) имеются в тех местах, где сухожилия перекидываются через несколько суставов (на кисти, стопе). Каналы служат для удерживания сухожилий в определенном положении при сокращении мышц.

Синовиальные влагалища образованы синовиальной оболочкой (мембраной), одна пластинка которой выстилает стенки канала, а другая окружает сухожилие и срастается с ним. Обе пластинки срастаются своими концами, образуют замкнутую полость, содержащую небольшое количество жидкости (синовии), смачивающей скользящие друг о друга синовиальные пластинки.

Синовиальные (слизистые) сумки выполняют функцию, сходную с синовиальными влагалищами, сумки представляют собой замкнутые, наполненные синовиальной жидкостью или слизью мешочки, расположенные в местах, где сухожилие перекидывается через костный выступ или через сухожилие другой мышцы.

Блоками называют костные выступы (мышцелки, надмышцелки), через которые перекидывается мышечное сухожилие, в результате чего угол прикрепления его к кости увеличивается. При этом возрастает сила действия мышцы на кость.

Вопрос_2

Мышцы головы и шеи

Мышцы головы делят на мышцы лица (мимические мышцы) и жевательные мышцы. Мышцы лица располагаются сразу под кожей. При сокращении они смещают участки кожи головы, придавая лицу определенное выражение (мимика). Жевательные мышцы смещают при сокращении нижнюю челюсть, обуславливая акт жевания.

Лицевые мышцы

Затылочно-лобная мышца, *m. occipitofrontalis*. Начинается от кожи бровей к сухожильному шлему спереди (лобное брюшко) и от верхней выйной линии. Прикрепляется к сухожильному шлему сзади (затылочное брюшко).

Функция при сокращении затылочного брюшка мышца тянет сухожильный шлем (и кожу головы) назад; при сокращении лобного брюшка поднимает брови, образует поперечные складки на лбу, а также расширяет глазную щель.

Носовая мышца, *n. nasalis*. Состоит из двух частей: поперечной и крыльной части. Начинается от верхней челюсти в области альвеол клыка и латерального резца. Крыльная часть прикрепляется к коже крыла носа, поперечная – поднимается к спинке носа и здесь соединяется апоневрозом с противоположной мышцей.

Функция при сокращении поперечной части носовое отверстие суживается, крыльной части — расширяется.

Круговая мышца глаза, *m. orbicularis oculi*. Располагается в толще век и на костях, образующих глазницу. Состоит из глазничной, и вековой, частей. Все части начинаются от костей в области медиального угла глаза. Глазничная часть следует вдоль верхнего и нижнего краев глазниц, формируя мышечное кольцо, а вековая располагается в коже век.

Функция глазничная часть, сокращаясь, суживает глазную щель, тянет брови вниз и разглаживает поперечные складки на лбу; вековая часть смыкает глазную щель, а также регулирует отток слезной жидкости в слезный мешок и далее в носослезный проток.

Мышца, сморщивающая бровь, *m. corrugator supercilii* начинается от лобной кости над слезной костью, прикрепляется к коже бровей.

Функция тянет бровь вниз, образует глубокие продольные складки в области надпереносья.

Передняя, верхняя и задняя ушные мышцы, *mm. auriculares anterior, superior et posterior*. Начинается от височной фасции, сухожильного шлема и сосцевидного отростка. Прикрепляется к ости завитка и кожа ушной раковины.

Функция при сокращении тянут ушную раковину соответственно

вперед, вверх и назад.

Круговая мышца рта, *m. orbicularis oris* образована круговыми мышечными пучками, располагающимися в толще губ, и состоит из краевой и губной части. Начинается от кожи и угла рта, прикрепляется к коже неподалеку от средней линии.

Функция смыкает губы и вытягивает их вперед, способствует опорожнению преддверия рта.

Большая и малая скуловые мышцы, *mm. zygomaticus major et minor*. Начинаются на наружной поверхности скуловой кости, прикрепляются к верхней губе и коже угла рта.

Функция тянет угол рта вверх.

Мышца, поднимающая верхнюю губу, *m. levator labii superioris*. Начинается выше подглазничного отверстия верхней челюсти, прикрепляется к коже носогубной складки.

Функция поднимает верхнюю губу.

Мышца, опускающая нижнюю губу, *m. depressor labii inferioris*. Начинается на передней поверхности нижней челюсти, впереди от подбородочного отверстия, прикрепляется к коже нижней губы и подбородка.

Функция тянет нижнюю губу книзу.

Щечная мышца, *m. buccinator*, образует основу щек. Начинается на наружной поверхности верхней и нижней челюстей в области альвеол, прикрепляется к коже губ и углу рта.

Функция тянет угол рта назад, прижимает щеки и губы к зубам.

Подбородочная мышца, *m. mentalis*. Начинается на альвеолярных возвышениях резцов нижней челюсти, прикрепляется к коже подбородка.

Функция поднимает кожу подбородка, образуя подбородочную ямочку.

Жевательные мышцы

Жевательная мышца, *m. masseter*, парная, имеет поверхностную, и глубокую, части. Поверхностная часть начинается от нижнего края скуловой дуги, глубокая от среднего и заднего ее участков. Прикрепляется к наружной поверхности ветви нижней челюсти и ее углу.

Функция поднимает опущенную нижнюю челюсть, поверхностная часть мышцы участвует в выдвигании челюсти вперед.

Височная мышца, *m. temporalis*, парная, широкая, веерообразная, выполняет височную ямку. Начинается от височной поверхности большого крыла клиновидной кости и чешуи височной кости. Прикрепляется к венечному отростку нижней челюсти.

Функция поднимает опущенную нижнюю челюсть.

Латеральная крыловидная мышца, *m. pterygoideus lateralis*, парная, располагается в нижней височной ямке, имеет две головки. Верхняя головка начинается от височной поверхности большого крыла клиновидной кости,

нижняя головка начинается от латеральной пластинки крыловидного отростка клиновидной кости. Верхняя головка прикрепляется к височно-нижнечелюстному суставу, нижняя головка – к шейке суставного отростка нижней челюсти.

Функция смещает нижнюю челюсть в противоположную сторону и выдвигает челюсть вперед.

Медиальная крыловидная мышца, *m. pterygoideus medialis*, парная, располагается кнутри от нижней челюсти. Начинается от крыловидной ямки клиновидной кости, прикрепляется к внутренней поверхности (крыловидная бугристость) ветви нижней челюсти.

Функция синергист височной и жевательной мышц.

Мышцы шеи делятся на три группы:

- поверхностную
- срединную
- глубокую

Поверхностная группа

Подкожная мышца шеи, *platysma*, располагается тонкой широкой пластинкой под кожей шеи и части лица, плотно срастаясь с ней. Начинается от фасций дельтовидной и большой грудной мышц, прикрепляется к углу рта и краю нижней челюсти.

Функция натягивает кожу шеи, отчасти груди, оттягивает угол рта кнаружи и книзу.

Грудино-ключично-сосцевидная мышца, *m. sternocleidomastoideus*, располагаясь под подкожной мышцей шеи, образует длинный толстый тяж, косо пересекающий шею от грудино-ключичного сочленения к сосцевидному отростку.

Имеет две головки, которые начинаются от поверхности рукоятки грудины и грудинного конца ключицы, прикрепляются к сосцевидному отростку и латеральному отделу верхней выйной линии.

Функция поворачивает голову в сторону, при двустороннем сокращении мышцы удерживают голову в вертикальном положении.

Срединная группа, или мышцы подъязычной кости, включает мышцы, лежащие выше и ниже подъязычной кости

Надподъязычные мышцы

– являются антагонистами жевательных мышц, опускают при фиксированной подъязычной кости нижнюю челюсть.

Двубрюшная мышца, *m. digastricus*, имеет два брюшка - переднее и заднее, соединяющиеся сухожильной перемычкой. Переднее начинается от

нижнего края нижней челюсти в области подбородка, заднее брюшко начинается от сосцевидного отростка височной кости. Оба брюшка переходят в общее сухожилие, которое прикрепляется к телу подъязычной кости.

Функция опускает нижнюю челюсть.

Шилоподъязычная мышца, *m. stylohyoideus*, тонкая веретенообразная мышца, которая начинается от основания шиловидного отростка височной кости, прикрепляется к телу и большому рогу подъязычной кости.

Функция тянет подъязычную кость вверх, назад и кнаружи.

Челюстно-подъязычная мышца, *m. mylohyoideus*. Начинается от челюстно-подъязычной линии нижней челюсти, прикрепляется к передней стороне тела подъязычной кости.

Функция поднимает вверх подъязычную кость.

Подбородочно-подъязычная мышца, *m. geniohyoideus*, расположена над челюстно-подъязычной мышцей. Начинается от подбородочной ости нижней челюсти, прикрепляется к передней поверхности тела подъязычной кости.

Функция тянет вверх и вперед подъязычную кость.

Подподъязычные мышцы

Грудино-подъязычная мышца, *m. sternohyoideus*. Начинается на задней поверхности ключицы и рукоятки грудины. Прикрепляется к нижнему краю тела подъязычной кости, ниже челюстно-подъязычной мышцы.

Функция тянет подъязычную кость книзу.

Лопаточно-подъязычная мышца, *m. omohyoideus*, разделяется промежуточным сухожилием на два брюшка. Верхнее брюшко начинается от нижнего края тела подъязычной кости, нижнее от верхнего края лопатки. Оба брюшка соединяются друг с другом сухожильной перемычкой, прикрепляясь к телу подъязычной кости.

Функция тянет подъязычную кость книзу.

Грудино-щитовидная мышца, *m. sternothyroideus*, начинается от задней поверхности грудины, прикрепляется к косой линии щитовидного хряща гортани.

Функция тянет гортань книзу.

Щитоподъязычная мышца, *m. thyrohyoideus*, плоская, является как бы продолжением предыдущей мышцы. Начинается от косой линии щитовидного хряща, прикрепляется к телу и большому рогу подъязычной кости.

Функция сближает подъязычную кость и гортань.

Глубокая группа

Длинная мышца шеи, *m. longus colli*, располагается на боковой поверхности тел позвонков от атланта до III-IV грудных позвонков.

Функция наклоняет шейную часть позвоночника вперед и в свою

сторону.

Длинная мышца головы, *m. longus capitis*. Начинается от поперечных отростков III-VI шейных позвонков, прикрепляется к нижней поверхности основной части затылочной кости.

Функция наклоняет шейный отдел позвоночника и голову вперед, участвует во вращении головы.

Передняя лестничная мышца, *m. scalenus anterior*. Начинается от III-VI шейных позвонков, прикрепляется к бугорку передней лестничной мышцы первого ребра.

Функция наклоняет шейный отдел позвоночника и поднимает I ребро, участвуя в дыхательных движениях грудной клетки.

Средняя лестничная мышца, *m. scatenas inedites*. Начинается от шести нижних шейных позвонков, проходит позади передней лестничной мышцы и прикрепляется к верхней поверхности I ребра, позади борозды подключичной артерии.

Функция поднимает I ребро; при фиксированной грудной клетке наклоняет шею вперед.

Задняя лестничная мышца, *m. scalenus posterior*. Начинается от IV-VI шейных позвонков, проходит позади средней лестничной мышцы и прикрепляется к наружной поверхности II ребра.

Функция поднимает II ребро, фиксирует грудную клетку, сгибает шейный отдел позвоночника вперед.

Вопрос_3

Мышцы туловища

Мышцы спины по происхождению и устройству представляют большую сложную группу. Они лежат в несколько слоев, обеспечивая вертикальное положение тела в пространстве, движение позвоночного столба и ребер, участвуют в образовании стенок грудной, брюшной и тазовой полостей.

Мышцы спины расположены послойно, среди них различают поверхностные и глубокие мышцы.

Поверхностная группа мышцы спины

Трапециевидная мышца, *m. trapezius* – плоская мышца, расположенная в верхнем отделе спины и затылка. Имеет форму треугольника, основанием обращенного к позвоночному столбу. Начинается от верхней выйной линии, наружного затылочного бугра и выйной связки, прикрепляется к акромиальному концу ключицы, плечевому отростку и ости лопатки.

Функция поднимает лопатку и плечевой пояс, приближает лопатку к позвоночнику и тянет ее вниз.

Широчайшая мышца спины, *m. latissimus dorsi*, расположена в нижнем отделе спины. Начинается от остистых отростков пяти-шести нижних

грудных и всех поясничных позвонков, гребня подвздошной кости, и срединного гребня крестца, прикрепляется к гребню малого бугорка плечевой кости.

Функция приводит плечо к туловищу и тянет верхнюю конечность назад, поворачивая ее внутрь.

Ромбовидные мышцы, большая и малая, *mm. rhomboidei major et minor*, располагаются под трапециевидной мышцей. Начинается от остистых отростков II-V грудных позвонков (большая) и двух нижних шейных и I грудного (малая); прикрепляется к медиальному (позвоночному) краю лопатки.

Функция приближают лопатку к позвоночнику.

Мышца, поднимающая лопатку, *m. levator scapulae*, расположена под трапециевидной мышцей. Начинается от поперечных отростков верхних шейных позвонков, прикрепляется к медиальному краю и углу лопатки.

Функция поднимает лопатку, приближая ее к позвоночнику.

Нижняя задняя зубчатая мышца, *m. serratus posterior inferior*, располагается под широчайшей мышцей спины. Начинается от пояснично-грудной фасции и остистых отростки XI-XII грудных и I-II поясничных позвонков, прикрепляется к наружной поверхности четырех нижних ребер.

Функция тянет ребра вниз и назад, участвуя в акте выдоха.

Верхняя задняя зубчатая мышца, *m. serratus posterior superior*, прикрыта ромбовидной мышцей. Начинается от нижней части выйной связки, остистых отростков VI-VII шейных и I-II грудных позвонков, прикрепляется к наружной поверхности II-V ребер, латеральнее их углов.

Функция: тянет ребра вверх и назад, участвуя в акте вдоха.

Глубокая группа мышц спины

Ременная мышца головы, *m. splenius capiti*. Начинается от выйной связки, остистых отростков III-VII шейных и I-III грудных позвонков, прикрепляется к верхней выйной линии и сосцевидному отростку височной кости.

Функция вращает голову в свою сторону и тянет ее назад.

Ременная мышца шеи, *m. splenius cervicis*, расположена латерально от ременной мышцы головы. Начинается от остистых отростков III-V грудных позвонков, прикрепляется к поперечным отросткам верхних шейных позвонков.

Функция вращает шейный отдел позвоночника и тянет шею назад.

Мышца, выпрямляющая позвоночник, *m. erector spinae* – это самая длинная и мощная мышца спины, располагается по бокам от остистых отростков позвонков на всем протяжении спины. Начинаясь на дорсальной поверхности крестца, от заднего отдела подвздошного гребня, остистых отростков нижних поясничных и XI-XII грудных позвонков делится на три части:

- 1) остистую мышцу,

- 2) длиннейшую мышцу
- 3) подвздошно-реберную мышцу, (кнаружи от длиннейшей мышцы).

Функция разгибает позвоночник

Межпоперечные и межкостистые мышцы, *mm. interspinales et intertransversarii*, начинаются от остистых и поперечных отростков нижележащих позвонков, прикрепляются к остистым и поперечным отросткам вышележащих позвонков.

Функция разгибает позвоночник, наклоняет позвоночник в свою сторону

Полуостистая мышца, *m. semispinalis*, начинаются от остистых отростков нижележащих позвонков, прикрепляются к остистым отросткам вышележащих позвонков, делится на три части:

- а) полуостистая мышца груди, *m. semispinalis thoracis*.
- б) полуостистая мышца шеи, *m. semispinalis cervicis*.
- в) полуостистая мышца головы, *m. semispinalis capitis*.

Функция полуостистые мышцы груди и шеи разгибают грудной и шейный отделы позвоночника.

Мышцы груди, muscoli thoracis, с одной стороны покрывают снаружи грудную клетку, прикрепляясь к костям пояса верхней конечности и плечевой кости, с другой – заполняют промежутки между ребрами, соединяя их также с грудным отделом позвоночного столба.

Большая грудная мышца, *m. pectoralis major*, расположена в верхней части груди, ограничивает спереди подмышечную ямку. В ней выделяют:

- 1) ключичную часть, *pars clavicularis*,
- 2) грудино-реберную часть, *pars sternocostal*,
- 3) брюшную часть, *pars abdominalis*.

Начинается большая грудная мышца от медиальной половины ключицы, передней поверхности рукоятки и тела грудины, передняя стенка прямой мышцы живота. Прикрепляется к гребню большого бугорка плечевой кости.

Функция приводит и вращает внутрь плечевую кость, участвует в подъеме ребер (вдох).

Малая грудная мышца, *m. pectoralis minor*, расположена под большой грудной мышцей. Начинается от поверхности II-V ребер, прикрепляется к клювовидному отростку лопатки.

Функция тянет плечевой пояс вниз и вперед, является вспомогательной дыхательной мышцей.

Подключичная мышца, *m. subclavius*, располагается под ключицей, покрыта большой грудной мышцей. Начинается от костной и хрящевой части I ребра, прикрепляется к акромиальному концу ключицы.

Функция тянет ключицу вниз, является вспомогательной дыхательной мышцей.

Передняя зубчатая мышца, *m. serratus anterior*, расположена под большой грудной мышцей. Начинается от наружной поверхности 8-9-ти

верхних ребер, прикрепляется к медиальному краю лопатки и ее нижнему углу.

Функция тянет лопатку вперед, участвует во вращении лопатки при подъеме руки до вертикального положения. Также является вспомогательной дыхательной мышцей (при вдохе).

Наружные межреберные мышцы, *mm. intercostales externi*, занимают межреберные промежутки снаружи. Начинается от нижнего края вышележащего ребра, прикрепляется к верхнему краю нижележащего ребра.

Функция участвуют в дыхательных движениях грудной

Внутренние межреберные мышцы, *mm. intercostales interni*. Занимают межреберные пространства внутри. Начинается от верхнего края нижележащего ребра, прикрепляется к нижнему краю вышележащего ребра.

Функция участвуют в акте дыхания (выдохе), опуская ребра.

Литература

1. Сапин, М. Р. Анатомия человека. В 2-х томах. Том 1 / М. Р. Сапин, Г. Л. Билич. - М.: Оникс 21 век, 2003. – 407 с.
2. Сапин, М. Р. Анатомия человека. В 2-х томах. Том 2 / М. Р. Сапин, Г. Л. Билич. - М.: Оникс 21 век, 2003. – 389 с. |
3. Сапин, М. Р. Анатомия человека / М. Р. Сапин, Г. Л. Билич. - М.: Высшая школа, 1989. – 544 с.
4. Липченко, В. Я. Атлас нормальной анатомии человека / В. Я. Липченко, Р. П. Самусев. - М.: Медицина, 2005. - 319 с.
5. Привес, М. Г. Анатомия человека / М. Г. Привес, Н. К. Лысенков, В.И. Бушкович. - СПб.: Издательство «Диля», 1998. - 640 с.

МЫШЦЫ КОНЕЧНОСТЕЙ

- 1 Мышцы пояса верхней конечности
- 2 Мышцы свободной верхних конечностей
- 3 Мышцы пояса нижней конечности
- 4 Мышцы нижних конечностей

Вопрос_1

Мышцы пояса верхней конечности

Дельтовидная мышца, *m. deltoideus*, треугольная мышца, покрывает плечевой сустав и отчасти мышцы плеча, имеет три части:

- ключичную, *pars clavicularis*,
- акромиальную, *pars acromialis*,
- остистую, *pars spinalis*.

Начинается от латеральной части ключицы, акромион и ость лопатки прикрепляется к дельтовидной бугристости плечевой кости. Функция отводит плечо, опускает поднятую руку.

Надостная мышца, *m. supraspinalis*, располагается под трапециевидной мышцей. Начинается в надостной ямке, прикрепляется к большому бугорку плечевой кости. Функция поднимает плечо.

Подостная мышца, *m. infraspinatus*, мышца покрыта дельтовидной и трапециевидной мышцами. Начинается в подостная ямка лопатки, прикрепляется к большому бугорку плечевой кости. Функция поворачивает плечо кнаружи (супинация).

Малая круглая мышца, *m. teres minor*, примыкает снизу к подостной мышце. Начинается от задней поверхности лопатки ниже подостной мышцы, прикрепляется к большому бугорку плечевой кости. Функция поворачивает плечо наружу.

Большая круглая мышца, *m. teres major*, тесно примыкает к широчайшей мышце спины. Начинается от латерального края лопатки, у ее нижнего угла, прикрепляется к гребню малого бугорка плечевой кости. Функция поворачивает плечо внутрь (пронация). Поднятую руку приводит к туловищу.

Подлопаточная мышца, *m. subscapularis*, заполняет одноименную ямку лопатки. Начинается в подлопаточной ямке, прикрепляется к малому бугорку плечевой кости. Функция вращает плечо внутрь.

Вопрос_2

Мышцы верхних конечностей

Мышцы свободной верхней конечности объединяют мышцы плеча,

предплечья и кисти.

Мышцы плеча можно разделить на две группы: передняя группа, мышцы (сгибатели) и задняя группа – мышцы разгибатели.

В переднюю группу входят:

– клювовидно-плечевая мышца, *m. coracobrachialis*, веретеновидная мышца, начинается от клювовидного отростка лопатки и прикрепляется к медиальной поверхности плечевой кости. Функция сгибает плечо и вращает его внутрь.

– двуглавая мышца плеча, *m. biceps brachii*, занимает переднюю область плеча и локтевого сгиба; имеет две головки. *Длинная головка* начинается от бугорка лопатки, *короткая*, от клювовидного отростка лопатки; обе головки образуют общее брюшко, которое переходит в мощное сухожилие; Прикрепляется к бугристости лучевой кости. Функция сгибает предплечье, вращает его наружу (супинирует).

– плечевая мышца, *m. brachialis*, лежит под двуглавой мышцей плеча на передней поверхности нижней половины плеча. Начинается от передней поверхности плечевой кости и прикрепляется к бугристости локтевой кости. Функция: сгибает предплечье.

В заднюю группу входят:

- трехглавая мышца плеча, *m. triceps brachii*, располагается на всем протяжении задней поверхности плеча. Имеет три головки: длинную, медиальную и латеральную.

Длинная головка начинается от подсуставного отростка лопатки; медиальная от задней поверхности плечевой кости ниже лучевой борозды; латеральная от участка большого бугорка и лучевой борозды. Прикрепляются все головки общим брюшком к локтевому отростку. Функция разгибает предплечье.

- локтевая мышца, *m. anconeus*, начинается от латерального надмыщелка плечевой кости, прикрепляется к локтевому отростку. Функция разгибает предплечье.

Мышцы предплечья можно разделить на переднюю группу сгибателей и заднюю группу разгибателей.

В переднюю группу входят:

– плечелучевая мышца, *m. brachioradialis*, начинается над латеральным надмыщелком плечевой кости, прикрепляется к тела лучевой кости, выше шиловидного отростка. Функция сгибает предплечье в локтевом суставе.

– лучевой сгибатель запястья, *m. flexor carpi radialis*, начинается от медиального надмыщелка плечевой кости и прикрепляется к основанию пястной кости. Функция: сгибает кисть.

– локтевой сгибатель запястья, *m. flexor carpi ulnaris*, занимает медиальный край предплечья, имеет две головки: *плечевую* и *локтевую*.

Плечевая головка начинается от медиального надмыщелка плечевой кости, локтевая головка от локтевого отростка, прикрепляется к гороховидной кости запястья. Функция сгибает и приводит кисть.

– поверхностный сгибатель пальцев, *m. flexor digitorum superficialis*. Широкая мышца, имеет две головки: плечелоктевую и лучевую. Плечелоктевая головка начинается от медиального надмыщелка плечевой кости и венечного отростка локтевой кости, лучевая головка начинается от передней поверхности лучевой кости. Прикрепляются каждая своим сухожилием к основанию средних фаланг II-V пальцев кисти. Функция сгибает средние фаланги пальцев от указательного пальца до мизинца.

– глубокий сгибатель пальцев *m. flexor digitorum profundus*, начинается от передней поверхность локтевой кости и межкостной перепонки предплечья, прикрепляется четырьмя сухожилиями к дистальным фалангам II-V пальцев. Функция сгибает дистальные фаланги II-V пальцев, сгибает кисть

– круглый пронатор, *m. pronator teres*, начинается от медиального надмыщелка плечевой кости и венечного отростка локтевой кости, прикрепляется к лучевой кости над шиловидным отростком. Функция пронирует и сгибает предплечье.

– квадратный пронатор, *m. pronator quadrates*, начинается от медиальной поверхности локтевой кости, прикрепляется к передней (медиальной) поверхности лучевой кости. Функция пронирует предплечье и кисть

В заднюю группу входят:

– длинный и короткий лучевой разгибатель запястья, *m. extensor carpi radialis longus et brevis*, обе мышцы начинаются от латерального надмыщелка плечевой кости. Длинный разгибатель прикрепляется к тыльной поверхности II пястной кости, а короткий к поверхности III пястной кости. Функция разгибает кисть.

– локтевой разгибатель запястья, *m. extensor carpi ulnaris*, начинается от латерального надмыщелка плечевой кости и прикрепляется к тыльной поверхности основания V пястной кости. Функция разгибает и приводит кисть.

– длинный разгибатель большого пальца, *m. extensor pollicis longus*, начинается от задней поверхности локтевой кости и межкостной перепонки предплечья, прикрепляется к тыльной поверхности основания дистальной фаланги большого пальца. Функция разгибает большой палец.

– короткий разгибатель большого пальца, *m. extensor pollicis brevis*, начинается от задней поверхности лучевой кости и межкостная перепонка предплечья, прикрепляется к тыльной поверхности основания проксимальной фаланги большого пальца. Функция разгибает проксимальную фалангу большого пальца.

– супинатор, *m. supinator*, начинается от латерального надмыщелка плечевой кости, прикрепляется к латеральной поверхности лучевой кости. Функция супинирует предплечье.

К мышцам кисти относят мышцы большого пальца, мышцы мизинца, червеобразные мышцы ладонные и тыльные межкостные мышцы.

Вопрос_3

Мышцы пояса нижней конечности

Мышцы тазового пояса включают две группы – наружных и внутренних мышц.

К внутренним мышцам таза относятся:

– подвздошно-поясничная мышца, *m. iliopsoas*, начинается от поясничных позвонков и прикрепляется к малому вертелу бедренной кости. Функция сгибает и поворачивает бедро.

– внутренняя запирательная мышца, *m. obturatorius internus*, начинается от внутренней поверхности тазовой кости в области запирательного отверстия и прикрепляется к вертельной ямке бедренной кости. Функция вращает бедро кнаружи.

– грушевидная мышца, *m. piriformis*, начинается от тазовой поверхности, мышечные пучки выходят из полости малого таза через большое седалищное отверстие и прикрепляются к верхушке большого вертела бедренной кости. Функция вращает бедро наружу.

К наружным мышцам таза относятся:

– ягодичная мышца, *m. gluteus*, начинается от ягодичной поверхности подвздошной кости, дорсальной поверхности крестца и копчика, пояснично-грудной фасции. Широкое сухожилие мышцы образует *ягодичный апоневроз*, который прикрепляется к ягодичной бугристости бедренной кости. Функция, разгибает бедро, при стоянии фиксирует таз, а вместе с ним и туловище.

– наружная запирательная мышца, *m. obturatorius externus*, начинается от наружной поверхности лобковой и седалищной костей в окружности запирательной мембраны и прикрепляется к вертельной ямке бедренной кости. Функция вращает бедро кнаружи.

– напрягатель широкой фасции, *m. tensor fasciae latae*, начинается от верхней передней подвздошной ости и прикрепляется к бугристости большеберцовой кости. Функция напрягает широкую фасцию бедра, сгибает бедро.

– квадратная мышца бедра, *m. quadratus femoris*, начинается от седалищного бугра и прикрепляется к большому вертелу и межвертельному гребню бедренной кости. Функция вращает бедро кнаружи.

Вопрос_4**Мышцы свободной нижней конечности**

Мышцы свободной нижней конечности можно несколько групп. Прежде всего – это мышцы бедра, среди которых можно выделить три группы: переднюю, медиальную и заднюю группу; мышцы голени, которые делят на переднюю, латеральную и заднюю группу и мышцы стопы.

В переднюю группу мышц бедра входят:

– четырехглавая мышца бедра, *m. quadriceps femoris*, располагается на переднелатеральной поверхности бедра, делится на четыре головки: прямая мышца бедра, *m. rectus femoris*, латеральная широкая мышца бедра, *m. vastus lateralis*, медиальная широкая мышца бедра, *m. vastus medialis*, промежуточная широкая мышца бедра, *m. vastus intermedius*. Соединяясь вместе, головки общим сухожилием прикрепляются к основанию и боковым краям надколенника. Функция разгибает голень в коленном суставе, прямая мышца бедра сгибает бедро.

– портняжная мышца, *m. sartorius*, начинается от верхней передней подвздошной ости, переходит в плоское сухожилие и прикрепляется к бугристости большеберцовой кости. Функция сгибает бедро и голень, вращает бедро кнаружи, а голень внутрь.

В медиальную группу мышц бедра:

– гребенчатая мышца, *m. pectineus*, начинается от гребня и верхней ветви лобковой кости и прикрепляется к медиальной губе гребенчатой линии бедренной кости ниже малого вертела. Функция сгибает и приводит бедро, вращает его кнаружи.

– приводящая мышца, *m. adductor*, начинается от седалищного бугра, нижней ветви лобковой и ветви седалищной костей и прикрепляется к шероховатой линии бедренной кости, частично к медиальному надмышелку бедренной кости. Функция приводит бедро, вращая его кнаружи.

– тонкая мышца, *m. gracilis*, начинается от нижней ветви лобковой кости, затем направляется вниз, переходит в длинное тонкое сухожилие и прикрепляется к бугристости большеберцовой кости. Функция приводит бедро, сгибает голень.

В заднюю группу мышц бедра входят:

– двуглавая мышца бедра, *m. biceps femoris*, располагается по латеральному краю задней поверхности бедра, имеет *длинную* и *короткую*, *головки*. Длинная головка начинается от седалищного бугра, короткая от нижней части латеральной губы шероховатой линии бедренной кости. Обе головки, соединяясь, образуют мощное брюшко, переходящее в длинное узкое сухожилие, которое прикрепляется к головке малоберцовой кости. Функция разгибает бедро, сгибает голень.

– полусухожильная мышца, *m. semitendinosus*, длинная, тонкая мышца, располагается между двуглавой и полуперепончатой мышцами

бедро. начинается от седалищного бугра и прикрепляется к медиальной поверхности бугристости большеберцовой кости. Функция разгибает бедро, сгибает голень.

– полуперепончатая мышца, *m. semimembranosus*, начинается от седалищного бугра и прикрепляется к медиальному мыщелку большеберцовой кости. Функция разгибает бедро, сгибает голень, поворачивая его внутрь.

Мышцы голени. К передней группе мышц голени относятся:

– передняя большеберцовая мышца, *m. tibialis anterior*, начинается от латерального мыщелка большеберцовой кости и межкостной перепонки голени, а прикрепляется к медиальной клиновидной кости и основанию I плюсневой кости. Функция разгибает и супинирует стопу.

– длинный разгибатель пальцев, *m. extensor digitorum longus*, начинается от латерального мыщелка большеберцовой кости и межкостной перепонки голени, а прикрепляется к сухожилию II-V пальцев. Функция разгибает II-V пальцы и стопу.

– длинный разгибатель большого пальца, *m. extensor hallucis longus*, начинается от медиальной поверхности малоберцовой кости и межкостной перепонки голени, прикрепляется к сухожилию большого пальца стопы. Функция разгибает большой палец стопы и стопу.

К латеральной группе мышц голени относятся:

– длинная малоберцовая мышца, *m. fibularis longus*, начинается от головки малоберцовой кости, опускается вниз, огибает лодыжку и проходит на подошву, где прикрепляется к основанию I-II плюсневых пальцев и медиальной клиновидной кости. Функция сгибает стопу.

– короткая малоберцовая мышца, *m. fibularis brevis*, начинается от латеральной поверхности малоберцовой кости и прикрепляется к бугристости V плюсневой кости. Функция сгибает стопу.

К задней группе мышц голени относятся:

– трехглавая мышца голени, *m. triceps surae*, состоит из икроножной и камбаловидной мышцы, вместе они образуют общее (ахиллово) сухожилие.

икроножная мышца, *m. gastrocnemius*, имеет латеральную и медиальную головки. Начинается на надмыщелках бедренной кости и общим пяточным сухожилием прикрепляется к пяточному бугру. Функция сгибает голень, сгибает и вращает наружу стопу.

– камбаловидная мышца, *m. soleus*, располагается под икроножной мышцей. Начинается от задней поверхности большеберцовой кости, головки и верхней части тела малоберцовой кости и прикрепляется к пяточному бугру. Функция сгибает стопу и вращает ее наружу.

– задняя большеберцовая мышца, *m. tibialis posterior*, начинается от задней поверхности тела большеберцовой кости и прикрепляется к костям предплюсны и II-IV плюсневым костям стопы. Функция сгибает и поднимает стопу.

– подколенная мышца, *m. popliteus*, плоская короткая мышца, которая начинается от латерального мыщелка бедренной кости и прикрепляется к задней поверхности тела большеберцовой кости. Функция сгибает голень, вращает ее внутрь.

– длинный сгибатель II-IV пальцев, *m. flexor digitorum longus*, начинается от задней поверхности большеберцовой кости, книзу образует четыре сухожилия, которые прикрепляются к дистальным фалангам II-IV пальцев. Функция сгибает II-IV пальцы.

– длинный сгибатель большого пальца стопы, *m. flexor hallucis longus*, начинается от задней поверхности тела малоберцовой кости, образует длинное сухожилие, которое переходит на подошву и прикрепляется к основанию дистальной фаланги большого пальца стопы. Функция сгибает большой палец стопы.

Мышцы стопы включают мышцы тыла стопы и мышцы подошвы. К мышцам тыла стопы относится короткий разгибатель пальцев, *m. extensor digitorum brevis*, плоская мышца, расположенная на тыльной поверхности стопы, которая разгибает II-IV пальцы стопы.

К мышцам подошвы относятся подошвенные межкостные мышцы, *mm. interossei plantares*, расположены в промежутках между II-V плюсневыми костями, они сгибают проксимальные фаланги III-V и приводят их ко II пальцу.

Литература

1. Сапин, М. Р. Анатомия человека. В 2-х томах. Том 1 / М. Р. Сапин, Г. Л. Билич. - М.: Оникс 21 век, 2003. – 407 с.
2. Сапин, М. Р. Анатомия человека. В 2-х томах. Том 2 / М. Р. Сапин, Г. Л. Билич. - М.: Оникс 21 век, 2003. – 389 с.
3. Сапин, М. Р. Анатомия человека / М. Р. Сапин, Г. Л. Билич. - М.: Высшая школа, 1989. – 544 с.
4. Липченко, В. Я. Атлас нормальной анатомии человека / В. Я. Липченко, Р. П. Самусев. - М.: Медицина, 2005. - 319 с.
- Привес, М. Г. Анатомия человека / М. Г. Привес, Н. К. Лысенков, В.И. Бушкович. - СПб.: Издательство «Диля», 1998. - 640 с.

ПИЩЕВАРИТЕЛЬНАЯ СИСТЕМА

1. Строение органов ротовой полости, глотки и пищевода
2. Строение желудка
3. Строение кишечника
4. Строение печени, желчного пузыря и поджелудочной железы

Вопрос_1

Строение органов ротовой полости, глотки и пищевода

Полость рта (*cavitas oris*) является началом пищеварительной системы. Полость рта посредством альвеолярных отростков челюстей и зубов делится на два отдела:

- преддверие рта
- собственно полость рта.

Посредством ротового отверстия преддверия рта ротовая полость открывается наружу.

Ротовая щель узкая ограничена губами, которые представляют собой волокна круговой мышцы рта, покрытой кожей и выстланной изнутри слизистой оболочкой из многослойного плоского неороговевающего эпителия. В месте перехода слизистой оболочки на десны находятся уздечки верхней и нижней губ. По обе стороны от нижней уздечки языка находятся протоки поднижнечелюстных и подъязычных слюнных желез.

Преддверие рта представляет собой щелевидное пространство, ограниченное снаружи губами и щеками, а изнутри – верхней и нижней зубными дугами и деснами. На слизистой оболочке щеки, в преддверии рта открывается проток околоушной слюнной железы.

Собственно полость рта простирается от зубов до входа в глотку. Сверху она ограничена твердым и мягким нёбом, снизу – мышцами, которые образуют диафрагму рта, спереди и с боков – щеками, зубами, а сзади через широкое отверстие – зевом.

Верхнюю стенку полости рта образует небо, которое разделяется на твердое и мягкое. Твердое небо образовано нёбными отростками верхней челюсти и горизонтальными пластинками костей нёба, соединенных между собой швом. Оно покрыто слизистой оболочкой с многослойным плоским неороговевающим эпителием.

Мягкое небо представляет собой мышечный апоневроз образование, покрытое слизистой оболочкой. Передний отдел мягкого нёба располагается горизонтально, а задний свисает свободно, образует нёбную занавеску с нёбным язычком посередине. Они отделяют носоглотку от ротоглотки. От латеральных краев нёбной занавески отходят две складки (дужки):

- передняя нёбно-язычная дужка

– задняя – нёбно-глочная дужка.

Между дужками располагается миндаликовая ямка с нёбной миндалиной. Полость рта кзади посредством перешейка зева сообщается с глоткой.

Дном ротовой полости служит диафрагма рта, образованная парой челюстно-подъязычных мышц, на которых лежит язык.

Щеки образованы щечными мышцами. Снаружи они покрыты кожей, а изнутри — слизистой оболочкой из многослойного плоского неороговевающего эпителия. Между кожей и щечными мышцами располагается толстый слой жировой ткани, которая образует жировое тело щеки.

Десны являются продолжением слизистой оболочки губ и щек; идут на альвеолярные отростки челюстей и плотно окутывающих шейки зубов.

Язык (*lingua*) — мышечный орган, который участвует в перемешивании пищи в полости рта, определении вкусовых качеств в акте глотания и в артикуляции (произнесении звуков).

Язык имеет

1. верхушку,
2. тело
3. корень,
4. верхнюю поверхность (спинку языка),
5. нижнюю поверхность,
6. край.

Слизистая оболочка покрыта неороговевающим многослойным плоским эпителием. Слизистая спинки и краев языка непосредственно срастается с поперечнополосатой мускулатурой языка.

Слизистая оболочка языка человека образует выросты-сосочки разной формы и размеров:

1. грибовидные (на своей поверхности содержат ороговевающий эпителий),
2. листовидные (содержат вкусовые почки),
3. нитевидные (воспринимают ощущения прикосновения),
4. желобовидные сосочки (содержат вкусовые почки).

На поверхности грибовидных, желобоватых и листовидных сосочков в толще эпителия располагаются вкусовые почки – группы специализированных рецепторных вкусовых клеток.

Слизистая оболочка корня языка не имеет сосочков. Здесь находится лимфоидные узелки, которые образуют язычную миндалину.

Зубы (dentes) расположены в зубных альвеолах верхней и нижней челюсти на верхнем крае десен. При помощи особого вида непрерывного соединения — вколачивания — зубы неподвижно закреплены в зубных альвеолах челюстей. Каждый зуб имеет от одного до трех корней. Корень заканчивается верхушкой, на ней находится малое отверстие, через которое в полость зуба входят и выходят сосуды и нервы. Корень удерживается в зубной ячейке челюсти за счет соединительной ткани — периодонта. У

человека на протяжении жизни зубы меняются дважды:

- вначале появляется 20 молочных зубов,
- а затем 32 постоянных зуба.

Все зубы имеют одинаковое строение, каждый зуб имеет:

- коронку,
- шейку,
- корень.

Коронка — наиболее массивная часть зуба, выступает над десной. В ней различают язычную, вестибулярную (лицевую), контактную поверхность и поверхность смыкания (жевательная).

Шейка зуба представляет собой небольшое сужение зуба между коронкой и корнем зуба, ее охватывает слизистая оболочка десны.

Внутри зуба находится небольшая полость зуба, которая образует полость коронки и продолжается в корень зуба в виде канала корня зуба.

Полость зуба заполнена пульпой, которая состоит из соединительной ткани, кровеносных сосудов и нервов. В вещество зуба входят дентин, эмаль и цемент. Дентин расположен вокруг полости зуба и коренного канала, он образует основную массу зуба. Снаружи коронка покрыта эмалью, а корень цементом.

Зубы взрослого человека расположены симметрично на верхней и нижней челюсти, по 16 зубов на каждой. Их можно записать в виде формулы:

$$\begin{array}{cccc|cccc} 3 & 2 & 1 & 2 & 2 & 1 & 2 & 3 \\ \hline 3 & 2 & 1 & 2 & 2 & 1 & 2 & 3 \end{array}$$

2 резца, 1 клык, 2 малых коренных (премоляры) и 3 больших коренных зуба (моляры) в каждой половине).

Каждый зуб имеет свою форму и выполняет соответствующую функцию:

резцы предназначены для разрезания (отделения) пищи,

клыки — для разрывания,

коренные зубы — для раздробления и растирания.

Постоянные зубы появляются у детей в возрасте 6 - 7 лет, и процесс этот заканчивается к 13-15 годам.

В ротовую полость открываются протоки больших и малых слюнных желез.

Малые слюнные железы находятся в толще слизистой оболочки или в подслизистой основе, выстилающей полость рта. В зависимости от расположения различают:

1. губные,
2. молярные,
3. нёбные,
4. язычные железы.

От характера выделяемого ими секрета они делятся на серозные,

слизистые и смешанные.

Большие слюнные железы – это парные железы, расположенные за пределами полости рта. К ним относятся:

1. околоушная железа,
2. поднижнечелюстная железа,
3. подъязычная железы.

Смесь секрета всех слюнных желез ротовой полости называется слюной.

Околоушная железа – самая большая, лежит на боковой поверхности лица, спереди и книзу от ушной раковины. Ее выводной проток длиной 5 см открывается в преддверие рта на слизистой оболочке щеки на уровне верхнего второго большого коренного зуба. Секрет железы – серозный (белковый).

Поднижнечелюстная железа находится внутри и ниже тела нижней челюсти; выводной проток открывается на подъязычном сосочке. Секрет железы – серозно-слизистый (белково-слизистый).

Подъязычная железа расположена на дне полости рта непосредственно под слизистой оболочкой; выводной проток соединяется с протока поднижнечелюстной железы и открывается на подъязычном сосочке. Секрет железы — серозно-слизистый (белково-слизистый).

Глотка (*pharynx*) — является частью пищеварительной и дыхательной систем, представляет собой воронкообразную трубку длиной 12-15 см, подвешенную к основанию черепа. Она прикрепляется к глоточному бугорку базилярной части затылочной кости, к пирамидам височных костей и к крыловидному отростку клиновидной кости; на уровне VI-VII шейных позвонков переходит в пищевод.

В глотку открываются отверстия полости носа (хоаны) и полости рта (зев). Воздух из полости носа через хоаны или из полости рта через зев поступает в глотку, а после в гортань. Пищевая масса из полости рта во время акта глотания проходит в глотку, а далее в пищевод. Вследствие этого глотка является местом, где пересекаются дыхательный и пищеварительный пути. Глотка делится на три части:

- носовую;
- ротовую;
- гортанную.

Носовая часть составляет верхний отдел глотки и относится только к дыхательным путям. На боковой стенке носоглотки расположено глоточное отверстие слуховой (Евстахиевой) трубы диаметром 3-4 мм, которое соединяет полость глотки с полостью среднего уха.

Ротовая часть простирается от нёбной занавески до входа в гортань.

Гортанная часть является нижним отделом глотки и располагается от уровня входа в гортань до перехода глотки в пищевод.

Стенка глотки образована слизистой оболочкой, которая лежит на плотной соединительнотканной пластинке, заменяющей подслизистую основу.

Снаружи от подслизистой основы находятся мышечная оболочка и соединительнотканная оболочка (адвентиция).

Слизистая оболочка внутри глотки не имеет складок, на уровне носоглотки покрыта реснитчатым (мерцательным) эпителием, а внизу — многослойным плоским эпителием.

В слизистой оболочке находятся слизистые железы, которые вырабатывают секрет, увлажняющий ее стенки и способствующий скольжению пищевого комка при глотании.

Снаружи подслизистая основа покрыта мышцами глотки, образованными поперечнополосатой мышечной тканью.

Глоточная и трубная миндалины, а также нёбо и язычная миндалина образуют лимфоэпителиальное кольцо (кольцо Пирогова-Вальдейера). Эти миндалины выполняют важную защитную функцию по обезвреживанию микробов, которые постоянно попадают в организм из внешней среды.

Пищевод (*esophagus*) — это цилиндрическая трубка длиной 25–30 см, которая соединяет глотку с желудком.

Различают три части пищевода:

- шейная часть: между трахеей и позвоночником, на уровне VI шейного и до II грудного позвонков;
- грудная часть: от II до IV-V грудного позвонка;
- брюшная часть: короткая, длиной 1-3 см, располагается под диафрагмой.

Стенка пищевода включает следующие оболочки:

1. *слизистая оболочка*, выстлана многослойным плоским эпителием, имеет три слоя:

- эпителий,
- собственная пластинка слизистой,
- мышечная пластинка.

2. *подслизистая основа*, хорошо развита, что позволяет слизистой оболочке собираться в продольные складки.

3. *мышечная оболочка*, формируется наружным продольным и внутренним круговыми слоями.

Мышечную оболочку пищевода образует в верхних отделах поперечно-полосатая, а в нижних гладкая мышечная ткань.

Обычно поперечно-полосатая мускулатура находится под нашим произвольным контролем (соматическая иннервация), но в глотке и в пищеводе она иннервируется парасимпатическими волокнами блуждающего нерва.

Между продольными и внутренними слоями мышечных волокон расположено межмышечное нервное сплетение Ауэрбаха.

4. *адвентициальная оболочка*, выстилает только шейную и грудную части пищевода.

Вопрос_2

Строение желудка

Желудок (*ventriculus, gaster*) расширенная часть пищеварительного тракта, которая служит вместилищем для пищи и находится между пищеводом и двенадцатиперстной кишкой.

Вход в желудок – кардиальное отверстие, расположено на уровне X-XI грудных позвонков, выходное отверстие привратника находится на уровне XII грудного и I поясничного позвонка.

Угол между пищеводом и стенкой желудка называется кардиальной вырезкой.

Желудок фиксируют печеночно-желудочная, желудочно-ободочная, желудочно-селезеночная связки, а также складка брюшины - большой сальник и малый сальник.

Вместимость желудка взрослого человека составляет в среднем 3 л (1,5-4,0 л).

В желудке различают:

- переднюю и заднюю стенки,
- малую (вогнутый верхний край) и большую (выпуклый нижний край)

кривизну,

- кардиальную часть,
- дно (свод),
- тело,
- пилорическую (привратниковую) часть.

В состав стенки желудка входят:

- слизистая оболочка,
- подслизистая основа,
- мышечная оболочка,
- серозная оболочка.

Слизистая оболочка желудка покрыта однослойным цилиндрическим железистым эпителием. Она образует множество складок, имеющих разное направление:

- по малой кривизне — продольное направление,
- в области дна и тела желудка — поперечное, косое и продольное.

В месте перехода желудка в двенадцатиперстную кишку находится кольцеобразная складка — заслонка пилоруса (привратника), которая при сокращении сфинктера привратника разграничивает полость желудка и двенадцатиперстной кишки.

Слизистая оболочка желудка неоднородна, она состоит из трех слоев:

- эпителий,
- собственная пластинка слизистой оболочки
- мышечная пластинка, за которой следует подслизистая основа.

На слизистой оболочке находятся небольшие возвышения, которые получили название желудочных полей. На поверхности этих полей есть углуб-

ления – желудочные ямочки, которые представляют устья желудочных желез, которые выделяют желудочный сок для химической обработки пищи.

Собственная пластинка слизистой содержит железы, протоки которых открываются на дне желудочных ямок.

Для каждой области желудка характерны свои железы. Смесь их секретов образует желудочный сок. Желудочные железы простые, трубчатые, неразветвленные. Различают три группы желудочных желез:

- собственные (или фундальные) железы: их около 35 млн.;
- пилорические: их около 3,5 млн.;
- кардиальные.

Железы залегают в собственной пластинке слизистой оболочки. В каждой железе различают дно шейку, перешеек, переходящий в желудочную ямку.

У собственных (фундальных) желез выделяют четыре типа клеток:

- главные клетки – вырабатывают пепсиноген и ренин;
- париетальные (обкладочные) клетки – вырабатывают соляную кислоту;
- слизистые мукоциты (добавочные / шеечные) вырабатывают слизистый секрет;
- желудочные эндокринциты – вырабатывают серотонин, эндорфин, гистамин

Эпителий, покрывающий желудок и выстилающий ямки – одинаковый: однослойный цилиндрический эпителий.

Подслизистая основа желудка содержит густые сосудистые и нервные сплетения.

Мышечная оболочка желудка имеет:

- внутренний кривой слой гладких мышечных волокон;
- средний — круговой слой гладких мышечных волокон;
- наружный — продольный слой гладких мышечных волокон.

В области привратниковой части желудка круговой слой развит больше, чем продольный, и образует вокруг выходного отверстия сфинктер привратника.

Желудок располагается внутри брюшины, которая покрывает его со всех сторон.

Вопрос_3

Строение кишечника

Тонкая кишка часть пищеварительного тракта, где происходит дальнейшее переваривание пищи, расщепление всех пищевых веществ под воздействием кишечного сока, сока поджелудочной железы, желчи печени и всасывание продуктов в кровеносные и лимфатические сосуды (капилляры).

Длина тонкой кишки у человека колеблется от 2,2 до 4,5 м. Верхней

границей тонкой кишки является привратник желудка, а нижней — илеоцекальный клапан в месте входа в слепую кишку.

В тонкой кишке выделяют три отдела:

- двенадцатиперстную,
- тощую
- подвздошную кишки.

В отличие от двенадцатиперстной тощая и подвздошная кишки имеют брыжейку – двуслойное образование, посредством которой полые органы брюшной полости прикреплены к задней стенке живота. Задний край брыжейки, прикрепляющийся к стенке живота, составляет корень брыжейки, размером до 15-17 см.

Двенадцатиперстная кишка (*duodenum*) имеет общую длину 25-30 см и является начальным отделом тонкой кишки. В ней выделяют четыре части: верхнюю, нисходящую, горизонтальную и восходящую (уметь показать).

Слизистая оболочка этой кишки образует круговые складки, характерные для всего тонкого кишечника. Кроме того, на внутренней стенке ее находится продольная складка, в нижней части которой расположен большой сосочек (Фатеров) двенадцатиперстной кишки, где открываются общим отверстием желчный проток и проток поджелудочной железы.

В подслизистой основе находится множество дуоденальных желез, протоки которых открываются в просвет кишки. Мышечная оболочка состоит из внутреннего циркулярного и наружного продольных слоев гладких мышечных волокон. Снаружи двенадцатиперстная кишка покрыта адвентицией.

Тощая кишка лежит после двенадцатиперстной кишки, ее петли расположены в левой верхней части брюшной полости. Диаметр тощей кишки составляет 3,5—4,5 см.

Подвздошная кишка является продолжением тощей кишки. Она занимает правую нижнюю часть брюшной полости и соединяется со слепой кишкой. Длина подвздошной кишки около 2,7 см.

Слизистая оболочка тощей и подвздошной кишок образует круговые складки высотой около 8 мм. Складки покрыты кишечными ворсинками высотой 0,2-1,2 мм, что значительно увеличивает площадь всасывания слизистой тонкой кишки.

Основу ворсинок составляет соединительная ткань собственной пластинки слизистой оболочки с небольшим количеством гладких мышечных клеток. В центральной части расположен лимфатический капилляр, вокруг которого, ближе к эпителию, проходят кровеносные сосуды.

Поверхность ворсинок покрыта однослойным цилиндрическим эпителием (столбчатым), в котором выделяются три вида клеток:

- кишечные эпителиоциты с исчерченной каемкой;
- бокаловидные секреторные клетки;
- кишечные эндокриноциты.

Кишечные эпителиоциты на апикальной поверхности имеют каемку,

образованную микроворсинками.

В просвете между ворсинками открываются устья кишечных крипт – крипт Либеркюна – это углубления собственной пластинки слизистой в виде трубочки длиной около 0,5 мм. Крипты выстланы эпителиальными клетками пяти видов:

- кишечные эпителиоциты с исчерченной каемкой;
- бокаловидные секреторные клетки;
- кишечные эндокриноциты;
- бескаемчатые энтероциты (на дне, активно делятся);
- энтероциты с ацидофильными зернами (клетки Панета).

В слизистой оболочке тощей кишки, кроме того, расположены одиночные лимфоидные узелки, а в слизистой оболочке подвздошной кишки они объединяются в групповые лимфоидные узлы (Пейеровы бляшки).

Толстая кишка является продолжением тонкого кишечника и конечным отделом пищеварительного тракта. В ней завершается переваривание пищи, формируются и выводятся наружу через анальное отверстие каловые массы.

В толстую кишку входят:

- слепая кишка с червеобразным отростком;
- восходящая, поперечная нисходящая и сигмовидная ободочные кишки;
- прямая кишка.

Слепая кишка имеет длину около 6 см и диаметр 7,0-7,5 см. Она представляет собой начальную расширенную часть толстой кишки ниже места входа подвздошной кишки в толстую. От задней поверхности слепой кишки отходит червеобразный отросток (аппендикс). Последний представляет собой вырост слепой кишки длиной 2-20 см (в среднем 8 см) и диаметром 0,5-1,0 см. При переходе подвздошной кишки в слепую образуется илеоцекальное отверстие, напоминающее горизонтальную щель, ограниченную сверху и снизу двумя складками, которые формируют илеоцекальный клапан. Последний предупреждает возвращение содержимого из слепой кишки в подвздошную. Несколько ниже илеоцекального клапана на внутренней поверхности находится отверстие червеобразного отростка.

Восходящая ободочная кишка продолжает слепую кишку вверх, расположена в правой боковой области брюшной полости. Дойдя до висцеральной поверхности правой доли печени, кишка резко поворачивает влево и образует правый выгиб ободочной кишки, а затем переходит в поперечную ободочную кишку.

Поперечная ободочная кишка берет начало от правого изгиба ободочной кишки, идет поперек до левого изгиба ободочной кишки.

Нисходящая ободочная кишка имеет длину 10-30 см, начинается от левого изгиба ободочной кишки и идет вниз, где переходит в сигмовидную кишку.

Сигмовидная кишка начинается от уровня гребня подвздошной кости и

заканчивается на уровне крестцово-подвздошного сустава, где переходит в прямую кишку. Стенка толстой кишки состоит из слизистой оболочки, подслизистой основы, мышечной и серозной оболочек.

Слизистая оболочка покрыта цилиндрическим эпителием, в котором находятся слизистые (бокаловидные) клетки. Ворсинок слизистая оболочка не образует, в ней есть только полулунные складки ободочной кишки, которые расположены в три ряда и соответствуют границам многочисленных мешковидных выпячиваний стенки – гаустр ободочной кишки. Снаружи от слизистой оболочки располагается мышечная оболочка, которая состоит из внутреннего кругового и наружного продольного слоев. Серозная оболочка полностью покрывает аппендикс, слепую, поперечную ободочную и сигмовидную кишки, а также начальный отдел прямой кишки; остальные части толстой кишки покрыты брюшиной.

Прямая кишка – конечная часть толстой кишки; в ней накапливаются, а затем выводятся из нее каловые массы. По ходу прямая кишка образует два изгиба, а на уровне крестца образует расширение – ампулу. Узкая часть кишки, проходящая через промежность, называется заднепроходным каналом, который открывается наружным отверстием – задним проходом.

Слизистая оболочка прямой кишки содержит кишечные железы (слизистые и бокаловидные) и одиночные лимфоидные узелки; образует продольные и поперечные складки.

Подслизистая основа содержит сосудистые и нервные сплетения, лимфоидные фолликулы. В ампуле прямой кишки расположены 2-3 поперечные складки, а в заднепроходном канале – 6-10 постоянных продольных складок (столбов).

Мышечная оболочка прямой кишки имеет круговой и продольный слои. Внутренний круговой слой заднепроходного канала образует внутренний (непроизвольный) сфинктер заднего прохода. Наружный (произвольный) сфинктер заднего прохода формируется из слоя круговых поперечнополосатых мышечных волокон.

Наружный слой – серозная оболочка.

Вопрос 4

Строение печени, желчного пузыря и поджелудочной железы

Печень (*hepar*) – самая крупная железа тела человека. Масса ее составляет около 1500 г (у трупа, у живого человека на 400 г больше). По форме она напоминает клин, имеет верхнюю и нижнюю поверхности. Спереди печень примыкает к реберной части диафрагмы и передней брюшной стенке. Сзади печень прилежит к X-XI грудным позвонкам. Снизу печень соприкасается с желудком и верхней частью двенадцатиперстной кишки, правой почкой и правым надпочечником.

Поверхность печени гладкая, блестящая, покрыта брюшиной. Брюшина, переходя с диафрагмы на печень, образует три связки:

- серповидную связку – отделяет правую и левую доли на передней поверхности печени;
- круглую связку (ограничивает квадратную долю);
 - венечную связку

Верхняя поверхность (диафрагмальная) выпуклая, прилегает к нижней поверхности диафрагмы; нижняя (висцеральная) направлена вниз и к нижележащим органам. Она вогнутая, содержит борозды и вдавленности от прилегающих внутренних органов. Верхняя и нижняя поверхности, соединяясь, образуют нижний острый и задний тупой края.

На висцеральной поверхности печени выделяют правую, левую, квадратную и хвостовую доли. На диафрагмальной поверхности можно рассмотреть только правую и левую доли, разделенные серповидной связкой печени. Границей между большей правой и меньшей левой долями печени на ее диафрагмальной поверхности служит серповидная связка печени.

На висцеральной поверхности печени находятся три борозды: одна поперечная и две сагиттальные. Правая и левая сагиттальные борозды соединяются глубокой поперечной бороздой, которую называют воротами печени.

В ворота печени входят воротная вена, собственная печеночная артерия, нервы; выходят общий печеночный проток (иногда правый и левый печеночные) и лимфатические сосуды.

Печень покрыта плотной фиброзной оболочкой (Глиссоновой капсулой), проходя через ворота печени, она проникает в ткань органа, сопровождает кровеносные сосуды и образует с ними междольковые прослойки. По распределению кровеносных сосудов и желчных протоков, в печени выделяют две доли, пять секторов и 8 сегментов.

Под сектором понимают участок печени, кровоснабжаемый ветвями второго порядка воротной вены и ветвью собственной печеночной артерии. Из сектора выходит секторальный желчный проток.

Сегментом печени является участок печени, соответствующий ветви воротной вены третьего порядка, из которого выходит сегментарный желчный проток.

От фиброзной капсулы вглубь печени отходят прослойки соединительной ткани, разделяющие паренхиму на доли, являющиеся структурно-функциональными единицами печени.

Долька печени (*lobulus hepatis*) имеет призматическую форму, диаметр ее 1,0-1,5 мм. Общее число долек составляет примерно 500 тыс.

Долька построена из радиарно сходящихся от периферии к центру клеточных рядов — печеночных балок. Каждая балка состоит из двух рядов печеночных клеток – гепатоцитов. Между двумя рядами клеток в пределах печеночной балки находятся начальные отделы желчевыводящих путей (желчный проток). Между балками радиарно располагаются кровеносные капилляры (их называют синусоиды), которые сходятся от периферии дольки к ее центральной вене, расположенной в центре дольки.

Между стенкой синусоидного капилляра и гепатоцитами имеется перисинусоидальное пространство (Диссе). Между дольками имеется небольшое количество соединительной ткани, в толще которой расположены междольковые желчные проточки, артерии и вены. Междольковые проточек, артерия и вена находятся рядом, образуя так называемую печеночную триаду.

Благодаря такой конструкции гепатоциты секретируют в двух направлениях:

- в желчные проточки — желчь,
- в кровеносные капилляры — глюкозу, мочевины, жиры, витамины, поступившие в печеночные клетки из кровеносного русла.

В печеночных дольках находятся желчные протоки, или каналы. Просвет (диаметр) желчных протоков составляет 0,5-1 мкм. Они не имеют собственных стенок, так как являются расширенными зонами межклеточных щелей между рядами гепатоцитов, составляющих печеночную балку.

Желчные проточки (каналы) начинаются слепо вблизи центральной вены и идут к периферии дольки, где открываются в междольковые желчные протоки.

Междольковые протоки соединяются друг с другом, увеличиваются в диаметре, образуют правый и левый печеночные протоки. В воротах печени эти два протока соединяются в общий печеночный проток длиной 4-6 см.

Общий печеночный проток соединяется с протоком желчного пузыря и образует общий желчный проток.

В стенке двенадцатиперстной кишки общий желчный проток соединяется с протоком поджелудочной железы и вместе с ним образует расширение — печеночно-поджелудочную ампулу. Ампула открывается в двенадцатиперстную кишку на верхушке ее большого сосочка.

В стенках устья печеночно-поджелудочной ампулы имеется утолщение из циркулярных пучков миоцитов, образующих сфинктер печеночно-поджелудочной ампулы, или сфинктер Одди. В период между процессами переваривания пищи сфинктер Одди закрыт, желчь скапливается в желчном пузыре, где она концентрируется. Во время процесса пищеварения сфинктер Одди открывается, и желчь поступает в двенадцатиперстную кишку.

Желчный пузырь имеет грушевидную форму, в нем накапливается и концентрируется желчь. Желчный пузырь расположен в правом подреберье. Его верхняя поверхность прилежит к ямке желчного пузыря на висцеральной поверхности печени. Длина желчного пузыря 8-12 см, ширина — 4-5 см, емкость — около 40 см³.

У желчного пузыря выделяют 3 отдела: дно, тело и шейку. Дно желчного пузыря расширено. Оно чуть-чуть выходит из-под нижнего края печени на уровне соединения VIII и IX реберных хрящей. Дно желчного пузыря переходит в тело, а тело — в шейку. От шейки начинается пузырный проток. Шейка пузыря направлена в сторону ворот печени. На месте

перехода тела желчного пузыря в его шейку обычно образуется изгиб.

Стенка желчного пузыря образована четырьмя слоями:

- слизистой,
- подслизистой основой
- мышечной
- серозной оболочками.

Слизистая оболочка тонкая, образует многочисленные мелкие складки.

Слизистая оболочка желчного пузыря выстлана однорядным цилиндрическим эпителием. В хорошо развитой собственной пластинке слизистой оболочки имеются лимфоциты и их небольшие скопления, слизистые железы, сосуды и нервы. Мышечная оболочка желчного пузыря образована одним циркулярным слоем гладких миоцитов. Мышечный слой слабее развит в области дна, сильнее — в зоне шейки, где он непосредственно продолжается в мышечный слой пузыря протока. Кнаружи от мышечной оболочки расположена подсерозная основа (*tela subserosa*) и серозная оболочка (брюшина). Брюшина покрывает желчный пузырь снизу и с боков. Поверхность желчного пузыря, обращенная к печени, покрыта адвентицией.

Поджелудочная железа (*pancreas*) имеет удлинённую форму, серо-розовый цвет, располагается забрюшинно. Поджелудочная железа является крупной пищеварительной железой смешанного типа. Она имеет одновременно экзокринную часть с типичными секреторными отделами, протоковым аппаратом и эндокринную часть. В качестве экзокринной железы она вырабатывает ежедневно 500 – 700 мл панкреатического сока, поступающего в просвет двенадцатиперстной кишки. Панкреатический сок содержит протеолитические ферменты, трипсин, химотрипсин и амилитические ферменты (липазу и др.). Эндокринная часть железы в виде мелких клеточных скоплений (панкреатических островков) вырабатывает гормоны (инсулин, глюкагон и др.), регулирующие углеводный и жировой обмен.

Длина поджелудочной железы у взрослого человека составляет 14—18 см, ширина — 6—9 см, толщина — 2—3 см, масса ее равна 85—95 г. Железа покрыта тонкой соединительнотканной капсулой. Железа располагается на уровне I—II поясничных позвонков. Хвост железы лежит чуть выше, чем ее головка.

Позади поджелудочной железы находятся позвоночник, аорта, нижняя полая и левая почечная вены. Спереди от железы располагается желудок. У поджелудочной железы выделяют головку, тело и хвост.

Головка поджелудочной железы сверху справа и снизу охвачена двенадцатиперстной кишкой. На границе между нижней частью головки и телом имеется глубокая вырезка поджелудочной железы, в которой проходят верхние брыжеечные артерия и вена. Кпереди от головки железы расположена правая часть поперечной ободочной кишки.

Тело поджелудочной железы имеет призматическую форму, у него выделяют переднюю, заднюю и нижнюю поверхности.

Хвост поджелудочной железы направлен влево, где он соприкасается с поверхностью селезенки.

Паренхима железы разделена на дольки соединительнотканными междольковыми перегородками (трабекулами), отходящими вглубь от капсулы органа.

В дольках находятся секреторные отделы, напоминающие полые мешочки размером 100 - 500 мкм. Каждый секреторный отдел — панкреатический ацинус состоит из 8-14 клеток — экзокринных панкреатоцитов, имеющих пирамидальную форму.

Секреторные клетки располагаются на базальной мембране. Из полости секреторного отдела начинаются вставочные выводные проточки, выстланные однослойным уплощенным эпителием. Вставочные проточки дают начало протоковому аппарату железы.

Вставочные проточки переходят во внутридольковые проточки, образованные однослойным кубическим эпителием, а затем — в междольковые протоки, проходящие в междольковых соединительнотканых перегородках.

Стенки междольковых протоков образованы высоким призматическим эпителием и собственной соединительнотканной пластинкой. Междольковые протоки впадают в выводной проток поджелудочной железы.

Главный выводной проток (Вирсунгов проток) поджелудочной железы, начинается в области хвоста железы, проходит через тело и головку, принимает по ходу более мелкие междольковые выводные протоки. Главный проток поджелудочной железы впадает в просвет нисходящей части двенадцатиперстной кишки, открывается на ее большом сосочке, предварительно соединившись с общим желчным протоком.

Стенка конечного отдела протока поджелудочной железы имеет сфинктер протока поджелудочной железы, который представляет собой утолщение циркулярных пучков гладких мышц.

В области головки поджелудочной железы формируется самостоятельный добавочный проток поджелудочной железы (*ductus pancreatis accesorius*), или Санториниев проток. Этот проток открывается в просвет двенадцатиперстной кишки на ее малом сосочке.

Стенки главного и добавочного протоков выстланы цилиндрическим эпителием. В эпителии протокового аппарата поджелудочной железы имеются бокаловидные клетки, продуцирующие слизь, а также эндокриноциты. Эндокринные клетки протоков синтезируют панкреозимин и холецистокинин. В собственной пластинке слизистой оболочки междольковых протоков, добавочного и главного протоков имеются многоклеточные слизистые железы.

Эндокринная часть поджелудочной железы образована панкреатическими островками (островками Лангерганса), представляющими

скопления эндокриноцитов. Островки располагаются преимущественно в области хвоста. Панкреатические островки имеют округлую, овальную, лентовидную или звездчатую форму. Общее число островков составляет 0,2-1,8 млн, диаметр островка варьирует от 100 до 300 мкм, масса всех островков равна 0,7-2,6 г.

Литература

1. Сапин, М. Р. Анатомия человека. В 2-х томах. Том 1 / М. Р. Сапин, Г. Л. Билич. - М.: Оникс 21 век, 2003. – 407 с.
 2. Сапин, М. Р. Анатомия человека. В 2-х томах. Том 2 / М. Р. Сапин, Г. Л. Билич. - М.: Оникс 21 век, 2003. – 389 с.
 3. Сапин, М. Р. Анатомия человека / М. Р. Сапин, Г. Л. Билич. - М.: Высшая школа, 1989. – 544 с.
 4. Липченко, В. Я. Атлас нормальной анатомии человека / В. Я. Липченко, Р. П. Самусев. - М.: Медицина, 2005. - 319 с.
- Привес, М. Г. Анатомия человека / М. Г. Привес, Н. К. Лысенков, В.И. Бушкович. - СПб.: Издательство «Диля», 1998. - 640 с.

ДЫХАТЕЛЬНАЯ СИСТЕМА

- 1 Полость носа и строение гортани
- 2 Трахея и бронхи
- 3 Строение легких

Характерной особенностью строения дыхательных путей является наличие хрящевой основы в их стенках, в результате чего они не спадаются. Внутренняя поверхность дыхательных путей покрыта слизистой оболочкой, которая выстлана мерцательным эпителием и содержит значительное количество желез, выделяющих слизь. Реснички эпителиальных клеток, двигаясь против ветра, выводят наружу вместе со слизью и инородные тела.

Вопрос_1

Полость носа и строение гортани

Полость носа (*cavitas nasi*) – это начальный отдел дыхательных путей и одновременно орган обоняния. Полость носа формируется наружным носом и костями лицевого черепа, делится перегородкой на две симметричные половины. Спереди входными отверстиями в носовую полость являются ноздри, а сзади через хоаны она соединяется с носовой частью глотки.

В каждой половине носа выделяют преддверие полости носа, выстланное неороговевающим многослойным плоским эпителием, преддверие содержит потовые, сальные железы и жесткие волосы, которые задерживают частицы пыли.

Полость носа выстлана слизистой оболочкой, в которой можно выделить две части:

- дыхательная (покрыта ресничным псевдомногослойным эпителием с большим количеством бокаловидных glanduloцитов);
- обонятельная (покрыта ресничным псевдомногослойным эпителием с обонятельными нейросенсорными клетками).

От боковой стенки в просвет каждой половины носа выступают по три выгнутые костные пластинки: верхняя, средняя и нижняя раковины.

Они делят полость носа на узкие, соединенные между собой носовые ходы.

Различают верхний, средний и нижний носовые ходы. В каждый носовой ход открываются воздухоносные пазухи и каналы черепа: отверстия решетчатой кости, верхнечелюстная (гайморова) и лобная пазухи, носослезный канал. В верхней носовой раковине находятся обонятельные нейросенсорные (чувствительные) клетки.

Слизистая оболочка носа плотно срастается с надкостницей и надхрящницей стенок полости носа и покрыта эпителием, который содержит

большое количество бокаловидных слизистых желез, кровеносных сосудов и нервных окончаний.

Гортань (*larynx*) расположена в передней области шеи, на уровне IV-VI шейных позвонков; на поверхности шеи образует небольшое (у женщин) и сильно выступающее вперед (у мужчин) возвышение — выступ гортани - кадык. По бокам от гортани располагаются доли щитовидной железы. Позади гортани находится часть глотки, спереди поверхностные мышцы шеи. Сверху гортань подвешена к подъязычной кости, а внизу соединяется с трахеей.

Гортань имеет три оболочки:

- слизистую,
- фиброзно-хрящевую
- соединительнотканную.

Первая покрыта многоядным мерцательным эпителием, кроме голосовых связок. Фиброзно-хрящевая оболочка состоит из гиалиновых и эластичных хрящей, которые окружены плотной волокнистой соединительной тканью и выполняют роль каркаса гортани.

Скелет гортани составляют непарные и парные хрящи. К непарным относятся:

- щитовидный,
 - перстневидный хрящи
 - надгортанник,
- к парным относятся
- черпаловидные,
 - рожковидные
 - клиновидные хрящи.

Основу гортани составляет гиалиновый перстневидный хрящ, который соединяется с первым хрящом трахеи при помощи связки. С помощью перстнещитовидного сустава перстневидный хрящ соединяется со щитовидным (гиалиновым) хрящом гортани.

В щитовидном хряще различают две четырехугольные пластинки, соединенные выступом гортани. На передней части щитовидного хряща находятся верхняя и нижняя щитовидная вырезки. Задние края пластинок щитовидного хряща образуют с каждой стороны длинный верхний и короткий нижний рога.

С помощью перстнечерпаловидного сустава перстневидный хрящ соединяется с черпаловидным хрящом. Черпаловидный хрящ парный, гиалиновый, похож на четырехгранную пирамиду. Основание хряща направлено вниз, от него отходит мышечный отросток – голосовой отросток, к которому прикрепляются голосовые связки.

Сверху и спереди вход в гортань прикрывает эластичный отросток — надгортанник. Он прикрепляется щитонадгортанной связкой к щитовидному хрящу. Надгортанник перекрывает вход в гортань во время проглатывания еды.

Рожковидный хрящ имеет коническую форму, расположен на верхушке черпаловидного хряща. Клиновидный хрящ находится в толще черпаловидной связки.

Черпаловидные хрящи и щитовидный хрящ имеет голосовые отростки, к которым прикрепляются голосовые связки, закрывающие вход в гортань.

Между двумя черпаловидными хрящами расположены голосовые связки, ограничивающие голосовую щель. Изменение положения хрящей гортани вызывает натяжение голосовых связок и ширину голосовой щели. Движения хрящей гортани происходят в результате сокращения группы мышц, суживающих голосовую щель и напрягающих голосовые связки, куда входят:

- перстнечерпаловидная мышца;
- щиточерпаловидная мышца;
- косая черпаловидная мышца;
- поперечная черпаловидная мышца;
- перстнещитовидная,
- голосовая мышца.

Внутри гортани находятся две пары горизонтальных складок слизистой оболочки. Верхняя пара называется вестибулярные складки (ложные голосовые связки), а нижняя пара — голосовые (истинные) связки. Вестибулярные складки помогают закрывать гортань при глотании. Нижние связки участвуют в образовании звука.

Вопрос 2

Трахея и бронхи

Трахея (*trachea*) — непарный орган, через который воздух поступает в легкие. Трахея связана с гортанью перстнетрахеальной связкой. Начинается на уровне нижнего края VI шейного позвонка, и заканчивается на уровне верхнего края V грудного позвонка, где разделяется на два главных бронха, образуя бифуркацию. В просвете бифуркации имеется выступ, который называется киль.

Трахея имеет форму трубки длиной 9-10 см, несколько сжатой в направлении спереди назад; поперечник ее равен в среднем 15-18 мм. Основу трахеи составляют 16-20 гиалиновых хрящевых полуколец, соединенных между собой кольцевыми связками.

В грудной полости трахея делится на два главных бронха, которые отходят в правое и левое легкое. Стенка трахеи состоит из:

- слизистой оболочки;
- подслизистой основы;
- волокнисто-мышечно-хрящевой оболочки;
- адвентициальной оболочки.

Слизистая трахеи выстлана ресничным псевдомногослойным эпителием, содержащим большое количество бокаловидных glanduloцитов.

Подслизистая основа переходит в плотную волокнистую соединительную ткань надхрящницы трахеи. В подслизистой оболочке располагаются смешанные серозно-слизистые железы, выводные протоки которых открываются на поверхности слизистой оболочки.

Волокнисто-мышечно-хрящевой оболочка трахеи образована 16-20 гиалиновыми хрящами, каждый из которых представляет собой дугу, открытую кзади. Хрящи покрыты надхрящницей и соединены между собой кольцевыми связками. Задняя стенка трахеи образована плотной волокнистой соединительной тканью и пучками миоцитов. Благодаря отсутствию хрящевой основы на задней стенке пищевой комок, проходя по пищеводу, не испытывает сопротивления со стороны трахеи.

Трахея покрыта адвентицией, которая состоит из рыхлой волокнистой неоформленной соединительной ткани.

На уровне V грудного позвонка трахей переходит в два бронха. Бронхи – правый и левый – называются главными. Они входят в легкие и там делятся на бронхи меньшего диаметра. Правый бронх шире, но короче левого и по положению является продолжением трахеи. Скелет главного правого бронха состоит из 6-8 хрящевых полуколец, левого – из 9-12 полуколец. Главные бронхи не делятся дихотомически. От них отходят вторичные или долевые бронхи. Долевые бронхи дают начало мелким третичным или сегментарным бронхам, которые в последствие делятся дихотомически. Главные бронхи являются бронхами 1-го порядка, долевые – 2-го порядка, сегментарные – 3-го порядка.

В дальнейшем бронхи делятся на субсегментарные (первой, второй, третьей генерации, всего 9-10), дольковые, внутридольковые. Бронхи высланы реснитчатым многослойным эпителием с большим количеством бокаловидных клеток. Восстановление эпителия трахеи и бронхов происходит за счет мелких базальных клеток. Кроме них, в бронхиолах имеются отдельные секреторные клетки, которые продуцируют ферменты, расщепляющие сурфактант. Его основные функции: поддержание поверхностного натяжения альвеолы и защита от бактерий. Сурфактант состоит из фосфолипидов, белков и гликопротеидов. Фосфолипиды синтезируются и выделяются в просвет альвеол. Сурфактант расщепляют ферменты, продуцируемые секреторными клетками Клара, находящимися в бронхиолах.

Строение главных бронхов напоминает строение трахеи. Гиалиновые хрящи бронхов представляют собой дуги, открытые сзади. Хрящи соединяются между собой кольцевыми связками. В стенках главных бронхов мышечная ткань располагается также как и в трахее. В мелких бронхах постепенно исчезают хрящевые пластинки и железы, а мышечная пластинка слизистой оболочки становится более толстой. Внутридольковые бронхи распадаются на 18-20 концевых бронхиол, имеющих диаметр около 0,5 мм.

Вопрос_3

Строение легких

Легкие (*pulmones*) - главный орган дыхательной системы, который насыщает кислородом кровь и выводит углекислый газ. Правое и левое легкое расположено в грудной полости, каждое в своем плевральном мешке.

Каждое легкое имеет форму конуса. Верхняя, суженая часть называется верхушкой, нижняя, расширенная – основанием. Верхушка выступает в области шеи на 2-3 см выше ключиц, основание обращено к диафрагме. Внизу легкие прилегают к диафрагме, спереди, с боков и сзади каждое легкое соприкасается с грудной стенкой. Правый купол диафрагмы лежит выше левого, поэтому правое легкое короче и шире левого. Левое легкое уже и длиннее, потому что в левой половине грудной клетки находится сердце.

На легком различают: 3 поверхности:

- реберную,
- диафрагмальную
- средостенную.

Средостенная поверхность обращена в сторону сердца. На ней имеется углубление – ворота легкого. Через ворота легкого проходят бронх, нервы легкого, легочная артерия, 2 легочные вены и лимфатические сосуды. Все эти образования соединены в общий пучок соединительной тканью и называется корнем легкого.

Главный бронх, войдя в легкое, внутри его делится древовидно на более мелкие бронхи. Система разветвлений бронхов в легком носит название «бронхиального дерева». Самые мелкие разветвления бронхов (диаметром 0,3-0,4 см) называется бронхиолами. В их стенке, в отличие от бронхов, нет хрящей и желез, но они, как и бронхи, снабжены гладкими мышечными волокнами. Сокращение этих волокон может вызвать спазм (сужение) бронхиол.

Правое легкое состоит из 3-х, а левое – из 2-х долей. Доли отделены друг от друга бороздами, которые видны на поверхности легкого. В каждой доле легкого различают отделы – сегменты, снабженные бронхами одинакового калибра. В правом легком – 10 сегментов (верхняя доля 3 сегмента, средняя – 2, нижняя – 5), в левом легком тоже 10 сегментов (верхняя доля – 5 сегмента, нижняя – 5). Каждый сегмент состоит из множества легочных долек (около 80 в одном сегменте). Между дольками лежат прослойки соединительной ткани, в которых проходят нервы, кровеносные и лимфатические сосуды.

Форма дольки напоминает неправильную пирамиду. В верхушку дольки входит дольковый бронх, который разветвляется на 3-7 концевых бронхиол диаметром 0,5 мм.

Слизистая концевых бронхиол выслана однослойным реснитчатым эпителием, между клетками которого располагаются отдельные секреторные клетки.

Функциональной единицей легкого является ацинус – это система разветвлений одной концевой бронхиолы. Бронхиолы делятся на 14-16 дыхательных бронхиол, образующих альвеолярные ходы. На стенках альвеолярных ходов находятся выпячивания – альвеолярные мешочки или альвеолы. Альвеолы напоминают пузырьки неправильной формы. Их стенки состоят из одного ряда плоского дыхательного эпителия, лежащего на тонком слое эластичных волокон. К альвеолам прилежит сеть кровеносных сосудов, через их стенки совершается газообмен между кровью и воздухом.

Альвеолы составляют дыхательную часть легкого, бронхи – его воздухоносный отдел. В легких взрослого человека насчитывается около 300-400 млн. альвеол. Общая поверхность при вдохе составляет 100 м². Легочную дольку составляет в среднем 15 ацинусов. По своему строению легкие напоминают железу, имеющую гроздевидное строение. Масса каждого легкого колеблется в пределах 0,5-0,6 кг. У мужчин вмещает до 6,3 л воздуха. При каждом дыхательном движении человек сменяет 0,5 л воздуха.

Литература

1. Сапин, М. Р. Анатомия человека. В 2-х томах. Том 1 / М. Р. Сапин, Г. Л. Билич. - М.: Оникс 21 век, 2003. – 407 с.
 2. Сапин, М. Р. Анатомия человека. В 2-х томах. Том 2 / М. Р. Сапин, Г. Л. Билич. - М.: Оникс 21 век, 2003. – 389 с.
 3. Сапин, М. Р. Анатомия человека / М. Р. Сапин, Г. Л. Билич. - М.: Высшая школа, 1989. – 544 с.
 4. Липченко, В. Я. Атлас нормальной анатомии человека / В. Я. Липченко, Р. П. Самусев. - М.: Медицина, 2005. - 319 с.
- Привес, М. Г. Анатомия человека / М. Г. Привес, Н. К. Лысенков, В.И. Бушкович. - СПб.: Издательство «Диля», 1998. - 640 с.

МОЧЕПОЛОВАЯ СИСТЕМА

- 1 Строение почек
- 2 Органы мочеиспускания
- 3 Мужские половые органы
- 4 Женские половые органы

Вопрос_1

Строение почек

Почка – парный орган, который располагается в поясничной области, на задней брюшной стенке, на уровне 12-го грудного, 1-2 поясничных позвонков. Вес почки около 150 г. Почка имеет бобовидную форму. В почке различают 2 поверхности: переднюю и заднюю, 2 полюса: верхний и нижний, 2 края: выпуклый – латеральный и вогнутый – медиальный. На медиальном крае находится борозда – ворота почки, через них проходят мочеточник, нервы, почечная артерия, почечная вена и лимфатические сосуды. Почечные ворота ведут в небольшую почечную пазуху, где располагаются нервы, кровеносные сосуды больших и малых чашек, почечная лоханка, начало мочеточника и жировая ткань.

Снаружи почка покрыта:

- фиброзной капсулой, в которой много эластических волокон.
- жировой капсулой – слой жировой клетчатки, находящийся под фиброзной капсулой.
- почечной фасцией – тонкой соединительно-тканной оболочкой.

На разрезе почки различают два вещества:

- корковое – наружное, более светлое, которое располагается по периферии почки и заходит в виде столбиков в мозговое вещество.
- мозговое – внутренне, более темное. Представлено отдельными дольками – почечными пирамидами. Каждая пирамида своим основанием направлена к корковому веществу. Пирамиды своими вершинами сливаются, образуя сосочек.

Сосочек охвачен малой чашечкой, которая представляет начало мочевыводящих путей. Чашечки имеют воронковидную форму, сливаются друг с другом, образуя 2-3 большие почечные чашки. Большие почечные чашки сливаются и формируют почечную лоханку. В нее изливается образующаяся в почке моча. Лоханка – воронкообразная полость в воротах почки, переходит в мочеточник.

Стенка чашек и лоханки состоит из 3-х слоев:

- внутреннего слоя – слизистого,
- среднего – мышечного,
- наружного – соединительнотканной оболочки.

Основным структурным и функциональным элементом почки, в котором происходит образование мочи, является нефрон. У человека в обеих почках насчитывается более 2 млн. нефронов.

Начальным отделом каждого нефрона является почечное тельце. Оно состоит из сосудистого клубочка и окружающей его капсулы Шумлянского-Боумана.

Капсула напоминает по своей форме двустенную чашу, состоящую из 2-х листков – внутреннего и наружного. Между листками имеется щелевидное пространство.

Внутренний листок, к которому прилежит сосудистый клубочек, построен из плоских, тонких эпителиальных клеток.

Наружный листок переходит в мочевой каналец нефрона. В этом канальце различают следующие отделы:

- начальный (главный) или проксимальный.
- средний (петля), которая опускается из коркового вещества в мозговое.
- вставочный (дистальный).
- собирательная трубка.

Проксимальный и дистальный отделы сильно извиты. В них происходит экскреция составных частей мочи, и одновременно происходит обратное избирательное всасывание в кровь почти всей воды (до 99%), глюкозы, аминокислот, витаминов и солей первичной мочи. В результате образуется вторичная моча. В собирательные трубки впадают дистальные отделы многих нефронов. Они не принимают участия в образовании мочи, а служат для отведения ее в мочевыносящие пути.

Стенка мочевого канальца нефрона построена из эпителия различного по форме в разных отделах канальца. Эпителий главного отдела сходен с эпителием тонкой кишки и снабжен каймой с микроворсинками. Общая длина мочевых канальцев обеих почек достигает 70-100 км.

Кровеносная система почки приспособлена для участия в мочеобразовательной функции. К капсуле Шумлянского подходит кровеносный сосуд, называемый приносящим сосудом. Он разветвляется на капилляры, которые образуют сосудистый клубочек почечного тельца. Из сосудистого клубочка кровь оттекает в сосуд, называемый выносящим. В приносящих сосудах, сосудистых клубочках и выносящих сосудах течет артериальная кровь. Выносящий сосуд по диаметру меньше приносящего. Это создает условия повышенного давления в капиллярах сосудистого клубочка, что важно для процесса образования мочи.

Выносящий сосуд вторично распадается на капилляры, которые оплетают густой сетью канальцы нефрона. Артериальная кровь, протекая по этим капиллярам, превращается в венозную. Следовательно, почка, в отличие от других органов имеет не одну, а 2 системы капилляров. Это создает благоприятные условия для выделения из крови воды и продуктов обмена, т.е. это связано с функцией мочеобразования.

Вопрос_2

Органы мочеиспускания

Непрерывно образующаяся моча поступает по мочеточникам в мочевой пузырь, из которого по мочеиспускательному каналу выводится из организма. Мочеточник представляет собой трубку длиной около 30 см. По выходе из ворот почки мочеточник лежит на задней брюшной стенке и спускается в полость малого таза, где прободает стенку мочевого пузыря и открывается отверстием в полость пузыря. Стенка мочеточника состоит из 3-х оболочек: слизистой, мышечной и соединительнотканной (адвентиции). Слизистая оболочка выслана многослойным эпителием. Мышечная оболочка состоит из кругового и продольного слоя гладкомышечной ткани. Благодаря ее сокращениям мочеточник совершает перистальтическое движение.

Мочевой пузырь является резервуаром мочи. Он находится в полости малого таза позади лонного сращения. Между лонным сращением и мочевым пузырем имеется слой рыхлой клетчатки. Позади мочевого пузыря располагается у мужчин прямая кишка, у женщин – матка.

В мочевом пузыре различают:

- верхнюю часть – верхушку,
- среднюю – тело,
- нижнюю – дно.

Стенка мочевого пузыря состоит из 3-х оболочек:

- слизистой с подслизистым слоем,
- мышечной
- соединительнотканной.

Сверху и частично с боков и сзади мочевого пузыря покрыт брюшиной. Слизистая оболочка мочевого пузыря образует складки, которые отсутствуют только в области дна мочевого пузыря. Там имеется гладкий участок треугольной формы – пузырный треугольник. На его углах открываются оба мочеточника и выходит мочеиспускательный канал. При наполнении мочевого пузыря складки слизистой оболочки сглаживаются.

Мышечная оболочка состоит из 3-х слоев: внутреннего, наружного продольного и среднего кругового (поперечного). Наиболее развит круговой слой, который в области внутреннего отверстия мочеиспускательного канала образует внутренний сжиматель (сфинктер) мочеиспускательного канала.

Емкость мочевого пузыря в средней у взрослого 350 – 500 мл. При его сильном наполнении верхушка прилегает к передней брюшной стенке. Деятельность почек, как и всей выделительной системы, регулируется нервной системой и железами внутренней секреции, гипофизом.

Мочеиспускательный канал у мужчин служит не только для выведения мочи из мочевого пузыря наружу, но и для выведения семенной жидкости. Это узкая трубка длиной у взрослого человека 16-22см. В нем различают 3 части:

- предстательная часть – самая широкая. Ее длина около 3 см. На задней стенке находится возвышение – семенной бугорок. На нем открываются 2 семявыбрасывающих протока, по которым выводится семенная жидкость из половых желез. Кроме того, в предстательную часть открываются протоки предстательной железы.

- перепончатая часть – самая узкая и короткая. Ее длина около 1 см. Она плотно сращена с мочеполовой диафрагмой.

- губчатая часть – самая длинная – 12-18 см. Она заканчивается наружным отверстием мочеиспускательного канала на головке полового члена. Она располагается в губчатом теле полового члена.

Мужской мочеиспускательный канал имеет два сфинктера:

- внутренний (непроизвольный) – охватывает мочеиспускательный канал у места выхода его из мочевого пузыря и называется сфинктером пузыря.

- наружный – сокращается произвольно, состоит из поперечнополосатой мышечной ткани, находится в мочеполовой диафрагме вокруг мочеиспускательного канала и называется сфинктером мочеиспускательного канала. Мужской мочеиспускательный канал имеет 2 изгиба: задний и передний. Задний – постоянный, передний – выпрямляется при поднятии полового члена. Длина мочеиспускательного канала у новорожденного 5-6см, а начало лежит высоко, что связано с высоким расположением мочевого пузыря.

Женский мочеиспускательный канал имеет почти прямолинейный ход. Его длина 3-3,5 см, он шире мужского и легче растяжим. Канал выстлан изнутри слизистой оболочкой, в которой находится большое количество желез, выделяющих слизь. Начинается он на дне мочевого пузыря своим внутренним отверстием, проходит через мочеполовую диафрагму впереди влагалища и открывается в преддверии влагалища наружным отверстием, женский мочеиспускательный канал, как и мужской, имеет 2 сфинктера:

- непроизвольный (внутренний) – сфинктер мочевого пузыря.

- произвольный (наружный) – сфинктер мочеиспускательного канала.

Вопрос_3

Мужские половые органы

Половые органы делятся на внутренние и наружные.

У мужчин к внутренним половым органам относят: половые железы (яички с придатками), семявыносящий проток, семявыбрасывающий проток, семенные пузырьки, предстательную железу, бульбоуретральные (куперовы) железы.

К наружным половым органам относят: мошонку и половой член.

Яичко – парная мужская половая железа, выполняющая в организме функции сперматогенеза и андрогенеза.

По своей форме яичко (семенник) представляет собой овальное, немного сдавленное с боков тело, лежит в мошонке. Оно имеет 2 конца – верхний и нижний, 2 поверхности – медиальную и латеральную, два края – передний и задний. К заднему краю прилегает придаток яичка. Левое яичко обычно опущено несколько ниже правого. До периода полового созревания яички и придатки развиваются медленно, затем их рост ускоряется. Яичко покрыто плотной соединительнотканной оболочкой, которая на заднем крае образует утолщение. От него внутрь яичка отходят радиально соединительнотканые перегородки, которые делят семенник на множество долек (100-300).

Каждая долька состоит из извитых семенных канальцев, в которых происходит развитие сперматозоидов. Длина каждого канальца 50-80 см. Общая длина всех канальцев одного яичка около 300-400 м. Между извитыми канальцами расположены прослойки тканей с многочисленными капиллярами и эндокринными клетками, вырабатывающими половые гормоны.

Извитые канальцы изнутри выстланы половыми и опорно-трофическими клетками. Половые клетки проходят сложный путь развития, включая мейотическое деление, прежде чем превращаются в зрелые сперматозоиды.

Сперматозоиды по системе канальцев транспортируются в семявыносящий проток. Здесь они смешиваются с семенной жидкостью, которую вырабатывают предстательная железа и семенные пузырьки. Из семенных канальцев сперма поступает в средостение яичка, а оттуда по 10-12 выносящим канальцам в проток придатка яичка.

Придаток яичка – небольшое тело, прилегающее к заднему краю половой железы. Он имеет проток, который переходит в семявыносящий проток.

Семявыносящий проток – имеет форму трубки, длина которой 40-50 см, служит для проведения спермы. Стенка его состоит из 3-х оболочек: слизистой, мышечной и соединительнотканной.

В составе семенного канатика, содержащего кровеносные, лимфатические сосуды, нервы, семявыносящий проток поднимается к паховому каналу. Пройдя через канал в брюшную полость, проток отделяется от семенного канатика и опускается в малый таз. Около дна мочевого пузыря семявыносящий проток принимает выводной проток семенного пузырька и образуется семявыбрасывающий проток, длина которого около 2 см.

Мужские половые органы имеют придаточные железы:

1. Семенные пузырьки.
2. Предстательная железа.

3. Бульбоуретральная железа.

Семенные пузырьки представляют собой парный орган продолговатой формы, длиной около 4-5 см. Располагается между дном мочевого пузыря и прямой кишкой. В них вырабатывается секрет, входящий в состав семенной жидкости. Предстательная железа – находится в области малого таза под дном мочевого пузыря. Ее размеры у взрослого мужчины составляют: длина – 3 см, масса – 18-22 г. В ней различают: верхушку и основание. Основание сращено с дном мочевого пузыря, верхушка прилегает к мочеполовой диафрагме. Она состоит из железистой и гладкомышечной ткани. Железистая ткань образует дольки железы, протоки которых открываются в предстательную часть мочеиспускательного канала.

Бульбоуретральная (Куперова) железа – парный орган величиной с горошину. Находится в мочеполовой диафрагме. Выводной проток очень тонкий, длиной 3-4 см, открывается в просвет мочеиспускательного канала.

Мошонка – кожный мешок, которым является вместилищем для яичек и придатков. У здорового мужчины мошонка сокращена благодаря наличию в ее стенках миоцитов. Она представляет собой как бы «физиологический термостат», поддерживающей температуру яичек на более низком уровне, чем температура тела.

Это необходимое условие для нормального сперматогенеза. В составе мошонки выделяют несколько слоев;

- мясистая оболочка – находится под кожей мошонки, состоит из соединительной ткани и большого количества гладких мышечных волокон и лишена жировых клеток.

- фасция, покрывающая мышцу, поднимающую яичко. Мышца состоит из поперечнополосатой мышечной ткани. При ее сокращении яичко поднимается.

- общая влагалищная оболочка – представляет собой отросток внутрибрюшной фасции, покрывает яичко и семенной канатник.

- собственная влагалищная оболочка – отросток внутрибрюшной фасции, серозная оболочка. Она состоит из 2-х листков:

- а) висцерального;

- б) париетального;

- в) щелевидной полости, которая заполнена серозной жидкостью.

Половой член – имеет головку, шейку, тело и корень. Головкой называется утолщенный конец полового члена, на котором открывается своим наружным отверстием мочеиспускательный канал. Между головкой и телом полового члена имеется суженая часть – шейка. Корень полового члена прикреплен к лонным костям.

Половой член состоит из 3-х пещеристых тел, два из которых называются пещеристыми телами полового члена, третье – губчатым телом мочеиспускательного канала (в ней проходит мочеиспускательный канал). Передний отдел губчатого тела утолщен и образует головку

полового члена. Каждое пещеристое тело снаружи покрыто плотной соединительнотканной оболочкой, а внутри имеет губчатое строение: благодаря многочисленным перегородкам образуются маленькие полости – ячейки (пещерки), которые во время полового акта наполняются кровью, половой член набухает и приходит в состояние эрекции.

Вопрос_4

Женские половые органы

У женщин к внутренним половым органам относят: половые железы – яичники, матку, маточные трубы, влагалище.

К наружные половым органам относят: большие и малые половые губы, клитор.

Яичники – парные органы, выполняющие две функции:

- внешнесекреторную – образование яйцеклеток,
- внутрисекреторную – выработка женского полового гормона, который попадает в кровь.

Каждый яичник по форме представляет овальное, сплющенное с боков тело, массой 5-6 г. Располагается в полости малого таза по бокам от матки.

В яичнике различают 2 конца:

- верхний (трубный), обращенный к маточной трубе,
- нижний (маточный), соединенный с маткой посредством собственной связки яичника.

Два края: свободный и брыжеечный, прикрепленный к брыжейке. Здесь в орган входят сосуды и нервы, поэтому он называется воротами яичника две поверхности:

- медиальную,
- латеральную.

Яичник покрыт оболочкой, состоящей из соединительной ткани и эпителия. На разрезе в яичнике различают мозговое и корковое вещество, мозговое вещество состоит из рыхлой соединительной ткани, в которой проходят кровеносные сосуды и нервы. Основом коркового вещества является рыхлая соединительная ткань. В корковом веществе яичника находится большое количество фолликулов (пузырьков), составляющие его паренхиму. Каждый фолликул по форме представляет мешочек, внутри которого находится женская половая клетка. У половозрелой женщины фолликулы находятся в разной степени созревания и имеют различную величину. У новорожденной девочки в яичнике содержится от 40000 до 200000 первичных незрелых фолликулов. Их созревание начинается со времени наступления половой зрелости (12 – 15 лет). Однако в течение всей жизни женщины созревает не более 500 фолликулов, остальные рассасываются. В процессе созревания фолликул увеличивается в размере, внутри него образуется полость, заполненная жидкостью.

Зрелый фолликул, имеющий в диаметре около 2 мм, называется Графовым пузырьком. Его созревание длится 28 дней, что составляет лунный месяц. Одновременно с созреванием фолликула развивается находящаяся в нем яйцеклетка. Развитие женской половой клетки в яичнике носит название овогенеза.

Стенка созревшего фолликула истончается и разрывается, и яйцеклетка - овоцит 1 порядка, окруженный блестящей оболочкой, и 4 тыс. фолликулярных клеток входят в свободную бранную полость. Разрыв зрелого фолликула и выход женской половой клетки из яичника называется овуляцией. На месте лопнувшего Графового пузырька образуется желтое тело под влиянием лютеинизирующего гормона гипофиза (ЛГ) – лютеотропина. Если наступает беременность, то желтое тело сохраняется до ее конца и исполняет роль железы внутренней секреции. Если оплодотворения не произойдет, то желтое тело атрофируется спустя 12-14 дней, и на его месте образуется рубец.

У человека овуляция происходит регулярно. Фолликулы развиваются под влиянием фолликулостимулирующего гормона гипофиза (ФСГ). У новорожденной девочки яичник цилиндрической формы, часто расположен вне таза. Окончательного положения достигает к 1-3 годам. У новорожденной масса яичника 0,15 г, к году – 1 г. окончательные размеры устанавливаются в период полового созревания. В период 40 – 50 лет происходит атрофия яичников, и их масса уменьшается почти в 2 раза. После этого у женщины наступает климактерический период (климакс) – прекращения процесса овуляции.

Маточные трубы – это парный орган, служащий для передвижения яйцеклетки из яичника в матку. Он имеет цилиндрическую форму, длина которого у половозрелой женщины 8-18 см. диаметр просвета 2-4мм. Расположен в верхнем просвете (крае) широкой связки матки. Стенка маточной трубы состоит из:

- слизистой оболочки, покрытой однослойным цилиндрическим мерцательным эпителием;
- мышечного слоя, состоящего из гладкой мышечной ткани;
- серозного слоя, представленного брюшиной.

Маточная труба имеет 2 отверстия: одно из них открывается в полость матки, другое – в полость брюшины, около яичника. Этот конец расширен в виде воронки и заканчивается выростами, которые называется бахромками. По этим бахромкам яйцеклетка после выхода из яичника попадает в маточную трубу. В ней и происходит оплодотворение. Оплодотворенная яйцеклетка делится, и развивающийся зародыш передвигается по маточной трубе к матке. Этому движению способствуют колебания ресничек мерцательного эпителия и сокращению стенок маточных труб.

Матка представляет собой мышечный орган, служащий для созревания и вынашивания плода. Она находится в полости малого таза.

Спереди матки лежит мочевой пузырь, сзади – прямая кишка. Форма матки – грушевидная. Верхняя широкая часть органа называется дном матки, средняя – телом, нижняя – шейкой. Место перехода тела в шейку называется перешейком. Тело матки по отношению к шейке наклонено вперед. Внутри тела матки имеется щелевидная полость, переходящая в канал шейки и называется внутренним маточным зевом, шейка матки открывается во влагалище отверстием, называемым наружный маточный зев. Он ограничен двумя утолщениями. Передней и задней губой матки. В полость матки открываются отверстия двух маточных труб. Стенка матки состоит из 3-х слоев: внутреннего, среднего, наружного. Внутренний слой (эндометрий) представляет собой слизистую оболочку, высланную цилиндрическим эпителием.

Поверхность ее в полости матки гладкая, в канале шейки имеет небольшие складки. В толще слизистой находятся железы, выделяющие секрет в полость матки. С наступлением половой зрелости слизистая оболочка матки претерпевает изменения, связанные с процессами, происходящими в яичнике (овуляция, образование желтого тела). В то время, когда в матку должен поступить развивающийся зародыш из маточной трубы, ее слизистая оболочка разрастается и набухает. В такую разрыхленную слизистую оболочку и погружается зародыш. Если оплодотворения яйцеклетки не наступает, то большая часть слизистой оболочки матки отторгается. При этом разрываются кровеносные сосуды, происходит кровотечение из матки – менструация. Она длится 3-5 дней, после чего слизистая оболочка матки восстанавливается и весь цикл ее изменений повторяется. Такие изменения совершаются каждые 28-30 дней.

Средний слой (миометрий) – самый мощный слой, состоит из 3-х слоев:

- наружный – продольный,
- средний – круговой,
- внутренний – продольный слой.

При беременности гладкие мышечные волокна разрастаются в 5-10 раз в длину, в 3-4 раза в ширину. Возрастают соответственно и размеры матки и количество кровеносных капилляров и сосудов. После родов масса матки достигает 1 кг, а затем происходит обратное развитие, которое заканчивается через 6-8 недель после родов. Благодаря мышечным сокращениям матки во время родов плод выходит из полости матки наружу.

Наружный слой (периметрий) – представлен серозной оболочкой – брюшиной. Брюшина покрывает всю матку, за исключением шейки. С матки брюшина переходит на другие органы и стенки малого таза.

Масса матки новорожденной девочки 2-2,5 г, у нерожавшей женщины 40-50 г, у неоднократно рожавшей – в 2 раза больше. В фиксации матки участвуют связки.

Связки матки различают:

- широкие,
- круглые,
- крестцово-маточные.

Все связки матки парные. Широкие связки представляют собой складки из 2-х листков брюшины. Круглые – имеют вид шнуров, состоящих из соединительной ткани и гладких мышечных волокон. Крестцово-маточные представляют собой пучки соединительнотканых и гладких мышечных волокон. В укреплении матки и всех органов малого таза большое значение имеют мышцы дна таза.

Влагалище представляет собой трубку длиной около 8-10 см, которая соединяет полость матки с наружными половыми органами женщины. Стенка влагалища состоит из 3-х оболочек: слизистой, мышечной и соединительнотканной. Слизистая оболочка имеет на передней и задней стенках влагалища складки. Она покрыта многослойным плоским эпителием и обильно снабжена кровеносными сосудами и эластическими волокнами. Наружная оболочка состоит из рыхлой соединительной ткани. Выходное отверстие у девственниц закрыто складкой слизистой оболочки – девственной плевой.

Наружные женские половые органы

Большие срамные губы представляют собой парную складку кожи, содержащую большое количество жировой ткани. Они ограничивают пространство называемое срамной щелью. Задние и передние концы срамных губ соединены задней и передней спайками. Выше больших губ находится лонное возвышение. В этом месте кожа покрыта волосами и содержит большое количество жировой ткани.

Малые срамные губы представляют собой парную складку кожи. Щель между малыми губами называется преддверием влагалища. В него открываются наружное отверстие мочеиспускательного канала и отверстие влагалища. В основании малых губ заложены 2 железы преддверия (бартолиновы), их протоки открываются на поверхность малых губ в преддверие влагалища.

Клитор располагается в преддверии влагалища и имеет форму небольшого возвышения. Состоит из 2-х пещеристых тел, сходных по своему строению с пещеристыми телами мужского полового члена. Он покрыт многослойным плоским эпителием и содержит большое количество чувствительных нервных окончаний.

Литература

1. Сапин, М. Р. Анатомия человека. В 2-х томах. Том 1 / М. Р. Сапин, Г. Л. Билич. - М.: Оникс 21 век, 2003. – 407 с.
2. Сапин, М. Р. Анатомия человека. В 2-х томах. Том 2 / М. Р. Сапин, Г.

Л. Билич. - М.: Оникс 21 век, 2003. – 389 с.

3. Сапин, М. Р. Анатомия человека / М. Р. Сапин, Г. Л. Билич. - М.: Высшая школа, 1989. – 544 с.

4. Липченко, В. Я. Атлас нормальной анатомии человека / В. Я. Липченко, Р. П. Самусев. - М.: Медицина, 2005. - 319 с.

5. Привес, М. Г. Анатомия человека / М. Г. Привес, Н. К. Лысенков, В.И. Бушкович. - СПб.: Издательство «Диля», 1998. - 640 с.

РЕПОЗИТОРИЙ ГГУ ИМЕНИ Ф. СКОРИНЫ

КРОВЕНОСНАЯ СИСТЕМА

- 1 Строение артерий, вен и капилляров
- 2 Строение сердца
- 3 Проводящая система, кровоснабжение и иннервация сердца
- 4 Сосуды малого круга кровообращения

Вопрос_1

Строение артерий, вен и капилляров

Сосуды, которые несут кровь от сердца к органам и тканям, называются артериями, а сосуды, несущие кровь от периферии к сердцу – венами. Артериальная и венозная части сосудистой системы соединяются между собой капиллярами, через стенки которых происходит обмен веществ между кровью и тканями.

Артерии, питающие стенки тела, называются париетальными (пристеночными), артерии внутренних органов — висцеральными (внутренностными).

Различают магистральный и рассыпной тип ветвления артерий. При магистральном типе ветвления имеется основной ствол и отходящие от него артерии – боковые ветви с постепенно уменьшающимся диаметром. Рассыпной тип ветвления артерии характеризуется тем, что основной ствол делится на большое количество конечных ветвей.

Артерии, обеспечивающие окольный ток крови, в обход основного пути, называются коллатеральными. Кроме того, выделяют межсистемные и внутрисистемные анастомозы (соустья). Первые образуют соединения между ветвями разных артерий, вторые — между ветвями одной артерии.

Внутриорганные сосуды последовательно делятся на артерии 1-5-го порядка, образуя микроскопическую систему сосудов – микроциркуляторное русло (МР). МР формируется из артериолы, прекапиллярной артериолы (прекапилляра), капилляра, посткапиллярной венулы (посткапилляра) и венул.

Из внутриорганных сосудов кровь поступает в артериолы, которые образуют в тканях органов богатые кровеносные сети. Затем артериолы переходят в более тонкие сосуды - прекапилляры, диаметр которых составляет 40-50 мкм, а последние - в более мелкие - капилляры с диаметром от 2 до 20 мкм и толщиной стенки 1 мкм. Соединяясь между собой, капилляры образуют капиллярные сети, особенности которых зависят от строения и функции органа.

Пройдя через капилляры, кровь поступает в посткапилляры, а затем в венулы, диаметр которых равен 30-40 мкм. Из венул начинается формирование внутриорганных вен 1-5-го порядка, которые затем впадают

во внеорганные вены.

В кровеносной системе встречается и прямой переход крови из артериол в венулы — это артериоло-венулярные анастомозы. Общая вместимость венозных сосудов в 3-4 раза больше, чем артерий.

В строении артерий есть ряд отличительных особенностей. Они имеют толстые стенки, состоящие из трех слоев. Наружный слой представлен соединительнотканной оболочкой и называется адвентицией. Средний слой — медиа, состоит из гладкой мышечной ткани и содержит эластические волокна. Внутренний слой, или интим, образован эндотелиальными клетками, под которыми находится подэндотелиальный слой и внутренняя эластическая мембрана. Эластические элементы артериальной стенки образуют каркас, работающий как пружина и обуславливающий эластичность артерий.

В зависимости от развития различных слоев стенки выделяют артерии:

- мышечного типа;
- эластического типа;
- смешанного типа.

Артерии мышечного типа имеют хорошо развитую среднюю оболочку, волокна которой располагаются спирально. К таким сосудам относят мелкие артерии.

Артерии смешанного типа в своей стенке имеют примерно равное количество эластических и мышечных волокон. К таким сосудам относят сонную и подключичную артерию, т.е. артерии среднего диаметра.

Артерии эластического типа имеют наружную тонкую и внутреннюю более мощную оболочку. Это сосуды, в которые кровь поступает под большим давлением. К ним относят аорту и легочной ствол.

В строении вен также имеется ряд особенностей, которые связаны с их функциями. Например, одна из функций вен состоит в том, что вены являются депо венозной крови. В венозной системе находится около 2/3 всей крови организма.

Как и артерии вены имеют трехслойную стенку. Ее образуют наружный соединительнотканый слой, слой мышечных волокон и внутренний эндотелиальный слой. Вены, в отличие от артерий, имеют меньше эластических и мышечных волокон, поэтому они менее упругие и легко спадаются. Вены имеют клапаны, которые открываются по направлению тока крови. Венозные клапаны способствуют движению крови в одном направлении. Они представляют собой полулунные складки внутренней оболочки и располагаются попарно у слияния двух вен.

Капилляры — это мельчайшие кровеносные сосуды с просветом от 2 до 20 мкм. Длина каждого капилляра не превышает 0,3 мм. На 1 мм² ткани приходится несколько сотен капилляров. Стенка капилляров состоит из одного слоя эндотелиальных клеток, расположенных на базальной мембране. Поверхность клеток, обращенная в просвет капилляра, неровная, на ней образуются складки, способствующие фагоцитозу и пиноцитозу.

В стенках сосудов находятся нервные волокна, связанные с рецепторами, которые воспринимают изменения состава крови и стенки сосуда. Особенно много рецепторов в аорте, сонном синусе, легочном

Вопрос_2

Строение сердца

Сердце (cor) — полый, мышечный орган конусовидной формы, массой 250-350 г, который выбрасывает артериальную кровь и принимает венозную кровь. Оно расположено в грудной полости между легкими в нижнем средостении. Приблизительно $\frac{2}{3}$ сердца находится в левой половине грудной клетки и $\frac{1}{3}$ — в правой. На сердце различают три поверхности: переднюю, обращенную к груди и ребрам (грудино-реберную), нижнюю (диафрагмальную) и заднюю.

Заостренный и выступающий нижний конец сердца называется верхушка. Закругленная верхушка обращена вниз, вперед и влево, достигая пятого межреберного промежутка. Верхний расширенный конец называется основание сердца. Основание направлено вверх, назад и направо.

На поверхности сердца видны передние и задние межжелудочковые борозды, которые идут спереди и сзади, и поперечная венечная борозда, расположенная кольцеобразно. По этим бороздам проходят собственные артерии и вены сердца. Венечная борозда снаружи отделяет предсердия от желудочков. От нее отходят две продольные борозды — передняя (на грудино-реберной поверхности) и задняя (на диафрагмальной поверхности), отмечающие границу правого и левого желудочка. Передняя и задняя межжелудочковая борозда при слиянии образуют сердечную вырезку.

Продольная перегородка наглухо делит сердце на две половины: правую — венозную и левую — артериальную. Поперечная перегородка делит сердце на два предсердия и два желудочка. Таким образом, в сердце хорошо выражены 4 камеры.

Правое предсердие представляет собой полость емкостью 100-180 мл, по форме напоминает куб, расположено у основания сердца справа и сзади аорты и легочного ствола. В правое предсердие входят верхняя и нижняя полые вены, венечный синус и наименьшие вены сердца. Переднюю часть правого предсердия составляет правое ушко. На внутренней поверхности правого ушка предсердия выступают гребенчатые мышцы. Расширенная задняя часть стенки правого предсердия является местом входа крупных венозных сосудов — верхней и нижней полых вен. Правое предсердие отделяется от левого межпредсердной перегородкой, на которой находится овальная ямка. Правое предсердие соединяется с правым желудочком при помощи правого предсердно-желудочкового отверстия. Между последним и местом входа нижней полых вены находится отверстие венечного синуса и устья наименьших вен сердца.

Правый желудочек имеет форму пирамиды с верхушкой, направленной

вниз, занимает большую часть передней поверхности сердца. Правый желудочек отделяется от левого межжелудочковой перегородкой. Она состоит из мышечной и перепончатой частей. Вверху в стенке левого желудочка находятся два отверстия: сзади — правое предсердно-желудочковое, а спереди — отверстие легочного ствола. Правое предсердно-желудочковое отверстие закрывается правым 3-х створчатый предсердно-желудочковым клапаном. Он имеет переднюю, заднюю и перегородочную створки, напоминающие треугольные сухожильные пластинки. На внутренней поверхности правого желудочка находятся мясистые трабекулы и конусовидные сосочковые мышцы с сухожильными хордами, которые прикрепляются к створкам клапана. При сокращении мускулатуры желудочка створки смыкаются и удерживаются в таком состоянии сухожильными хордами, сокращением сосочковых мышц не пропускают кровь назад в предсердие.

В основании легочного ствола находится клапан легочного ствола. Он состоит из передней, левой и правой задних полулунных заслонок, которые выпуклой поверхностью обращены в сторону полости желудочка, а вогнутой — в просвет легочного ствола. При сокращении мускулатуры желудочка полулунные заслонки током крови прижимаются к стенке легочного ствола и не препятствуют току крови из желудочка. При расслаблении желудочка, когда давление в его полости падает, обратный ток крови заполняет карманы между стенками легочного ствола и каждой из полулунных заслонок и раскрывает заслонки, их края смыкаются и не пропускают кровь в желудочек сердца.

Левое предсердие имеет форму неправильного куба, от правого предсердия отделено межпредсердной перегородкой; спереди имеет левое ушко. В заднем отделе верхней стенки предсердия открываются четыре легочные вены, по которым течет обогащенная O_2 артериальная кровь. С левым желудочком соединяется при помощи левого предсердно-желудочкового отверстия.

Левый желудочек имеет форму конуса, основанием направлен кверху. В переднее-верхнем отделе его находится отверстие аорты, через которое желудочек соединяется с аортой. В месте выхода аорты из желудочка расположен клапан аорты, который имеет правую, левую (переднюю) и заднюю полулунные заслонки. Между каждой заслонкой и стенкой аорты находится синус. Заслонки аорты более толстые и крупные, чем в легочном стволе. В предсердно-желудочковом отверстии расположен левый предсердно-желудочковый клапан с передней и задней треугольными створками. На внутренней поверхности левого желудочка находятся мясистые трабекулы и передняя и задняя сосочковые мышцы, от которых идут к створкам митрального клапана толстые сухожильные хорды.

Стенка сердца состоит из трех слоев:

- внутреннего — эндокарда,
- среднего — миокарда,

- наружного — эпикарда.

Эндокард представляет собой слой эндотелия, выстилающего все полости сердца и плотно сросшегося с подлежащим мышечным слоем. Он образует клапаны сердца, полулунные клапаны аорты и легочного ствола.

Миокард является самой толстой частью стенки сердца; образован сердечной поперечнополосатой мышечной тканью и состоит из сердечных кардиомиоцитов, соединенных между собой посредством вставочных дисков (нексусов). Толщина миокарда неодинакова: наибольшая - у левого желудочка, наименьшая - у предсердий.

Мышечные волокна предсердий и желудочков берут начало от фиброзных колец, отделяющих предсердия от желудочков. Фиброзные кольца располагаются вокруг правого и левого предсердно-желудочковых отверстий и образуют своеобразный скелет сердца. Волокна одного отдела сердца не переходят на волокна другого отдела, благодаря чему существует возможность сокращения предсердий отдельно от желудочков.

В предсердиях различают поверхностный и глубокий мышечные слои: поверхностный слой состоит из продольных волокон, которые своими концами начинаются на фиброзных кольцах и петлеобразно охватывают предсердие. По окружности больших венозных стволов, впадающих в предсердия, имеются охватывающие их циркулярные волокна.

Мускулатура желудочков включает три слоя:

- тонкий поверхностный слой, слогаается из продольных волокон, которые начинаются от правого фиброзного кольца и идут косо, переходя на левый желудочек, а на верхушке образуют завиток (vortex cordis);

- средний слой образуют циркулярные волокна, его отличие в том, что он является самостоятельным слоем для каждого желудочка;

- внутренний – продольный слой.

Эпикард — наружная оболочка сердца, которая покрывает снаружи миокард и является внутренним листком серозного перикарда. Эпикард состоит из тонкой соединительной ткани, покрытой мезотелием, охватывает сердце, восходящую часть аорты и легочного ствола, конечные отделы полых и легочных вен. Затем из этих сосудов эпикард переходит в париетальную пластинку серозного перикарда.

Вопрос_3

Проводящая система, кровоснабжение и иннервация сердца

Регуляция и координация сократительной функции сердца осуществляются его проводящей системой, которая образована атипичными мышечными волокнами, обладающими способностью проводить раздражения от нервов сердца к миокарду и автоматизмом.

Проводящая система сердца образована сложным нервно-мышечным образованием, центрами которого являются:

1) синусно-предсердный узел¹, расположенный в стенке правого предсердия между отверстием верхней полой вены и правым ушком и отдающий ветви к миокарду предсердия;

2) предсердно-желудочковый узел², находящийся в толще нижнего отдела межпредсердной перегородки.

От синусно-предсердного узла к атриовентрикулярной области идет пучок Бахмана (интернодальный тракт), приводящий в возбуждение атриовентрикулярный узел, расположенный в толще межжелудочковой перегородки, на границе предсердий и желудочков.

От предсердно-желудочкового узла отходит предсердно-желудочковый пучок (пучок Гиса), который продолжается в межжелудочковую перегородку, где делится на правую и левую ножки, которые затем переходят в окончательные разветвления волокон (волокна Пуркине) и заканчиваются в миокарде желудочков.

Сердце получает артериальную кровь из двух коронарных (венечных) левой и правой артерий. Обе артерии начинаются от аорты, несколько выше полулунных клапанов, и лежат в венечной борозде. Наиболее крупной ветвью правой венечной артерии является задняя межжелудочковая ветвь, которая по одноименной борозде сердца направляется в сторону его верхушки. Ветви правой венечной артерии снабжают кровью стенку правого желудочка и предсердия, заднюю часть межжелудочковой перегородки, сосочковые мышцы правого желудочка, синусно-предсердный и предсердно-желудочковый узлы проводящей системы сердца.

Левая венечная артерия делится на две ветви: переднюю межжелудочковую и стигбательную. Левая венечная артерия кровоснабжает стенку левого желудочка, сосочковые мышцы, большую часть межжелудочковой перегородки, переднюю стенку правого желудочка и стенку левого предсердия. Ветви венечных артерий дают возможность снабжать кровью все стенки сердца.

Вен сердца больше, чем артерий. Большинство крупных вен сердца собирается в один венозный синус. В венозный синус впадают:

1) большая вена сердца — отходит от верхушки сердца, передней поверхности правого и левого желудочков, собирает кровь от вен передней поверхности обоих желудочков и межжелудочковой перегородки;

2) средняя вена сердца — собирает кровь от задней поверхности сердца;

3) малая вена сердца — лежит на задней поверхности правого желудочка и собирает кровь из правой половины сердца;

4) задняя вена левого желудочка — формируется на задней поверхности левого желудочка и отводит с этой области кровь;

5) косая вена левого предсердия — берет начало на задней стенке левого предсердия и собирает от него кровь.

Сердце получает чувствительную, симпатическую и парасимпатическую

¹ Синонимы: синоатриальный, синусный узел, узел Киса-Флека

² Синоним: атриовентрикулярный, узел Ашофф-Тавара

иннервацию.

Симпатические волокна от правого и левого симпатических стволов, проходя в составе сердечных нервов, передают импульсы, которые ускоряют ритм сердца, расширяют просвет венечных артерий, а парасимпатические волокна проводят импульсы, которые замедляют сердечный ритм и суживают просвет венечных артерий. Чувствительные волокна от рецепторов стенок сердца и его сосудов идут в составе нервов к соответствующим центрам спинного и головного мозга.

Сердечные нервы делятся на: внеорганные сердечные сплетения (поверхностное и глубокое), расположенные около дуги аорты и легочного ствола и внутриорганные сердечные сплетения, которое находится в стенках сердца и распределяется по всем его слоям.

Вопрос_4

Сосуды малого круга кровообращения

Малый круг кровообращения начинается в правом желудочке, из которого выходит легочный ствол, и заканчивается в левом предсердии, куда впадают легочные вены. Малый круг кровообращения еще называют легочным, он обеспечивает газообмен между кровью легочных капилляров и воздухом легочных альвеол. В его состав входят легочный ствол, правая и левая легочные артерии с их ветвями, сосуды легких, которые собираются в две правые и две левые легочные вены, впадая в левое предсердие.

Легочный ствол берет начало от правого желудочка сердца, диаметр 30 мм, идет косо вверх, влево и на уровне IV грудного позвонка делится на правую и левую легочные артерии, которые направляются к соответствующему легкому.

Правая легочная артерия диаметром 21 мм идет вправо к воротам легкого, где делится на три долевые ветви, каждая из которых в свою очередь делится на сегментарные ветви.

Левая легочная артерия короче и тоньше правой, проходит от бифуркации легочного ствола к воротам левого легкого в поперечном направлении. На своем пути артерия перекрещивается с левым главным бронхом. В воротах соответственно двум долям легкого она делится на две ветви. Каждая из них распадается на сегментарные ветви: одна — в границах верхней доли, другая — базальная часть — своими ветвями обеспечивает кровью сегменты нижней доли левого легкого.

Легочные вены. Из капилляров легких начинаются венулы, которые сливаются в более крупные вены и образуют в каждом легком по две легочные вены: правую верхнюю и правую нижнюю легочные вены; левую верхнюю и левую нижнюю легочные вены.

Правая верхняя легочная вена собирает кровь от верхней и средней доли правого легкого, а правая нижняя — от нижней доли правого легкого. Общая базальная вена и верхняя вена нижней доли формируют правую нижнюю

легочную вену.

Левая верхняя легочная вена собирает кровь из верхней доли левого легкого. Она имеет три ветви: верхушечно-заднюю, переднюю и язычковую.

Левая нижняя легочная вена выносит кровь из нижней доли левого легкого; она крупнее верхней, состоит из верхней вены и общей базальной вены.

Литература

1. Сапин, М. Р. Анатомия человека. В 2-х томах. Том 1 / М. Р. Сапин, Г. Л. Билич. - М.: Оникс 21 век, 2003. – 407 с.
2. Сапин, М. Р. Анатомия человека. В 2-х томах. Том 2 / М. Р. Сапин, Г. Л. Билич. - М.: Оникс 21 век, 2003. – 389 с.
3. Сапин, М. Р. Анатомия человека / М. Р. Сапин, Г. Л. Билич. - М.: Высшая школа, 1989. – 544 с.
4. Липченко, В. Я. Атлас нормальной анатомии человека / В. Я. Липченко, Р. П. Самусев. - М.: Медицина, 2005. - 319 с.
5. Привес, М. Г. Анатомия человека / М. Г. Привес, Н. К. Лысенков, В.И. Бушкович. - СПб.: Издательство «ДИАЛОГ», 1998. - 640 с.

СОСУДЫ БОЛЬШОГО КРУГА КРОВООБРАЩЕНИЯ

- 1 Строение аорты и артерий плечеголовного ствола
- 2 Артерии верхней конечности
- 3 Артерии нижней конечности
- 4 Система верхней полой вены
- 5 Система нижней полой вены

Вопрос_1

Строение аорты и артерий плечеголовного ствола

К кровеносным сосудам большого круга кровообращения относится аорта с отходящими от нее артериями головы, шеи, туловища и конечностей. Аорта – это самый большой непарный артериальный сосуд тела человека. Он делится на восходящую часть, дугу аорты и нисходящую часть которая, которая в свою очередь, делится на грудную и брюшную часть.

Восходящая часть аорты начинается расширением – луковицей, выходит из левого желудочка сердца на уровне 3 межреберья слева, идет вверх и на уровне 2 реберного хряща переходит в дугу аорты. От нее отходят правая и левая венечные артерии, которые снабжают кровью сердце.

Дуга аорты, начинаясь на уровне 2 реберного хряща, поворачивает влево и назад к телу 4 грудного позвонка, где проходит в нисходящую часть аорты. От дуги аорты отходят крупные сосуды, обеспечивающие кровью шею, голову, верхнюю часть туловища и верхние конечности.

Нисходящая часть аорты – наиболее длинная часть аорты, которая проходит от 4 грудного до 4 поясничного позвонка. На уровне 4 поясничного позвонка она делится на правую и левую общие подвздошные артерии. В нисходящей части артерии различают грудную и брюшную аорту.

Грудная часть аорты располагается в заднем средостении и прилегает к позвоночному столбу. От нее отходят внутренностные (висцеральные) и пристеночные (париетальные) ветви, которые кровоснабжают легкие, органы средостения и перикард.

Брюшная часть аорты является продолжением грудной части аорты и располагается в брюшной полости спереди от поясничных позвонков. Опускаясь вниз, она делится на париетальные и висцеральные ветви.

К непарным ветвям брюшной части аорты относятся чревный ствол, верхняя и нижняя брыжеечные артерии.

Основные ветви чревного ствола:

- печеночная артерия (кровоснабжает печень)
- артерия желчного пузыря
- желудочная артерия

- правая и левая почечная артерия
- гонадная артерия.

Верхняя брыжеечная артерия отходит от аорты несколько ниже чревного ствола на уровне XII грудного или I поясничного позвонка; ветви, которой кровоснабжают поджелудочную железу тонкую и толстую кишку.

Нижняя брыжеечная артерия отходит от аорты на уровне III поясничного позвонка, идет вниз и делится на три ветви:

- левая ободочная артерия,
- сигмовидная артерия,
- верхняя прямокишечная артерия.

Главной ветвью аорты в месте ее дуги является плечеголовной ствол, который также называют безымянной артерией. Плечеголовной ствол на уровне правого грудино-ключичного сустава делится на две ветви – правую общую сонную и правую подключичную артерии. Правая общая сонная артерия является ветвью плечеголовного сустава, а левая отходит непосредственно от дуги аорты. От правой подключичной артерии начинается позвоночная артерия, идущая к позвоночнику, глубоким шейным мышцам и спинному мозгу.

Левая общая сонная артерия идет вверх спереди поперечных отростков шейных позвонков и не дает ветвей. Только на уровне щитовидного хряща гортани каждая общая сонная артерия делится на наружную и внутреннюю артерию. Небольшое расширение в начале наружной сонной артерии называется сонным синусом.

Наружная сонная артерия на уровне шейки нижней челюсти делится на поверхностную височную и верхнечелюстную артерию. Наружная сонная артерия питает много тканей головы с помощью своих ветвей, среди них можно выделить:

- верхняя щитовидная ветвь, отдает кровь гортани, щитовидной железе, мышцам шеи;
- язычная ветвь кровоснабжает язык, мышцы дна полости рта, подъязычную слюнную железу, миндалины, слизистую оболочку полости рта и десен;
- лицевая ветвь, снабжает кровью глотку, миндалины, мягкое небо, подчелюстную железу, мышцы полости рта, мимические мышцы;
- верхнечелюстная ветвь;
- поверхностная височная ветвь;
- затылочная ветвь.

Внутренняя сонная артерия от места бифуркации с наружной артерией поднимается к основанию черепа, заходит в него через сонный канал и участвует в образовании:

- передней мозговой артерии,
- средней мозговой артерии,
- глазной артерии, кровоснабжает глазное яблоко, его вспомогательный аппарат, полость носа, кожу лба;

- соединительной артерии, которая впадает в заднюю мозговую артерию (ветвь базилярной артерии) из системы позвоночной артерии.

Важная ветвь подключичной артерии – позвоночная артерия. Это артерия несет кровь в головной и спинной мозг. Поднимаясь через отверстие поперечных отростков позвонков, позвоночная артерия входит в мозг через большое затылочное отверстие.

Внутри черепной коробки левая и правая позвоночные артерии соединяются и образуют базилярную артерию. Базилярная артерия соединяется с левой и правой внутренней сонными артериями, образуя артериальный круг большого мозга, который называется виллизиев круг.

Вопрос_2

Артерии верхней конечности

Подключичная артерия справа отходит от плечевого ствола, слева – от дуги аорты. Вначале она идет под ключицей над куполом плевры, отдает щитовидный ствол, ветвью которого является надлопаточная артерия. Подключичная артерия далее проходит между передней и средней лестничными мышцами, огибает ребро и переходит в подмышечную ямку, где дает начало подмышечной артерии.

Подмышечная артерия находится в глубине одноименной ямки. Основные ее ветви:

- передняя и задняя артерия;
- грудо-акромиальная - питает кожу и мышцы груди и плеча, плечевой сустав;
- подлопаточная артерия - кровоснабжает мышцы плечевого пояса и спины; передняя и задняя артерии, огибающие плечевую кость, обеспечивают кровью плечевой сустав, мышцы плечевого сустава и плеча.

Продолжением подмышечной является плечевая артерия, она обеспечивает кровью мышцы и кожу плеча, локтевой сустав, опускаясь вниз, дает самую крупную ветвь – глубокую артерию плеча. В локтевой ямке плечевая артерия делится на лучевую и локтевую артерии, которые переходят в поверхностную и глубокую ладонные дуги. Плечевая артерия снабжает кровью мышцы и кожу плеча, локтевой сустав, кожу в области этого сустава.

Лучевая артерия расположена на передней поверхности предплечья, затем переходит на тыльную сторону кисти и ладонь, где участвует в образовании глубокой ладонной дуги. Ветви лучевой артерии отходят к локтевому суставу, мышцам предплечья и кисти.

Локтевая артерия проходит между мышцами предплечья и соединяется с ветвью лучевой артерии, формируя поверхностную ладонную дугу. За счет глубокой и поверхностной ладонных артериальных дуг происходит обеспечение кровью кисти.

Вопрос_3

Артерии нижней конечности

Брюшная часть аорты на уровне IV поясничного позвонка делится на правую и левую общие подвздошные артерии, которые на уровне крестцово-подвздошного сустава разветвляются на внутреннюю и наружную подвздошные артерии.

Внутренняя подвздошная артерия делится на переднюю и заднюю ветви, которые кровоснабжают органы малого таза. Наружная подвздошная артерия – основная артерия, которая несет кровь ко всей нижней конечности. В области таза от нее отходят нижняя надчревная артерия и глубокая артерия, огибающая подвздошную кость. Они кровоснабжают мышцы таза, живота, половые органы.

Бедренная артерия является продолжением наружной подвздошной артерии. Глубокая артерия бедра – самая крупная ветвь бедренной артерии, питающая кровью кожу, мышцы тазового пояса и бедра. Подколенная артерия проходит посередине подколенной ямки и является продолжением бедренной артерии. В верхнем крае камбаловидной мышцы подколенная артерия делится на заднюю и переднюю большеберцовые артерии.

Задняя большеберцовая артерия идет по задней поверхности голени, затем, обогнув медиальную лодыжку, переходит на подошву и разветвляется на подошвенные артерии. От задней большеберцовой артерии по ее ходу отделяются следующие ветви: малоберцовая артерия — обеспечивает кровью мышцы голени и лодыжку; медиальная подошвенная артерия – проходит по медиальному краю подошвенной поверхности стопы к коже и мышцам стопы; латеральная подошвенная артерия – с медиальной подошвенной артерией образует дугу, от которой отходят четыре подошвенные плюсневые артерии. Каждая из них затем переходит в общую подошвенную пальцевую артерию, кровоснабжающие пальцы стопы.

Передняя большеберцовая артерия проходит на переднюю поверхность голени и отдает многочисленные мышечные ветви, формирующие сосудистые сети.

Тыльная артерия стопы является продолжением передней большеберцовой артерии, образующую тыльную сеть стопы, а также дугообразная артерия, отдающая четыре плюсневые артерии. Каждая из них в свою очередь делится на две тыльные пальцевые артерии, кровоснабжающие тыльные поверхности II–V пальцев.

Тыльная артерия стопы заканчивается двумя ветвями: одной тыльной плюсневой артерией и глубокой подошвенной ветвью.

Вопрос_4

Система верхней поллой вены

Венозная кровь от всех органов и тканей собирается в вены большого

круга кровообращения. Венозная часть большого круга кровообращения состоит из трех систем:

- 1) системы вен сердца¹;
- 2) системы верхней полой вены;
- 3) системы нижней полой вены, в которую впадает самая крупная внутренностная вена человека – воротная вена.

Система верхней полой вены. Верхняя полая вена, образуется путем слияния правой и левой плечеголовных вен.

Каждую плечеголовную вену образуют левая и правая подключичные вены (они идут от верхних конечностей), а также вены головы и шеи.

Вены головы и шеи. Магистральные сосуды, формирующие плечеголовную вену, и собирающие венозную кровь от головы и шеи:

- внутренняя яремная,
- наружная яремная,
- позвоночная вена.

В образовании внутренней яремной вены участвуют следующие вены головы:

- лицевая вена;
- височная вена;
- сигмовидный синус.

В образовании сигмовидного синуса участвуют:

- затылочный синус;
- прямой синус;
- верхний сагиттальный синус;
- нижний сагиттальный синус.

Внутренняя яремная вена выходит из черепа через яремное отверстие, образуя здесь расширение – верхнюю луковицу внутренней яремной вены.

На шее во внутреннюю яремную вену впадают:

- глоточные вены,
- язычная,
- верхняя щитовидная вена.

Наружная яремная вена проходит вдоль нижней поверхности шеи снаружи от внутренней яремной вены. В образовании наружной яремной вены участвуют задняя ушная и затылочная вена.

Позвоночная вена уносят кровь от области шеи, областей спинного мозга и задней поверхности черепа. Она проходит через поперечные отверстия шейных позвонков и впадает в плечеголовную вену рядом с местом впадения внутренней яремной вены.

Вены верхней конечности. Магистральный сосуд, принимающий венозную кровь от верхней конечности, и формирующий плечеголовную вену, называется подключичной веной (соответственно, если левая и правая подключичные вены).

¹ - рассмотрен в лекции №13

Каждую подключичную вену формирует крупная подмышечная вена, которую составляют:

- плечевая вена,
- медиальная подкожная вена,
- латеральная подкожная вена.

В образовании плечевой вены участвуют:

- локтевая вена,
- лучевая вена.

В образовании локтевой, лучевой и подкожных вен участвуют пальцевые вены кисти рук.

Вопрос_5

Система нижней поллой вены

Система нижней поллой вены. В образовании нижней поллой вены участвуют сосуды собирающие кровь из нижних конечностей, стенок и внутренностей таза и живота. Внутренностные притоки нижней поллой вены:

- пристеночные: нижние диафрагмальные и поясничные вены;
- внутренностные: печеночные, почечные, надпочечниковая, яичниковая/яичковая вены;
- воротная вена.

Воротная вена печени собирает кровь от стенок всего пищеварительного канала, желчного пузыря, поджелудочной железы и селезенки. Воротную вену печени образуют следующие вены:

- желудочно-сальниковая,
- селезеночная вена,
- верхняя брыжеечная вена,
- нижняя брыжеечная вена.

Перечисленные вены сливаются и впадают в ворота печени. Войдя в ткань печени, воротная вена распадается на множество мелких ветвей вплоть до синусоидных капилляров долек печени, которые впадают в центральную вену в дольке. Из центральных вен образуются поддольковые вены, которые, укрупняясь, собираются в печеночную вену, впадающую в нижнюю полую вену.

В образовании нижней поллой вены участвуют правая и левая общие подвздошные вены. Они сливаются на уровне IV-V поясничных позвонков, место, где берет начало нижняя полая вена.

Общие подвздошные вены собирают венозную кровь от нижних конечностей, стенок и органов таза. Каждую общую подвздошную вену формируют внутренняя и наружная подвздошные вены.

Внутренняя подвздошная вена проходит на уровне нижней подвздошной артерии и забирает кровь из ягодичных мышц, медиальной стороны бедра, тазобедренной области и репродуктивных органов.

Наружная подвздошная вена получает кровь из нижней конечности. Главным магистральным сосудом, формирующим наружную подвздошную вену, является бедренная вена.

Бедренную вену формируют:

- подколенная вена ноги,
- большая подкожная вена ноги,
- малая подкожная вена ноги.

Подколенная вена ноги формируется в результате слияния передней большеберцовой и задней большеберцовой вен. Задняя большеберцовая вена получает кровь от малоберцовой вены. Обе большеберцовые вены принимают венозную кровь из глубокой венозной дуги.

Большая подкожная вена ноги принимает венозную кровь от медиальной подошвенной вены, а малая подкожная вена принимает кровь от тыльной венозной дуги, которую формируют плюсневые вены. Плюсневые вены образованы пальцевыми венами стопы.

Литература

1. Сапин, М. Р. Анатомия человека. В 2-х томах. Том 1 / М. Р. Сапин, Г. Л. Билич. - М.: Оникс 21 век, 2003. – 407 с.
2. Сапин, М. Р. Анатомия человека. В 2-х томах. Том 2 / М. Р. Сапин, Г. Л. Билич. - М.: Оникс 21 век, 2003. – 389 с.
3. Сапин, М. Р. Анатомия человека / М. Р. Сапин, Г. Л. Билич. - М.: Высшая школа, 1989. – 544 с.
4. Липченко, В. Я. Атлас нормальной анатомии человека / В. Я. Липченко, Р. П. Самусев. - М.: Медицина, 2005. - 319 с.
- Привес, М. Г. Анатомия человека / М. Г. Привес, Н. К. Лысенков, В.И. Бушкович. - СПб.: Издательство «ДИА», 1998. - 640 с.

ЛИМФАТИЧЕСКАЯ СИСТЕМА И ОРГАНЫ ИММУНОГЕНЕЗА

1. Лимфатическая система
2. Центральные органы иммунной системы
3. Периферические органы иммунной системы

Вопрос_1

Лимфатическая система

Лимфатическая система является системой дополнительного оттока (дренажа) тканевой жидкости в кровеносную систему. Она образована лимфатическими капиллярами, лимфатическими сосудами, стволами и протоками, а также лимфатическими узлами.

Тканевая жидкость (межклеточная) образуется в результате фильтрации крови из капилляров. В результате обратного поступления этой жидкости в систему лимфатических сосудов образуется лимфа (от греч. *lymph* – чистая вода).

Лимфа – бесцветная жидкость, по составу сходная с плазмой крови, заполняющая лимфатические сосуды

В образовании лимфы, кроме тканевой жидкости, участвуют жидкости серозных полостей (плевральной, околосердечной и брюшной полости) и синовиальных полостей. Отводится лимфа по системе лимфатических капилляров, сосудов и протоков. Лимфатические капилляры служат начальным звеном лимфатической системы, они слепо начинаются в тканях, представляют собой тонкие эндотелиальные трубки, не имеющие базальной мембраны. В отличие от капилляров они имеют большой диаметр (100-200 мкм), более проницаемы и поддерживаются специальными *филаментами*¹ из окружающей их соединительной ткани. Лимфатические капилляры образуют многочисленные анастомозы и формируют сложную сетевую структуру. Лимфатических капилляров особенно много в легких, почках, серозных, слизистых и синовиальных оболочках. В сутки у человека образуется 2-4 л лимфы.

Лимфатические капилляры сливаются в мелкие лимфатические сосуды, которые постепенно укрупняются. Они идут в тканях вместе с веной и сопутствующей артерией. Лимфатические сосуды, как и кровеносные, имеют трехслойное строение и, так же как и вены, снабжены клапанами. В местах расположения клапанов сосуды сужаются и поэтому напоминают бусы. Клапан образован двумя створками с прослойкой соединительной ткани

¹ - в биологии нитевидное белковое образование (англ. *filament* — нить)

между ними, он препятствует обратному току лимфы и сокращается 8-10 раз в минуту, проталкивая лимфу в следующий сегмент сосуда.

Лимфатические сосуды, по которым лимфа течет к региональным лимфатическим узлам, называются приносящие, выносящие лимфатические сосуды несут лимфу в направлении общего тока к венозному углу, образованному слиянием внутренней яремной и подключичной вены.

Собирая лимфу от крупных частей тела, лимфатические сосуды формируют лимфатические стволы (*truncus lymphaticus*) и лимфатические протоки (*ductus lymphaticus*). В теле человека рассматривают 9 крупных лимфатических протоков и стволов:

- грудной проток, левый яремный и левый подключичный стволы впадают в левый венозный угол;
- правый проток, правый яремный и правый подключичный стволы впадают в правый венозный угол;
- поясничный и кишечный стволы впадают в грудной проток.

Наиболее крупными лимфатическими сосудами являются грудной и правый лимфатические протоки. Грудной лимфатический проток формируется в брюшной полости, за брюшиной, на уровне XII грудного и II поясничного позвонка в результате слияния правого и левого поясничных лимфатических стволов. В основании протока образуется расширение, которое называется млечная цистерна Хилла (*cysterna chyli*). Грудной проток собирают лимфу от стенок таза и нижних конечностей, от стенок и органов левой половины грудной полости, от левой верхней конечности, левой половины шеи и головы. Правый лимфатический проток имеет длину 1,5 см, образуется вблизи правого венозного угла, куда и впадает. Проток собирает лимфу от стенок и органов правой половины шеи и головы.

На пути лимфатических сосудов лежат скопления лимфоидной ткани, называемые лимфатическими узлами.

Лимфатические узлы – это округлые скопления лимфоидной ткани, которые выполняют функцию биологического и механического фильтра

Как правило, лимфатические узлы (ЛУ) расположены группами вокруг кровеносных сосудов. Общее количество у человека лимфатических узлов примерно 460. Каждый ЛУ снаружи покрыт соединительнотканной капсулой. С капсулой узла срастаются стенки приносящих сосудов, а эндотелий узла переходит в эндотелий краевого расширения (синуса). Приносящие сосуды расположены на выпуклой стороне узла, после прохождения ткани узла количество выносящих сосудов уменьшается в 1,5-2 раза.

Соединительнотканная капсула ЛУ проникает внутрь узла, образуя ответвления – капсулярные трабекулы. Место выхода лимфатических сосудов называется ворота. В области ворот капсула утолщается и образует воротное (хиларное) утолщение, от которого в паренхиму узла отходят воротные трабекулы. Они соединяются с капсулярными трабекулами,

образуя внутреннюю сетевидную структуру ЛУ. Вокруг ЛУ располагается диффузная лимфоидная ткань.

Внутри ЛУ, между трабекулами, находится строма, состоящая из ретикулярных волокон и ретикулярных клеток. В петлях ретикулярной ткани находятся лимфоидные клетки. В паренхиме ЛУ выделяют корковое и мозговое вещество. Корковое вещество, более темное находится на периферии, светлое мозговое вещество расположено ближе к воротам ЛУ в его центральной части. Паренхима ЛУ пронизана сетью узких каналов, которые называются лимфатические синусы. По синусам лимфа течет в направлении от краевого синуса к воротному.

Паренхиму ЛУ составляет ретикулярная ткань. Ее волокна и клетки образуют сеть, в ячейках которой лежат лимфоциты, лимфобласты, макрофаги и т.д. В центральной зоне узелков коркового вещества располагаются центры размножения, где происходит размножение лимфоцитов. На границе между корковым и мозговым веществом расположена полоса лимфоидной ткани, которая называется тимусзависимой паракортикальной зоной. Она содержит Т-лимфоциты (Т-зона) и отличается наличием посткапиллярных венул, стенки которых высланы кубическим эпителием, через который мигрируют лимфоциты. В корковом веществе и в тяжах находятся В-лимфоциты (В-зона).

К лимфоидным органам кроме лимфатических узлов относятся миндалины, лимфатические фолликулы кишечника, селезенка и тимус. Перечисленные органы вместе с красным костным мозгом относят к органам кроветворения и иммунной системы. Органы кроветворения и иммунной системы тесно связаны общностью происхождения, строением и функциями, которые они выполняют.

Вопрос_2

Центральные органы иммунной системы

К центральным органам иммунной системы относятся красный костный мозг и тимус.

У взрослого человека костный мозг является главным органом кроветворения. Выделяют красный костный мозг, который находится в ячейках губчатого вещества эпифизов трубчатых костей, а также в плоских и коротких костях, и желтый костный мозг, заполняющий костно-мозговые полости диафизов трубчатых костей.

Костный мозг (*medulla ossea*) – это центральный орган кроветворения и иммунной системы, в котором из миелоидной ткани² образуются клетки-

² - (от греч. *myelos* – костный мозг и *eidosis* – вид), кроветворная ткань, образующая у позвоночных осн. кроветворный орган

предшественники, в результате деления и дифференцировки которых образуются форменные элементы крови.

Масса костного мозга у взрослого человека составляет 2,5-3 кг (около 4,5 % массы тела). Около половины приходится на красный костный мозг (ККМ), остальное количество на желтый костный мозг (ЖКМ). ККМ состоит из стромы, миелоидных и лимфоидных элементов на разных стадиях развития. В нем содержатся стволовые клетки предшественники всех видов клеток крови и лимфоцитов. Строму образуют ретикулярные клетки и волокна, которые организуются в форме петель. Костный мозг располагается в виде шнуров вокруг артериол, которые отделены друг от друга синусоидными капиллярами. В стенках этих капилляров образуются временные миграционные поры, через которые проходят созревшие клетки. Незрелые клетки попадают в кровь только при заболеваниях крови или мозга. В желтом костном мозге кровообразующие элементы отсутствуют, но при больших кровопотерях на месте ЖКМ может появиться ККМ.

Тимус (*thymus gland*), вилочковая или зобная железа является центральным органом иммуногенеза, в котором из стволовых клеток, пришедших из красного костного мозга с кровью, созревают и дифференцируются Т-лимфоциты, ответственные за реакции клеточного иммунитета.

У человека тимус формируется на 6-й неделе внутриутробной жизни, развиваясь, как и у других млекопитающих, из двух сегментов, которые объединяются, образуя единый орган, состоящий из двух долей. Наибольших размеров по отношению к массе тела тимус человека достигает к моменту рождения (около 15 г). Затем он продолжает расти, хотя уже гораздо медленнее, и в период полового созревания достигает максимального веса (примерно 35 г) и размеров (около 75 мм в длину). После этого начинается постепенное уменьшение железы, которое продолжается всю остальную жизнь.

Расположен тимус позади рукоятки грудины, он состоит из двух вытянутых в длину ассиметричных долей, которые срастаются друг с другом. Каждая доля имеет форму конуса, узкие вершины направлены вверх и выходят в области шеи в виде двузубой вилки.

Плотная соединительнотканная капсула покрывает обе доли, проникая внутрь и разделяя их на меньшие дольки (1-10 мм). Каждая долька состоит из внешней зоны (коры), которая делится на поверхностный и глубокий корковые слои, и центральной внутренней зоны – мозгового слоя. Основу железы составляют эпителиальные и ретикулярные клетки, которые образуют сложную сеть, в петлях которой лежат тимоциты (Т-лимфоциты). Клетки коркового вещества выделяют *тимозин*, стимулирующий деление лимфобластов – предшественников Т-лимфоцитов. Т-лимфоциты выходят в кровь, попадают в периферические лимфоидные органы, где окончательно

созревают. В мозговом веществе расположены пучки плоских клеток, т.н. тельца Гассалья, которые, вероятно, служат местом разрушения клеток.

Вопрос_3

Периферические органы иммунной системы

К периферическим органам иммунной системы относятся миндалины, лимфоидные бляшки тонкой кишки, одиночные и групповые лимфоидные узелки, селезенка, лимфатические узлы.

Миндалины расположены в области зева, корня языка и носоглотки, представляют собой скопления диффузной лимфоидной ткани и содержат небольшие плотные лимфоидные узелки – фолликулы, расположенные в собственной пластинке слизистой оболочки.

В толще слизистой и подслизистой оболочек пищеварительной и дыхательной систем имеются одиночные лимфоидные узелки. Они располагаются по всей длине указанных органов на разной глубине и разном расстоянии друг от друга. Групповые лимфоидные узелки есть в червеобразном отростке. Аппендикс содержит 450-550 лимфоидных узелков, они находятся в слизистой и подслизистой оболочках на всем протяжении этого органа, имеют размеры 0,2-1,2 мм и в середине содержат центры размножения.

Групповые лимфоидные узелки (пейеровы бляшки) располагаются в стенках подвздошной кишки, имеют вид плоских бляшек округлой формы, выступающих в просвет кишки. С возрастом количество одиночных лимфоидных узелков снижается. После 60 лет они исчезают из стенки аппендикса.

Селезенка (от лат. *splen*) располагается в брюшной полости, в левом подреберье, на уровне IX-XI ребер. Масса ее в среднем колеблется от 150 до 200 г. Она имеет форму уплощенной и удлинённой полусферы. На внутренней поверхности находятся ворота селезенки, через которые входят артерии и нервы, а выходят вены. Селезенка покрыта фиброзной капсулой, которая срастается с брюшиной. От капсулы внутрь отходят трабекулы, между которыми располагается паренхима – пульпа белая и красная. Белая пульпа – типичная лимфоидная ткань, из которой состоят периартериальные лимфоидные муфты и лимфоидные узелки. Лимфоидные узелки лежат вдалеке от сосудов и имеют центры размножения с молодыми делящимися клетками. Периартериальные лимфоидные муфты окружают артериальные сосуды пульпы. Они представляют собой ретикулярную ткань, заполненную лимфоцитами и макрофагами. Красная пульпа занимает 75-80 % массы селезенки. Она состоит из ретикулярной ткани, в петлях которой находятся лейкоциты, макрофаги, эритроциты. Эти клетки образуют селезеночные тяжи, между ними располагаются венозные синусы и капилляры с окружающими их макрофагально-лимфоидными муфтами (эллипсоидами).

Эти муфты состоят из плотно лежащих ретикулярных клеток и волокон, макрофагов и лимфоцитов.

Литература

1. Сапин, М. Р. Анатомия человека. В 2-х томах. Том 1 / М. Р. Сапин, Г. Л. Билич. - М.: Оникс 21 век, 2003. – 407 с.
 2. Сапин, М. Р. Анатомия человека. В 2-х томах. Том 2 / М. Р. Сапин, Г. Л. Билич. - М.: Оникс 21 век, 2003. – 389 с.
 3. Сапин, М. Р. Анатомия человека / М. Р. Сапин, Г. Л. Билич. - М.: Высшая школа, 1989. – 544 с.
 4. Липченко, В. Я. Атлас нормальной анатомии человека / В. Я. Липченко, Р. П. Самусев. - М.: Медицина, 2005. - 319 с.
- Привес, М. Г. Анатомия человека / М. Г. Привес, Н. К. Лысенков, В.И. Бушкович. - СПб.: Издательство «Диля», 1998. - 640 с.

ЭНДОКРИННЫЕ ЖЕЛЕЗЫ

1. Центральное звено эндокринной системы
2. Эндокринные железы, зависимые от передней доли гипофиза
3. Эндокринные железы, не зависимые от передней доли гипофиза

Вопрос_1

Центральное звено эндокринной системы

Органы, специально предназначенные для выработки биологически активных веществ, называются железами. Железы, выделяющие свои секреты в кровь или лимфу, относятся к железам внутренней секреции (эндокринным), на поверхность кожи или в одну из полостей тела к железам внешней секреции (экзокринным). Эндокринные железы участвуют в регуляции физиологических функций и гомеостаза. Их гормоны действуют на клетки и ткани других органов.

Началом изучения строения и функций желез внутренней секреции считается 1849 г. и работы немецкого физиолога А. Бертольда и английских физиологов У. Бейлисса и Э. Старлинга, которые предложили назвать биологически активные вещества гормонами. В настоящее время изучено около 30 гормонов, и все они имеют общие свойства:

- физиологический эффект вызывается минимальным количеством гормона;
- гормоны отличаются избирательностью действия, т.е. они действуют на орган-мишень для данного гормона;
- гормоны неустойчивы и быстро разрушаются.

На основе структурно-функциональных особенностей желез внутренней секреции выделяют центральное звено эндокринной системы, куда входят эпифиз-гипоталамус-гипофиз, и периферическое звено, представленное железами зависимыми и не зависимыми от передней доли гипофиза.

Зависят от передней доли гипофиза такие железы как:

- щитовидная железа,
- кора надпочечников,
- гонада.

Не зависят от передней доли гипофиза:

- околощитовидная железа,
- мозговая часть надпочечников,
- параганглии,
- эндокринная часть поджелудочной железы.

Эпифиз – это участок промежуточного мозга, расположенный между III мозговым желудочком и средним мозгом.

Эпифиз включает:

- треугольник поводка (задняя расширенная часть мозговой полоски),
- поводки и спайки,
- шишковидное тело.

Шишковидное тело лежит между верхними бугорками четверохолмия среднего мозга. Имеет овоидную форму длиной 8-15 мм (у взрослых), толщиной 4-6 мм и массой 0,2-0,4 грамма. Снаружи шишковидная железа покрыта капсулой, образованной соединительной тканью мягкой оболочки головного мозга, от которой внутрь отходят трабекул несущие кровеносные и сосуды и нервы. Они делят паренхиму железы на дольки. Клеточными элементами паренхимы являются железистые клетки пинеллоциты и глиальные клетки, выполняющие опорную функцию.

Гипоталамус (подбугорье) – это вентральная область промежуточного мозга, которая является высшим центром вегетативной нервной системы, регулирует висцеральные функции организма и объединяет эндокринные и нервные механизмы регуляции.

Гипоталамус образуют нервные клетки, которые объединяются в 30 пар ядер. Одна часть ядер гипоталамуса представляет собой скопление только нейросекреторных клеток, другая часть образована сочетанием нейросекреторных клеток и обычных нейронов. Гипоталамус спереди граничит со зрительным перекрестом, а сзади с сосцевидными телами. Нижней границей гипоталамуса служит дно III мозгового желудочка и серый бугор. Серый бугор в разрезе представляет собой воронку, стенки которой содержат ядра. Позади него расположены два сосцевидных тела. Серый бугор и сосцевидные тела образованы серым веществом, к белому веществу гипоталамуса относится зрительный перекрест.

По схеме Кларка, у всех млекопитающих и человека выделяют четыре части гипоталамуса:

- преоптическую,
- супраоптическую,
- бугорную
- мамиллярную (сосцевидные тела).

Передняя гипоталамическая область включает:

- парные супраоптические ядра (расположены над зрительным перекрестом);
- паравентрикулярные ядра;
- переднее гипоталамическое ядро;

Супраоптические и паравентрикулярные ядра образованы крупными нейросекреторными клетками с длинными аксонами, которые проходят через ножку гипофиза в заднюю долю, где заканчиваются на кровеносных капиллярах утолщенными терминалями (тельцами Херринга). В супраоптическом ядре вырабатывается гормон – вазопрессин, а паравентрикулярном ядре гормон – окситоцин.

Промежуточная область, расположенная между передней и задней включает в себя:

- дугообразное (аркуатное) ядро;
- серобугорные ядра;
- перивентрикулярное ядро;
- перифорникальное ядро;
- вентромедиальное ядро;
- дорсомедиальное ядро.

Латеральная область включает предоптическое ядро.

Задняя гипоталамическая область включает латеральное и медиальное ядра сосцевидного тела.

Важной анатомо-физиологической особенностью гипоталамуса является высокая проницаемость его кровеносных сосудов для различных веществ, в том числе для крупных полипептидов. Это обуславливает большую чувствительность гипоталамуса к сдвигам во внутренней среде организма и способностью реагировать на колебания концентрации гуморальных факторов.

Главные афферентные пути в гипоталамус идут от лимбической системы, коры больших полушарий, базальных ганглиев и ретикулярной формации ствола мозга.

Основные эфферентные пути гипоталамуса идут:

- в ствол мозга (его ретикулярную формацию),
- моторные и вегетативные центры спинного мозга,
- от сосцевидных тел – к передним вентральным ядрам таламуса,
- от супраоптического и паравентрикулярного ядра – к нейрогипофизу,
- от вентромедиального и аркуатного ядра – к аденогипофизу.

Особенностью гипоталамуса является то, что его ядра могут возбуждаться двумя способами.

Первый способ – это нервный путь, обусловленный поступлением к ядрам гипоталамуса влияний от таламуса и других отделов мозга.

Второй способ – это возбуждение ядер гипоталамуса гуморальными влияниями, связанными с избирательной чувствительностью клеток гипоталамуса к физико-химическим воздействиям и к изменениям химического состава крови.

Ядра гипоталамуса регулируют функции вегетативной нервной системы:

- латеральная и дорсальная группы ядер повышают тонус симпатической нервной системы;
- ядра средней группы (серый бугор) понижают тонус симпатической нервной системы;
- передняя группа ядер гипоталамуса повышает тонус парасимпатической нервной системы;
- вентромедиальное ядро гипоталамуса составляет центр насыщения;
- латеральное ядро является центром голода;
- паравентрикулярное ядро входит в состав центра жажды;
- в переднем гипоталамусе находится центр теплоотдачи.

Гипофиз – является нижним придатком промежуточного мозга, расположенным в гипофизарной ямке турецкого седла клиновидной кости. Воронка соединяет гипофиз с гипоталамусом. Снаружи гипофиз покрыт соединительнотканной капсулой. Масса гипофиза у мужчин около 0,5-0,6 г, у женщин 0,6-0,7 г.

Гипофиз делится на две доли. Крупная передняя доля (аденогипофиз) состоит из дистальной, бугорной и промежуточной частей. Меньшая задняя доля (нейрогипофиз) включает нервную часть и воронку.

Кровоснабжение гипофиза обеспечивают нижние и верхние гипофизарные артерии.

Верхние гипофизарные артерии образуют первичную гемокapиллярную сеть, направленную к серому бугру и воронке гипофиза. Здесь заканчиваются разветвления аксонов нейросекреторных клеток гипоталамуса и образуются синапсы, а нейросекрет выделяется в кровь. Из длинных и коротких петель этой сети формируются воротные венулы, которые идут по бугорковой части к передней доле гипофиза, где переходят в широкие синусоидные капилляры, образующие вторичную гемокapиллярную сеть, оплетающую группы секреторных клеток. Капилляры вторичной сети, сливаясь, образуют выносящие вены, по которым кровь (с гормонами передней доли) выносится из гипофиза.

Задняя доля гипофиза кровоснабжается преимущественно за счет нижних гипофизарных артерий.

Передняя доля гипофиза образована эпителиальными перекладинами, между которыми располагаются синусоидные капилляры. Эпителиальные перекладки образуют: крупные хромофильные и мелкие хромофобные аденоциты.

Узкая промежуточная часть образована многослойным эпителием, среди клеток которого находятся пузырьки (псевдофолликулы).

Задняя доля образована питуицитами, мелкими многоотростчатыми клетками и нервными волокнами, аксонами клеток супраоптического и паравентрикулярного ядер гипоталамуса, разветвления которых оканчиваются на капиллярах задней доли.

В передней доле гипофиза вырабатываются следующие гормоны:

- соматотропин (соматотропный гормон, или гормон роста),
- адено-кортикотропный гормон,
- тиреотропин (тиреотропный гормон),
- гонадотропные гормоны (фолликулотропин, лютеотропин),
- лактогенный гормон (пролактин),
- меланоцитостимулирующий гормон (меланоцитотропин).

В промежуточной части передней доли гипофиза вырабатываются липотропные факторы гипофиза, оказывающие влияние на мобилизацию и утилизацию жиров в организме.

Задняя доля гипофиза гормонов не вырабатывает.

Вопрос_2**Эндокринные железы, зависимые от передней доли гипофиза**

Щитовидная железа расположена на шее впереди гортани. В ней различают две доли и перешеек. Щитовидная железа охватывает гортань спереди и с боков. Задняя вогнутая поверхность железы охватывает спереди и с боков нижние отделы гортани и верхнюю часть трахеи. Масса железы взрослого человека составляет 20-30 г.

Снаружи железа покрыта соединительнотканной оболочкой – фиброзной капсулой, которая прочно сращена с гортанью. От капсулы внутрь железы отходят слабо выраженные перегородки – трабекулы. Паренхима железы состоит из пузырьков – фолликулов, являющихся структурными и функциональными единицами.

Стенка фолликула образована одним слоем кубических эпителиальных клеток тироцитов, лежащих на базальной мембране. Каждый фолликул оплетается густой сетью кровеносных и лимфатических капилляров, в полости фолликула содержится густой вязкий коллоид щитовидной железы. Коллоид содержит гормоны щитовидной железы, белки и йодсодержащие аминокислоты.

Щитовидная железа продуцирует гормоны, богатые йодом, – тетраiodтиронин (тироксин) и трийодтиронин. В стенках фолликулов между тироцитами и базальной мембраной, а также между фолликулами имеются крупные светлые парафолликулярные клетки, продуцирующие гормон тиреокальцитонин, который участвует в регуляции обмена кальция и фосфора.

Надпочечники – парный орган массой 12-13 г, расположенный в забрюшинном пространстве над верхними концами почек. Каждый надпочечник имеет форму уплощенного спереди назад конуса, в котором различают три поверхности:

- переднюю,
- заднюю,
- почечную.

Располагаются надпочечники на уровне XI-XII грудных позвонков, правый несколько ниже, чем левый.

Медиальный край граничит с нижней полой веной, а верхний край с диафрагмой. Длина надпочечника составляет 40-60 мм, ширина 20-30 мм, толщина 2-8 мм. Правый надпочечник несколько меньше чем левый.

На передней поверхности надпочечника видна борозда – ворота, через которые из него выходит центральная вена.

Снаружи орган покрыт фиброзной капсулой, отдающей вглубь железы соединительнотканые трабекулы. Наружный отдел паренхимы органа составляет корковое вещество, в котором выделяют три зоны:

- клубочковая зона (ближе к фиброзной капсуле),
- пучковая зона (наиболее широкая),

- сетчатая зона (на границе с мозговым веществом).

Гормоны коркового вещества надпочечников называются кортикостероиды (от слова cortex – кора). Среди них выделяют три группы:

- минералокортикоиды (альдостерон),
- глюкокортикоиды (кортизол /н),
- половые гормоны (андрогены, эстроген и прогестерон).

В центре надпочечника располагается мозговое вещество, образованное крупными хроматоффинными клетками, вырабатывающими катехоламины (адреналин, норадреналин).

Половые железы / гонады включают экзокринную и эндокринную часть. Эндокринная часть яичка вырабатывает андрогены, яичника эстрогены и прогестерон.

Эндокринную часть в яичке выполняет интерстициальная ткань семенных канальцев, которую образуют интерстициальные эндокринациты яичка – клетки Лейдига. Эти клетки расположены в рыхлой соединительной ткани между извитыми семенными канальцами, кровеносными и лимфатическими капиллярами. К андрогенам яичка относится тестостерон, регулирующий течение сперматогенеза, а также развитие и функцию вторичных половых органов. Кроме того, в клетках Лейдига вырабатывается в небольшом количестве окситоцин, который контролирует сокращение мышечных клеток извитых семенных канальцев.

Эндокринную часть яичника выполняет зернистый слой созревающих фолликулов и клетки интерстиция яичника. Здесь вырабатываются такие гормоны как эстроген, гонадотропин и прогестерон. Эстроген стимулирует, а прогестерон угнетает рост и развитие половых клеток.

Вопрос_3

Эндокринные железы, независимые от передней доли гипофиза

Пара/околощитовидные железы – это овальные тельца, расположенные на задней поверхности долей щитовидной железы массой 0,1-0,4 г. Число этих телец непостоянно от 2 до 8.

Сверху каждая железа покрыта тонкой фиброзной соединительнотканной капсулой, от которой внутрь отходят прослойки. Паренхиму железы образуют тяжи и скопления эпителиальных клеток - паратироцитов, среди которых выделяют главные и оксифильные клетки. Главные паратироциты образуют основную часть паренхимы органа, имеют темный или светлый цвет.

Темные паратироциты – это активно функционирующие клетки, выделяющие гормон паратирин, светлые клетки – неактивные, содержат больше гликогена, липидных капель и секреторных гранул.

Клетки пара/околощитовидные железы продуцируют паратгормон, регулирующий уровень кальция и фосфора в крови и влияющий на

возбудимость нервной и мышечной системы. Гормон действует на костную ткань, вызывая усиление функции остеокластов.

Параганглии – представляют собой хромоаффинные тельца, связанные с узлами вегетативной нервной системы. Параганглии рассеяны в различных областях тела, они представляют хромоаффинную ткань симпатических и парасимпатических узлов. Наиболее постоянными параганглиями у взрослого человека являются:

- сонный параганглий (глобус);
- надсердечный параганглий;
- пояснично-аортальный параганглий;
- аортальные параганглии (глобусы).

Сонный глобус – это парное веретенообразное образование, окруженное соединительнотканной капсулой, длиной 5-8 мм, которое находится у места деления сонной артерии на внутреннюю и наружную ветви.

Надсердечный параганглий – это парное непостоянное образование, расположенное между легочным стволом и аортой в области ее дуги, и ниже места выхода левой венечной артерии. Надсердечный параганглий связан с поверхностными нервными сплетениями сердца.

Поясно-аортальный параганглий – это парное (правое и левое) хромоаффинное тельце, расположенное на боковой поверхности брюшной аорты в виде тяжа длиной от 8 до 20 мм. Оба параганглия связаны с ветвями поясничных узлов симпатического ствола.

Аортальный параганглий – это скопление хромоаффинной ткани, расположенной по ходу брюшной аорты, с возрастом редуцируется.

Эндокринная часть поджелудочной железы образована группами панкреатических островков (островки Лангерганса), которые сформированы клеточными скоплениями, богатыми капиллярами. Общее количество островков колеблется в пределах 1-2 млн., а диаметр каждого – 100-300 мкм.

Островки образуют:

- бета-клетки (60-80%), секретирующие инсулин,
- альфа-клетки (10-30%) вырабатывают глюкагон,
- дельта-клетки (около 10%), вырабатывающие соматостатин,
- периферические PP-клетки.

Соматостатин угнетает выработку гипофизом гормона роста, а также выделение инсулина и глюкагона.

PP-клетки синтезируют полипептид, который стимулирует выделение желудочного и панкреатического соков экзокринной частью железы.

Инсулин усиливает переход глюкозы из крови в клетки печени, скелетных мышц, миокарда, гладкой мускулатуры и способствует синтезу в них гликогена. Под его действием глюкоза поступает в жировые клетки, где из нее синтезируются жиры.

Глюкагон – антагонист инсулина. Он расщепляет гликоген в печени и повышает содержание сахара в крови, усиливает расщепление жира в жировой ткани.

Литература

1. Сапин, М. Р. Анатомия человека. В 2-х томах. Том 1 / М. Р. Сапин, Г. Л. Билич. - М.: Оникс 21 век, 2003. – 407 с.
2. Сапин, М. Р. Анатомия человека. В 2-х томах. Том 2 / М. Р. Сапин, Г. Л. Билич. - М.: Оникс 21 век, 2003. – 389 с.
3. Сапин, М. Р. Анатомия человека / М. Р. Сапин, Г. Л. Билич. - М.: Высшая школа, 1989. – 544 с.
4. Липченко, В. Я. Атлас нормальной анатомии человека / В. Я. Липченко, Р. П. Самусев. - М.: Медицина, 2005. - 319 с.
5. Привес, М. Г. Анатомия человека / М. Г. Привес, Н. К. Лысенков, В.И. Бушкович. - СПб.: Издательство «Диля», 1998. - 640 с.

РЕПОЗИТОРИЙ ГГУ ИМЕНИ Ф. СКОРИНЫ

ЦЕНТРАЛЬНАЯ НЕРВНАЯ СИСТЕМА

- 1 Строение спинного мозга
- 2 Строение ствола головного мозга
- 3 Строение конечного мозга
- 4 Оболочки и полости спинного и головного мозга

Вопрос_1

Строение спинного мозга

Спинной мозг (*medulla spinalis*) представляет собой длинный, цилиндрической формы, уплощенный спереди назад тяж, располагается в позвоночном канале. Вверху переходит в продолговатый мозг, внизу оканчивается заостренным конусом на уровне II поясничного позвонка. Ниже этого уровня верхушка мозгового конуса спинного мозга продолжается в тонкую концевую (терминальную) нить.

Длина спинного мозга у взрослого человека в среднем 43 см (у мужчин – 45 см, у женщин – 41-42 см), масса – около 34-38 г, что составляет примерно 2 % от массы головного мозга.

В шейном и пояснично-крестцовом отделах спинного мозга обнаруживаются два заметных утолщения – шейное утолщение и пояснично-крестцовое утолщение. Образование утолщений объясняется тем, что из шейного и пояснично-крестцового отделов спинного мозга осуществляется иннервация верхних и нижних конечностей. В этих отделах в спинном мозге имеется больше, чем в других отделах, количество нервных клеток и волокон. В нижних отделах спинной мозг постепенно суживается и образует мозговой конус.

На передней поверхности спинного мозга видна передняя срединная щель, которая глубоко вдается в ткань спинного мозга. На задней поверхности задняя срединная борозда. Они являются границами, разделяющими спинной мозг на две симметричные половины.

На передней поверхности спинного мозга, с каждой стороны от передней щели, проходит передняя латеральная борозда. Она является местом выхода из спинного мозга передних (двигательных) корешков спинномозговых нервов и границей на поверхности спинного мозга между передним и боковым канатиками. На задней поверхности каждой половины спинного мозга имеется задняя латеральная борозда – место проникновения в спинной мозг задних чувствительных корешков спинномозговых нервов. Эта борозда служит границей между боковым и задним канатиками.

Передний корешок состоит из отростков двигательных (моторных) нервных клеток, расположенных в переднем роге серого вещества спинного мозга. Задний корешок чувствительный, представлен совокупностью проникающих в спинной мозг центральных отростков псевдоуниполярных

клеток, тела которых образуют спинномозговой узел (*ganglion spinale*), лежащий в позвоночном канале у места соединения заднего корешка с передним. На всем протяжении спинного мозга с каждой его стороны отходит 31 - 33 пары корешков. Передний и задний корешки у внутреннего края межпозвоночного отверстия сближаются, сливаются друг с другом и образуют спинномозговой нерв (*nervus spinalis*).

Спинальный мозг состоит из нервных клеток и волокон серого вещества, имеющего на поперечном срезе вид буквы Н или бабочки с расправленными крыльями. На периферии от серого вещества находится белое вещество образованное только нервными волокнами. В сером веществе спинного мозга имеется центральный канал. Он является остатком полости нервной трубки и содержит спинномозговую, или цереброспинальную, жидкость. Верхний конец канала сообщается с IV желудочком головного мозга, а нижний, несколько расширяясь, образует слепо заканчивающийся небольших размеров концевой желудочек. Стенки центрального канала спинного мозга выстланы эпендимой, вокруг которой находится центральное студенистое (серое) вещество. Эпендима представляет собой плотный слой клеток нейроглии, выполняющих разграничительную и опорную функции. На поверхности, обращенной в полость центрального канала, имеются многочисленные реснички, которые могут способствовать току спинномозговой жидкости в канале. Внутри мозговой ткани от эпендимоцитов отходят тонкие длинные разветвляющиеся отростки, выполняющие опорную функцию.

Серое вещество (*substantia grisea*) на протяжении спинного мозга справа и слева от центрального канала образует симметричные серые столбы. В каждом столбе серого вещества различают переднюю его часть – передний столб, и заднюю часть – задний столб. На уровне нижнего шейного, всех грудных и двух верхних поясничных сегментов спинного мозга серое вещество с каждой стороны образует боковое выпячивание – боковой столб. В других отделах спинного мозга (выше VIII шейного и ниже II поясничного сегментов) боковые столбы отсутствуют.

На поперечном срезе спинного мозга столбы серого вещества с каждой стороны имеют вид рогов. Выделяют более широкий передний рог, и узкий задний рог, соответствующий переднему и заднему столбам. Боковой рог соответствует боковому промежуточному (вегетативному) столбу серого вещества спинного мозга.

В передних рогах расположены крупные нервные корешковые клетки — двигательные (эфферентные) нейроны. Задние рога спинного мозга представлены преимущественно мелкими клетками. Серое вещество задних рогов спинного мозга неоднородно. Кпереди выделяется студенистое вещество (*substantia gelatinosa*), состоящее из мелких нервных клеток. Отростки нервных клеток студенистого вещества осуществляют связь с соседними сегментами и представлены главным образом глиальными клетками. Клетки всех ядер задних рогов серого вещества — это вставочные

нейроны. Нейриты, отходящие от нервных клеток задних рогов, направляются в белом веществе спинного мозга к головному мозгу.

Промежуточная зона серого вещества спинного мозга расположена между передним и задним рогами. Здесь на протяжении от VIII шейного до II поясничного сегмента имеется выступ серого вещества – боковой рог. В медиальной части основания бокового рога находится грудное ядро (*nucleus thoracicus*), состоящее из крупных нервных клеток. Это ядро тянется вдоль всего заднего столба серого вещества в виде клеточного тяжа (ядро Кларка).

В боковых рогах находятся центры симпатической части вегетативной нервной системы в виде нескольких групп мелких нервных клеток, объединенных в латеральное промежуточное (серое) вещество и центральное промежуточное (серое) вещество, отростки клеток которого участвуют в образовании спинно-мозжечкового пути. На уровне шейных сегментов спинного мозга между передним и задним рогами, а на уровне верхних - грудных сегментов – между боковыми и задним рогами в белом веществе расположена ретикулярная формация.

Совокупность отростков нервных клеток серого вещества формирует в канатиках спинного мозга три системы пучков (или проводящих путей) спинного мозга:

- 1) короткие пучки ассоциативных волокон, связывающие сегменты спинного мозга, расположенные на различных уровнях;
- 2) восходящие (афферентные, чувствительные) пучки, направляющиеся к центрам большого мозга и мозжечка;
- 3) нисходящие (эфферентные, двигательные) пучки, идущие от головного мозга к клеткам передних рогов спинного мозга.

В белом веществе передних канатиков находятся преимущественно нисходящие проводящие пути, в боковых канатиках – и восходящие, и нисходящие проводящие пути, в задних канатиках располагаются восходящие проводящие пути.

Передний канатик

1. Передний корково-спинномозговой (пирамидный) путь двигательный, содержит отростки гигантских пирамидных клеток. Проводящий путь передает импульсы двигательных реакций от коры полушарий большого мозга к передним рогам спинного мозга.

2. Ретикулярно-спинномозговой путь проводит импульсы от ретикулярной формации головного мозга к двигательным ядрам передних рогов спинного мозга. Он располагается в центральной части переднего канатика.

3. Передний спинно-таламический путь находится несколько впереди от ретикулярно-спинномозгового пути. Проводит импульсы тактильной чувствительности (осязание и давление).

4. Покрышечно-спинномозговой путь связывает подкорковые центры зрения (верхние холмики крыши среднего мозга) и слуха (нижние холмики) с двигательными ядрами передних рогов спинного мозга. Наличие такого

тракта позволяет осуществлять рефлекторные защитные движения при зрительных и слуховых раздражениях.

5. Преддверно-спинномозговой путь расположен на границе переднего канатика с боковым. Волокна этого пути идут от вестибулярных ядер VIII пары черепных нервов, расположенных в продолговатом мозге, к двигательным клеткам передних рогов спинного мозга.

Боковой канатик спинного мозга содержит следующие проводящие пути.

Восходящие пути.

1. Задний спинно-мозжечковый путь (пучок Флексига) проводит импульсы проприоцептивной чувствительности.

2. Передний спинно-мозжечковый путь (пучок Говерса), также несущий проприоцептивные импульсы в мозжечок.

3. Латеральный спинно-таламический путь проходит в передних отделах бокового канатика и проводит импульсы болевой и температурной чувствительности.

Нисходящие пути.

К нисходящим системам волокон бокового канатика относятся латеральный корково-спинномозговой (пирамидный) и красное ядро-спинномозговой (экстрапирамидный) проводящие пути.

4. Латеральный корково-спинномозговой (пирамидный) путь проводит двигательные импульсы от коры большого мозга к передним рогам спинного мозга.

5. Красно ядро-спинномозговой путь является проводником импульсов автоматического (подсознательного) управления движениями и тонусом скелетных мышц и идет к передним рогам спинного мозга.

Задний канатик на уровне шейных и верхних грудных сегментов спинного мозга задней промежуточной бороздой делится на два пучка. Медиальный непосредственно прилежит к задней продольной борозде — это тонкий пучок (пучок Голля). Латеральный него располагается клиновидный пучок (пучок Бурдаха), примыкающий с медиальной стороны к заднему рогу.

Тонкий пучок состоит из более длинных проводников, идущих от нижних отделов туловища и нижних конечностей к продолговатому мозгу. Тонкий и клиновидный пучки — это пучки проприоцептивной чувствительности (суставно-мышечное чувство), которые несут в кору полушарий большого мозга информацию о положении тела и его частей в пространстве.

Нервный сегмент — это поперечный отрезок спинного мозга и связанных с ним правого и левого спинномозговых нервов.

Другими словами это участок спинного мозга, соответствующий двум парам спинномозговых корешков (два передних и два задних). В спинном мозге выделяют 31–33 сегмента:

- 8 шейных,
- 12 грудных,

- 5 поясничных,
- 5 крестцовых,
- 1-3 копчиковых сегмента.

Каждому сегменту спинного мозга соответствует определенный участок тела, получающий иннервацию от данного сегмента. Обозначают сегменты начальными буквами, указывающими на область (часть) спинного мозга, и цифрами, соответствующими порядковому номеру сегмента:

- шейные сегменты (*segmenta cervicalia*) – CI – CVIII
- грудные сегменты (*segmenta thoracica*) – ThI—ThXII,;
- поясничные сегменты (*segmenta lumbalia*) – LI—LV;
- крестцовые сегменты (*segmenta sacralia*) – SI—SV;
- копчиковые сегменты (*segmenta coccygeal*) – CoI,—CoIII,

Протяженность спинного мозга значительно меньше длины позвоночного столба, поэтому порядковый номер какого-либо сегмента спинного мозга не соответствуют порядковому номеру позвонка. Каждый спинномозговой нерв начинается двумя корешками, из которых один выходит из области передней борозды (двигательный корешок), а другой – из задней борозды (чувствительный корешок). Пучки корешков, выходя их мозга, направляются к межпозвоночным отверстиям. Здесь задний корешок образует вздутие – спинномозговой ганглий, а затем соединяется с передним корешком в один смешанный нерв.

Смешанный нерв делится на 4 ветви:

- спинную
- брюшную
- соединительную
- оболочечную

Спинная ветвь направляется к спинной стороне тела и иннервирует глубокие мышцы спины и соответствующие участки кожи.

Брюшная ветвь (более толстая) расположена спереди, она иннервирует мышцы и кожу брюшной и боковых поверхностей тела, а также конечности.

Соединительнотканная ветвь связывает спинной мозг с симпатическими узлами (ганглиями) от VIII шейного до II поясничного нерва.

Тонкая оболочечная ветвь возвращается к мозгу через межпозвоночное отверстие и иннервирует оболочки спинного мозга и стенку позвоночного канала.

Подходя к иннервируемым органам, эти ветви разветвляются и заканчиваются терминальными волокнами в воспринимающих – рецепторных, или рабочих – эффекторных органах. Таким образом, каждый спинномозговой нерв является смешанным, поскольку в его состав входит и чувствительное и двигательное волокно.

Вопрос_2

Строение ствола головного мозга

Головной мозг, *encephalon*, расположен в полости мозгового черепа. К моменту рождения его объем около 400 см^3 , в 2-3 года – около 1100 см^3 , затем интенсивность роста резко снижается и за время от 2 до 25 лет объем мозга увеличивается всего лишь на $250\text{-}300 \text{ см}^3$. В ходе эмбрионального развития первыми получают развитие структуры ствола мозга, куда входят: продолговатый мозг, мост заднего мозга и средний мозг – производные заднего и среднего мозговых пузырей. Развитие переднего мозгового пузыря ведет к формированию промежуточного мозга и конченого мозга, куда входят большие полушария и базальные ядра (ганглии).

Продолговатый мозг представляет собой несколько расширенное продолжение спинного мозга длиной 25 мм. Хорошо видны его передняя срединная щель и расположенные около нее крутые валики — пирамиды. В нижних отделах продолговатого мозга виден частичный перекрест пирамид. В стороне от пирамид находится передняя латеральная борозда. Из нее выходят корешки подъязычного нерва (XII пара). К борозде примыкает овальное возвышение — олива, в толще которой находится одноименное ядро. За ней находится позаоливная борозда, из которой выходят волокна языкоглоточного (IX пара), блуждающего (X пара) и добавочного (XI пара) нервов.

Серое вещество. С дорсальной стороны у срединной борозды лежит ядро подъязычного нерва. Латеральнее видны тонкое и клиновидное ядра. В них лежат клетки вторых нейронов проприочувствительного пути. Еще латеральнее расположены вестибулярные ядра. Они связаны с работой органа равновесия. Верхнее и нижнее ядра являются чувствительными, а латеральное и медиальное — двигательными. В них заканчиваются тонкий и клиновидный пучки. В сторону направлена нижняя ножка мозжечка. Часть задней поверхности продолговатого мозга участвует в образовании ромбовидной ямки.

На поперечном разрезе продолговатого мозга находится 4 ядра языкоглоточного и блуждающего нервов. В вентролатеральных отделах расположено главное оливное ядро, относящееся к экстрапирамидной системе и участвующее в регуляции соразмерности сокращения мышц. Над этим ядром лежит ядро добавочного нерва (XI пара). Все среднее пространство занято ядрами ретикулярной формации.

Белое вещество. На вентральной стороне в пирамидах проходят корково-спинномозговые или пирамидные волокна. Часть из них здесь подвергается перекресту и направляется в латеральный канатик спинного мозга. Над пирамидами между оливами располагается медиальная петля. Она содержит волокна от тонкого и клиновидного ядер и волокна обоих спиноталамических пучков, т. е. является комплексом проводников общей

чувствительности. Латеральное по отношению к волокнам медиальной петли проходят передний спинномозжечковый путь, покрышечно-спинномозговой и краснаядерно-спинномозговой пути. Выше медиальной петли расположена нижняя ножка мозжечка, в которой проходит задний спинномозжечковый путь.

Задний мозг, можно разделить на две части – вентральную (нижнюю) и дорсальную (верхнюю). Вентральная часть заднего мозга, является мост, а дорсальной — мозжечок.

Мост, внешне похож на валик, идущий поперек мозгового ствола. Внутри серое вещество представлено передними и задними улитковыми ядрами, которые вместе с верхним оливным ядром, участвуют в проведении слуховых импульсов.

Серое вещество. К серому веществу моста относятся три чувствительных ядра тройничного нерв (V), ниже которых расположено ядро отводящего нерва (VI пара) и ядра лицевого нерва (VII пара). Здесь же находятся некоторые ядра ретикулярной формации.

Белое вещество. В основном оно представлено поперечными волокнами, идущими от собственных ядер моста латерально к коре мозжечка. От верхних оливных ядер краниально направляется латеральная (слуховая) петля, *lemniscus lateralis*¹. Кроме того, через мост проходят транзитные проводники: медиальная петля, над которой проходят три пути: вентрального спинномозжечкового, покрышечно-спинномозгового и краснаядерно-спинномозгового.

Мозжечок, *cerebellum*, состоит из полушарий и объединяющей их средней части – червя.

Серое вещество мозжечка представлено корой следующими ядрами – зубчатое ядро, медиальное которого последовательно расположены: пробковидное ядро, шаровидное ядро и ядро шатра.

Белое вещество. Основная масса белого вещества участвует в образовании трех пар ножек. Нижние ножки соединяют мозжечок с продолговатым мозгом. Средние ножки состоят из волокон, соединяющих собственные ядра моста с корой мозжечка. Верхние ножки имеют афферентные (входящие) волокна – вентральный спинномозжечковый путь и эфферентные (выходящие) – от зубчатого ядра к красному ядру среднего мозга и ядрам таламуса промежуточного мозга. Внутренние волокна мозжечка соединяют части его коры.

¹ латеральная петля (слуховая петля) совокупность волокон вторых нейронов слухового пути, которые, начинаясь в ядрах улитковой части преддверно-улиткового нерва, составляют [трапецевидное тело](#) моста и мозговые полоски (IV желудочка) и, поднимаясь вверх по противоположной стороне моста, заканчиваются в ядрах нижних холмиков крыши среднего мозга и медиальных колленчатых тел промежуточного мозга.

Средний мозг располагается на вентральной поверхности мозга от переднего края моста до зрительных трактов, а на дорсальной поверхности – от места выхода блоковых нервов (снизу) до задних краев таламусов (сверху). Полостью его является водопровод мозга. Его длина около 1,5 см, диаметр 2 мм, он соединяет III и IV желудочки. Дорсально от водопровода мозга находится крыша среднего мозга, а вентрально – ножки мозга.

Крыша среднего мозга, или пластинка четверохолмия, на своей дорсальной поверхности несет 4 холмика: парные верхние, и нижние разделенные крестообразной бороздой. Латерально каждый холмик продолжается в тяж, называемый ручкой холмика. Ручки верхних холмиков соединяют их с латеральными коленчатыми телами, а ручки нижних холмиков — с медиальными коленчатыми телами метаталамуса. Расположенное в верхних холмиках и латеральных коленчатых телах серое вещество участвует в реализации зрительных функций, а серое вещество нижних холмиков и медиальных коленчатых тел является подкорковым центром слуха.

Вентральная часть среднего мозга — ножки мозга, внешне похожи на вертикальные столбы, на которые как бы опирается весь головной мозг. С медиальной стороны на ножках видна борозда, в которой проходит глазодвигательный нерв.

В крыше среднего мозга серое вещество находится в ядрах верхних и нижних холмиков. Нижние холмики соединяются с верхними, а от последних начинается покрывшечно-спинномозговой (тектоспинальный) путь.

Ножки мозга мощным слоем черного вещества, *substantia nigra*, подразделяются на покрывку среднего мозга, (*tegmentum*) и основание. В покрывке серое вещество образует крупное ядро которое называется красное ядро (*nucleus ruber*). Оно расположено непосредственно над черным веществом и относится к экстрапирамидной системе. От этого ядра начинается красноеядро-спинномозговой (руброспинальный) путь, проводящий импульсы рефлекторных движений.

Белое вещество покрывки представлено мощной медиальной петлей, *lemniscus medialis*², которая располагается над черным веществом. Дорсальнее размещается латеральная петля, *lemniscus lateralis*. Она заканчивается на подкорковых центрах слуха (ядра нижних холмиков).

Промежуточный мозг делится на вентральную (гипоталамус) и дорсальную (таламус, субталамус, метаталамус, эпиталамус) части. Полостью его является III желудочек – вертикально расположенная щель между буграми промежуточного мозга.

Таламус, имеет овоидную форму. Передний конец его заострен, а задний

² медиальная петля ([чувствительная петля](#)) совокупность волокон вторых нейронов большинства чувствительных путей в стволе головного мозга, которые, переходя на противоположную сторону, образуют резкий изгиб и, поднимаясь вверх, заканчиваются в латеральном ядре таламуса.

расширен и называется подушкой таламуса. Таламус состоит из ядер серого вещества, разделенных узкими полосками белого. Сюда приходят импульсы проприоцептивной, болевой, термической, тактильной (осязание) чувствительности, а в заталамическую область направляются часть зрительных и слуховых путей. Здесь происходит переключение импульсов на третий нейрон, который заканчивается в коре головного мозга и экстрапирамидной системе.

Метаталамус, или заталамическая область, представлена медиальными и латеральными коленчатыми телами.

Эпиталамус, – надталамическая область, представлена шишковидной железой, поводками, и субкомиссуральным органом. Этот небольшой по объему отдел выполняет сложные функции, оказывая влияние на своевременность полового созревания, формирование сезонных ритмов организма и, по последним данным, также на проницаемость клеточных мембран.

Гипоталамус, включает нижний придаток мозга – гипофиз, *hypophysis*. К серому веществу относится также и серый бугор. В разрезе он представляет собой воронку, стенки которой содержат серобугорные ядра. Позади него расположены два сосцевидных тела. Имеются также группы передних, медиальных, дорсальных, вентральных, срединных и задних ядер гипоталамуса. Они участвуют в регуляции обмена веществ, и других вегетативных функций организма.

К белому веществу гипоталамуса относится зрительный перекрест, *chiasma opticum*. Здесь волокна зрительного нерва подвергаются частичному перекресту – это защитное приспособление организма по отношению к одному из главных чувств – зрению.

Вопрос_3

Строение конечного мозга

Конечный мозг образован двумя полушариями, которые разделяет глубокая продольная щель, а соединяет толстая горизонтальная пластинка – мозолистое тело, образованное нервными волокнами, идущими от одного полушария к другому.

В состав каждого полушария входят плащ, обонятельный мозг и базальные ганглии (узлы основания). Развитие этой области мозга филогенетически связано с обонятельным рецептором (обонятельным мозгом), который в последствие становится органом управления поведением животного. В нем возникают центры инстинктивного поведения, основанного на видовых безусловных реакциях, а также центры индивидуального поведения.

Оба полушария конечного мозга, вытянуты в переднезаднем направлении, лобные их полюса закруглены, а затылочные заострены. Серое вещество полушарий существует в двух анатомических формах – кора и

ядра. Серое вещество коры – это тонкий клеточный слой, покрывающий всю поверхность полушария. Серое вещество коры покрывает поверхностные части мозговых извилин и борозды.

Каждое полушарие мозга имеет три поверхности: верхнелатеральную, медиальную и нижнюю. Рельеф полушарий сложный, имеет глубокие щели, борозды и расположенные между валикообразные возвышения – извилины.

На поверхности коры выделяют три типа борозд:

1-й тип – глубокие, всегда присутствующие, с постоянной локализацией, разделяющие доли полушарий;

2-й тип – постоянные, менее глубокие, переменные по форме и топографии, разделяющие извилины;

3-й тип – мелкие, короткие, непостоянные, располагаются в пределах извилин, изменяющие их конфигурацию.

Щели делят полушария на доли: лобную, теменную, затылочную, височную, островковую (находится на дне латеральной борозды и прикрыта другими долями).

На вендролатеральной поверхности полушария находится латеральная (Сильвиева) борозда, которая служит границей между лобной, теменной и височной долями. Центральная борозда разделяет лобную и теменную доли.

Лобная доля расположена в переднем отделе каждого полушария. На ней находится предцентральная борозда, которая дает начало двум параллельным бороздам, идущим к лобному полюсу. На поверхности расположены предцентральная, верхняя, средняя и нижняя извилины.

По теменной доле проходят постцентральная и внутри теменная борозда. Они делят теменную долю на постцентральную извилину, а также на верхнюю и нижнюю теменные дольки.

Затылочная доля расположена позади теменно-затылочной борозды. На этой поверхности лучше других выделяется поперечная затылочная борозда. Височная доля отделяется от лобной и теменной глубокой латеральной бороздой.

Верхняя височная извилина находится между латеральной бороздой сверху и верхней височной снизу. Средняя височная извилина лежит между верхней и нижней височными бороздами. Нижняя височная извилина занимает нижнелатеральный край височной доли и ограничена сверху одноименной бороздой; задний конец этой извилины продолжается в затылочную долю.

Островковая доля находится в глубине латеральной борозды. Глубокая круговая борозда отделяет островок от окружающих его отделов мозга. На поверхности островковой доли находятся длинная и короткая извилины, между которыми расположена центральная борозда островка.

Медиальная поверхность полушарий БМ образует все доли, кроме островковой. Над мозолистым телом находится борозда мозолистого тела, которая продолжается в гиппокампальную борозду.

Выше борозды мозолистого тела лежит поясная борозда. Между бороздой мозолистого тела и поясной бороздой лежит поясная извилина. Спереди других борозд и извилин на медиальной поверхности выделяются парацентральная доля, шпорная борозда затылочной доли, а также язычная извилина и коллатеральная борозда.

Нижняя поверхность полушария БМ имеет сложный рельеф. На нижней поверхности лобной доли находится обонятельная борозда, к которой снизу прилегает обонятельная луковица и обонятельный тракт, переходящие в обонятельный треугольник.

Между продольной щелью БМ и обонятельной бороздой лобной доли находится прямая извилина. В заднем отделе нижней поверхности полушария имеется коллатеральная борозда, вокруг которой расположены носовая борозда и медиальная и латеральная затылочно-височные извилины и затылочно-височные борозды. На медиальной и нижней поверхностях полушарий выделяют ряд образований, относящихся к лимбической системе.

В лимбическую систему входят обонятельная луковица и тракт, обонятельный треугольник, переднее продырявленное вещество, поясная и зубчатая извилины и гиппокамп.

Внутреннее строение конечного мозга. Серое вещество внутри полушарий выражено в виде крупных клеточных скоплений – базальных ядер (полосатое тело, ограда, миндалевидное тело).

Полосатое тело, *corpus striatum*, состоит из двух связанных между собой чередующимися полосками серого и белого вещества ядер. Одно из них имеет форму запятой, выпуклой стороной обращенной кверху, – это хвостатое ядро. Другая составная часть полосатого тела – чечевицеобразное ядро, в объеме напоминает линзу. Оно разделяется на латеральную часть – скорлупу, *putamen*, и медиальную часть – бледный шар, *globus pallidus*.

Хвостатое ядро и скорлупа однородны, они состоят из мелких воспринимающих клеток, а бледный шар является более старым образованием, в котором много крупных эфферентных клеток. Латеральное скорлупы лежит тонкий слой серого вещества – ограда, *claustrum*.

Третье крупное скопление серого вещества – миндалевидное тело, *corpus amygdaloideum*. Оно расположено в белом веществе полюса височной доли и относится к лимбической системе.

Белое вещество полушарий представлено проекционными, комиссуральными и ассоциативными волокнами.

Проекционные волокна соединяют конечный мозг с другими отделами ЦНС. Они собраны в узком коленообразном пространстве – внутренней капсуле, *capsula interna*.

Комиссуральные волокна помогают полушариям быть физиологически едиными. Эти волокна объединяются в три спайки. Самая большая из них — мозолистое тело, *corpus callosum*. Волокна его объединяют не только противоположные полушария, доли и извилины, но даже отдельные клеточные группы ядер анализаторов. На срединном разрезе в мозолистом теле

можно видеть его ствол, *truncus*, утолщенную часть — валик, *splenium*, а также колено, *genu*, и клюв, *rostrum*. Помогает объединению полушарий передняя спайка, *commissure anterior*, соединяющая области обонятельных треугольников и переднемедиальные отделы височных долей. Задняя спайка, *commissura posterior*, соединяет близлежащие структуры. Объединительные функции присущи своду, *fornix*.

Ассоциативные пути делятся на длинные, соединяющие доли, и короткие — между отдельными извилинами одного полушария.

Вопрос_4

Оболочки и полости спинного и головного мозга

Спинной мозг покрыт тремя оболочками:

- наружной – твердой,
- средней – паутинной
- внутренней – сосудистой.

Твердая оболочка спинного мозга состоит из плотной, волокнистой соединительной ткани, которая начинается от краев затылочного отверстия в виде мешка, спускается до уровня 2-го крестцового позвонка, а затем идет в составе конечной нити, образуя наружный слой, до уровня 2-го копчикового позвонка.

Паутинная оболочка спинного мозга представляет собой тонкий и прозрачный, бессосудистый, соединительнотканый листок, расположенный под твердой мозговой оболочкой.

Сосудистая оболочка спинного мозга плотно прилегает к веществу спинного мозга. Она состоит из рыхлой соединительной ткани, богатой кровеносными сосудами, которые снабжают кровью спинной мозг.

Между оболочками спинного мозга имеются три пространства:

- над твердой оболочкой – эпидуральное пространство;
- под твердой оболочкой – субдуральное пространство;
- подпаутинное.

Эпидуральное пространство находится между твердой мозговой оболочкой и надкостницей позвоночного канала. Оно заполнено жировой клетчаткой, лимфатическими сосудами и венозными сплетениями, которые собирают венозную кровь от спинного мозга, его оболочек и позвоночного столба.

Субдуральное пространство представляет собой узкую щель между твердой оболочкой и паутинной.

Подпаутинное пространство, расположенное между паутинной и мягкой оболочками, заполнено спинномозговой жидкостью.

В области затылочного отверстия оно сообщается с подпаутинными пространствами головного мозга, чем обеспечивается циркуляция спинномозговой жидкости. Книзу подпаутинное пространство расширяется, окружая конский хвост.

Вверху спинной мозг соединен с головным мозгом, а внизу конечная нить его срастается с надкостницей копчиковых позвонков. Для фиксации спинного мозга имеют значение образования эпидурального пространства (жировая клетчатка, венозные сплетения), выполняющие роль эластической прокладки, и спинномозговая жидкость, в которую погружен спинной мозг. А также в области подпаутинного пространства имеются хорошо развитые связки: зубчатая связка и подпаутинная перегородка.

Головной мозг одет тремя оболочками: твердой, паутинной, мягкой. Твердая оболочка, *dura mater*, является надкостницей костей мозгового черепа, она образует прочноеместилище для головного мозга. Твердая мозговая оболочка образует венозные синусы. Как правило, синус представлен бороздой на внутренней поверхности костей черепа (сагиттальный синус). В синусы вливается не только венозная кровь от мозга, но и цереброспинальная жидкость.

Паутинная оболочка, *arachnoidea mater*, вместе с субарахноидальными перекладинами образует толстую трехмерную сеть, в ячейках которой находится цереброспинальная жидкость. Она важна для трофики мозга и как гидравлическая подушка защищает мозг при толчках от ударов о костные стенки мозгового черепа. Паутинная оболочка не заходит в борозды и щели мозга, поэтому под ней образуются пространства, содержащие цереброспинальную жидкость, — подпаутинные цистерны.

Мягкая оболочка, *pia mater*, облекая вещество мозга, заходит во все борозды. Она образует сосудистые сплетения IV, III и боковых желудочков. Эти сплетения продуцируют цереброспинальную жидкость, которая заполняет внутреннюю полость головного мозга и выполняет для него роль лимфы, обеспечивая процессы обмена веществ.

Из полости мозга цереброспинальная жидкость через боковые и среднее отверстия крыши IV желудочка проникает в подпаутинное пространство. Отсюда ее отток идет по нескольким направлениям:

- в синусы твердой оболочки;
- в вены костей крыши мозгового черепа;
- в наружные вены крыши черепа.

Полости головного мозга. Центральный канал спинного мозга при переходе к головному мозгу расширяется и превращается в IV желудочек. Последний через водопровод мозга переходит в III желудочек, из которого отверстия ведут в правый и левый боковые желудочки полушарий. Все эти полости содержат цереброспинальную жидкость и отделены от вещества мозга тонким слоем эпендимы.

Четвертый (IV) желудочек является общей полостью продолговатого и заднего мозга, имеет форму четырехсторонней пирамиды. Третий (III) желудочек расположен между буграми промежуточного мозга в виде вертикальной щели. Важной в функциональном отношении является верхняя стенка. Через межжелудочковые отверстия III желудочек сообщается с боковыми. Боковые желудочки находятся в полушариях переднего мозга. В

них выделяют центральную часть и три ответвления — рога: лобный, височный, затылочный.

Сосудистые сплетения боковых желудочков продуцируют цереброспинальную жидкость.

Литература

1. Сапин, М. Р. Анатомия человека. В 2-х томах. Том 1 / М. Р. Сапин, Г. Л. Билич. - М.: Оникс 21 век, 2003. – 407 с.
2. Сапин, М. Р. Анатомия человека. В 2-х томах. Том 2 / М. Р. Сапин, Г. Л. Билич. - М.: Оникс 21 век, 2003. – 389 с.
3. Сапин, М. Р. Анатомия человека / М. Р. Сапин, Г. Л. Билич. - М.: Высшая школа, 1989. – 544 с.
4. Липченко, В. Я. Атлас нормальной анатомии человека / В. Я. Липченко, Р. П. Самусев. - М.: Медицина, 2005. - 319 с.
5. Привес, М. Г. Анатомия человека / М. Г. Привес, Н. К. Лысенков, В.И. Бушкович. - СПб.: Издательство «Диля», 1998. - 640 с.

ПЕРИФЕРИЧЕСКАЯ НЕРВНАЯ СИСТЕМА

1. Черепно-мозговые нервы
2. Спинномозговые нервы и сплетения

Вопрос_1

Черепно-мозговые нервы

Периферическая часть нервной системы включает в себя две части, куда входят черепно-мозговые и спинномозговые нервы.

Черепно-мозговые нервы. В отличие от спинномозговых нервов, которые являются смешанными, черепные нервы делятся на:

- чувствительные (I, II, VIII),
- двигательные (III, IV, VI, XI, XII),
- смешанные (V, VII, IX, X).

Некоторые нервы (III, VII, IX, X) содержат парасимпатические волокна, идущие к гладким мышцам, сосудам, железам.

Чувствительные нервы рассматриваются вместе с их проводящими путями, по ходу следования возбуждения, в центростремительном направлении (от периферии – к центру), двигательные и смешанные нервы – наоборот, в центробежном направлении (от ядер головного мозга – к периферии).

I пара – обонятельный нерв (чувствительный). Нерв состоит из обонятельных нитей (15-20), которые образуют обонятельные клетки слизистой оболочки носа (первые нейроны обонятельного пути). Обонятельные нити входят в полость черепа и подходят к обонятельной луковице, где расположены вторые нейроны обонятельного пути. Отростки этих клеток проходят по обонятельному тракту в обонятельный треугольник, а затем через поясную извилину – к парагиппокампальной извилине и заканчиваются в ее крючке (корковый конец обонятельного анализатора).

II пара – зрительный нерв (чувствительный). Зрительный нерв начинается от светочувствительных клеток сетчатой оболочки глазного яблока, которые образуют волокна зрительного нерва. Зрительные нервы частично перекрещиваются и идут по зрительному тракту в подкорковые зрительные центры, расположенные в верхних холмиках крыши среднего мозга, наружных коленчатых телах и подушке таламуса. От подкорковых центров зрения волокна направляются в затылочную долю, в корковый конец зрительного анализатора, который расположен по краям шпорной борозды.

III пара – глазодвигательный нерв (двигательный), содержит парасимпатические волокна. Ядро нерва лежит в покрывке ножек среднего мозга. Нерв выходит из мозга в межножковой ямке, входит в

глазницу через верхнюю глазничную щель и иннервирует следующие мышцы глазного яблока: верхнюю, нижнюю, внутреннюю прямые, нижнюю косую мышцы глаза и мышцу поднимающую веко, участвует в глазодвигательных рефлексах.

Добавочное (парасимпатическое ядро) иннервирует сфинктер зрачка и ресничную мышцу, осуществляет рефлекс сужения зрачка и аккомодацию глаза.

IV пара – блоковой нерв (двигательный), ядро нерва лежит в покрышке ножек среднего мозга, рядом с ядром глазодвигательного нерва. Блоковой нерв выходит из мозга под нижними холмиками крыши среднего мозга, через верхнюю глазничную щель входит в полость глазницы, где иннервирует верхнюю косую мышцу глазного яблока. Осуществляет поворот глазного яблока вниз и кнаружи.

V пара – тройничный нерв (смешанный), имеет чувствительное и двигательное ядро.

Двигательное ядро расположено в мосту, иннервирует жевательную мускулатуру и вызывает движение нижней челюсти вверх, вниз, в сторону и вперед.

Чувствительное ядро получает тактильную, температурную, висцеральную, проприоцептивную, болевую импульсацию от кожи, слизистых оболочек органов лица и головы. Участвует в различных рефлексах, например жевательном, глотательном и чихательном рефлексе.

Нерв выходит из моста двумя порциями – чувствительной и двигательной. Чувствительная порция образует тройничный узел (полулунный, Гессера), от которого отходят три ветви:

- 1 – глазной нерв (вверх),
- 2 – верхнечелюстной нерв (прямо),
- 3 – нижнечелюстной нерв (вниз).

Глазной нерв – чувствительный, является первой ветвью тройничного нерва. Перед входом в полость черепа через верхнюю глазничную щель в глазницу образует три ветви:

- лобный нерв – идет от кожу лба;
- слезный нерв - идет от слезной железе;
- носоресничный нерв – иннервирует переднюю часть носовой полости, глазное яблоко, конъюнктиву и слезный мешок.

Верхнечелюстной нерв – чувствительный, вторая ветвь тройничного нерва, которая выходит из полости черепа через круглое отверстие, оттуда попадает в полость глазницы и продолжается как подглазничный нерв (*n. infraorbitalis*), который через подглазничное отверстие выходит на поверхность лица.

Нижнечелюстной нерв – смешанный, выходит из полости черепа через овальное отверстие и делится на чувствительные и двигательные ветви. Чувствительные ветви иннервируют слизистую оболочку щеки и слизистую оболочку передних 2/3 языка, зубы нижней челюсти, кожу нижней части

лица и височной области. Двигательные ветви иннервируют в основном все жевательные мышцы.

VI пара – отводящий нерв (двигательный), его ядро лежит в мосту. Нерв выходит из мозга между пирамидой и мостом. Через верхнюю глазничную щель он входит в глазницу, где иннервирует наружную прямую мышцу глазного яблока, обеспечивая поворот глазного яблока наружу.

VII пара – лицевой нерв – смешанный, его ядра расположены в мосту.

Двигательное ядро вызывает сокращение мимической мускулатуры, а также регулирует передачу звуковых колебаний в среднем ухе, в результате сокращения стременной мышцы. Лицевой нерв выходит из мозга позади оливы продолговатого мозга и через внутреннее слуховое отверстие височной кости входит в канал лицевого нерва, откуда выходит на лицо и иннервирует все мимические мышцы.

Чувствительное ядро одиночного пути, иннервирует вкусовые луковицы передних 2/3 языка.

Парасимпатическое ядро (верхнее слюноотделительное ядро) стимулирует выделение секретов подъязычной, подчелюстной слюнных желез и слезной железы.

VIII пара – преддверно-улитковый нерв (чувствительный), делится на улитковую и преддверную части. Улитковая часть передает слуховые возбуждения от внутреннего уха в корковый конец анализатора слуха, преддверная часть передает возбуждение от органов равновесия в мозжечок.

Улитковая часть начинается от клеток спирального узла улитки внутреннего уха, которые являются первыми нейронами слухового пути. Отростки этих клеток образуют улитковую часть нерва. Улитковый нерв входит через внутреннее слуховое отверстие в полость черепа, а в мозг позади оливы и направляется к ядру, расположенному в мосту. Клетки этого ядра (вторые нейроны слухового пути), отдают аксоны к третьим нейронам, находящимся в нижних холмиках крыши среднего мозга и во внутренних коленчатых телах. Отсюда волокна идут к корковому концу слухового анализатора, расположенному в средней части верхней височной извилины.

Преддверная часть нерва начинается от рецепторов полукружных каналов и преддверия внутреннего уха, воспринимающих положение тела в пространстве. Она выходит через внутреннее слуховое отверстие и входит в мозг позади оливы. Волокна нерва подходят к ядрам моста, откуда направляются в мозжечок.

IX пара – языкоглоточный нерв (смешанный), его ядра расположены в продолговатом мозге, выходит из мозга позади оливы, а из черепа – через яремное отверстие.

Двойное двигательное ядро вызывает поднятие глотки и гортани, опускание мягкого неба и надгортанника в глотательном рефлексе.

Чувствительное ядро одиночного пути получает вкусовую, тактильную, температурную и болевую чувствительность от слизистой оболочки глотки и задней 1/3 языка;

Парасимпатические волокна, идущие к околоушной слюнной железе от нижнего слюноотделительного ядра, стимулирующего секрецию околоушной слюнной железы.

X пара – блуждающий нерв (смешанный), содержит парасимпатические волокна, идущие к гладким мышцам органов, расположенных в грудной и брюшной полостях. Его ядра находятся в продолговатом мозге, нерв выходит из мозга позади оливы и покидает череп через яремное отверстие.

Двойное (двигательное) ядро, участвует в сокращении мышц неба, глотки, верхней части пищевода и гортани. Участвует в рефлексах глотания, рвоты, чихания, кашля и формирования голоса.

Чувствительное ядро одиночного пути, иннервирует слизистую оболочку неба и корня языка.

Заднее парасимпатическое ядро иннервирует сердце, железы шеи, грудной и брюшной полости.

XI пара – добавочный нерв (двигательный), ядро лежат в продолговатом мозге и верхних шейных сегментах спинного мозга. Соответственно этому в нерве различают две части – черепные корешки и спинномозговые корешки. Спинномозговые корешки входят в полость черепа через большое (затылочное) отверстие и соединяются с черепными корешками. Образовавшийся таким образом добавочный нерв выходит из полости черепа через яремное отверстие и иннервирует две мышцы: трапециевидную и грудиноключично-сосцевидную.

XII пара – подъязычный нерв (двигательный), ядро лежит в продолговатом мозге. Нерв выходит из мозга между пирамидой и оливой. Иннервирует все мышцы языка, вызывает его движение в рефлексах жевания, глотания и осуществлении речи.

Вопрос_2

Спинномозговые нервы и сплетения

Второй частью периферической нервной системы является отходящая от спинного мозга 31 пара спинномозговых нервов:

- 8 пар нервов отходят от шейного отдела,
- 12 - от грудного отдела,
- 5 - от поясничного отдела,
- 5 - от крестцового,
- 1 - от копчикового.

Спинномозговые нервы имеют небольшую длину и вскоре делятся на 4 ветви.

Возвратная ветвь сразу же возвращается в позвоночный канал и иннервирует сам спинной мозг.

Висцеральная, или соединительная, ветвь идет к симпатическому узлу, содержит как эфферентные, так и афферентные волокна, иннервирует внутренние органы.

Задние ветви во всех отделах сохраняют сегментарный характер распределения и подходят к мышцам задней половины тела.

Передние ветви (иннервируют мышцы передней половины тела) отличаются от задних тем, что сегментарное строение сохраняют только в грудном отделе, где их называют межреберными нервами (12 пар).

Во всех других отделах передние ветви соединяются друг с другом в шейное, плечевое, поясничное, крестцовое и копчиковые сплетения.

Межреберные нервы иннервируют все мышцы груди и живота, кроме того, каждая из них отдает по боковой кожной ветви. Они располагаются в межреберных промежутках. Шесть нижних нервов продолжают в переднюю стенку живота, дойдя до прямой мышцы, выходят под кожу в виде передней кожной ветви.

Шейное сплетение образуется передними ветвями четырех верхних шейных нервов и веткой от пятого нерва. Оно лежит в глубоких мышцах шеи, сбоку от поперечных отростков позвонков, и образует кожные и мышечные ветви. Кожные ветви выходят из под грудино-ключично-сосцевидной мышцы и иннервируют кожу затылка, ушной раковины и верхней части груди. Мышечные нервы идут к глубоким мышцам шеи и спины.

Плечевое сплетение образовано передними ветвями четырех нижних шейных нервов и веткой от первого грудного спинномозгового нерва. Плечевое сплетение разделяется на надключичную и подключичную части. Надключичная часть дает ряд коротких ветвей, которые иннервируют мышцы верхней конечности, расположенные на туловище и лопатке. Подключичная часть дает начало таким крупным нервам: кожно-мышечному, лучевому, срединному нервам, кожным нервам плеча и предплечья и локтевому нерву.

Кожно-мышечный нерв иннервирует мышцы – сгибатели плеча, выходит на предплечье и иннервирует его кожу. Срединный нерв делится на три ветви, иннервирующие все сгибатели предплечья, мышцы кисти, кожу ладоней и пальцев. Локтевой нерв на плече ветвей не дает, на предплечье иннервирует локтевой сгибатель запястья, в области запястья делится на концевые ветви, идущие к мышцам кисти и ее коже. Лучевой нерв – самый толстый, входит в трехглавую мышцу плеча и иннервирует заднюю поверхность предплечья.

Поясничное сплетение лежит в толще поясничной мышцы и образовано ветвями трех верхних поясничных нервов и ветками от IV поясничного и XII грудного нервов. Короткие ветви иннервируют

мышцы поясницы. Длинные ветви включают в себя верхние длинные нервы, латеральный кожный нерв, бедренный и запирающий нерв.

Верхние длинные нервы иннервируют нижнюю часть передней стенки живота и кожу наружных половых органов. Латеральный кожный нерв бедра, иннервирует кожу наружной стороны бедра. Бедренный нерв — самый толстый в поясничном сплетении, выходит на бедро и распадается на концевые мышечные и кожные ветви. Запирающий нерв направляется в малый таз, по стенке которого достигает запирающего отверстия и через него выходит на внутреннюю поверхность бедра, иннервирует кожу поверхности бедра, тазобедренный сустав и все приводящие мышцы.

Крестцовое сплетение образовано передними ветвями V поясничного, трех крестцовых нервов и ветвями IV крестцового нерва. Лежит оно в малом тазу, от него начинаются короткие и длинные ветви. Короткие ветви иннервируют ягодичные мышцы, кожу и мышцы промежности и наружные половые органы. Длинные ветви представлены седалищным и задним кожным нервом бедра. Задний кожный нерв бедра выходит из таза через большое седалищное отверстие и иннервирует кожу задней поверхности бедра и подколенной области.

Седалищный нерв является самым крупным у человека. Из таза выходит вместе с задним кожным нервом и отдает ветви к мышцам задней группы бедра. Не доходя до подколенной ямки, делится на большеберцовый и общий малоберцовый нервы.

Большеберцовый нерв иннервирует коленный сустав и переходит в медиальный кожный нерв голени. Последний соединяется с латеральным кожным нервом голени, иннервирует кожу задней стороны голени и образует икроножный нерв. Икроножный нерв выходит на подошву и иннервирует голеностопный сустав, мышцы стопы, кожу подошвы и пальцев.

Копчиковое сплетение образовано передними ветвями V крестцового и I копчикового нервов. Его ветви иннервируют кожу в области копчика и в окружности заднего прохода.

Литература

1. Сапин, М. Р. Анатомия человека. В 2-х томах. Том 1 / М. Р. Сапин, Г. Л. Билич. - М.: Оникс 21 век, 2003. – 407 с.
2. Сапин, М. Р. Анатомия человека. В 2-х томах. Том 2 / М. Р. Сапин, Г. Л. Билич. - М.: Оникс 21 век, 2003. – 389 с.
3. Сапин, М. Р. Анатомия человека / М. Р. Сапин, Г. Л. Билич. - М.: Высшая школа, 1989. – 544 с.
4. Липченко, В. Я. Атлас нормальной анатомии человека / В. Я. Липченко, Р. П. Самусев. - М.: Медицина, 2005. - 319 с.
5. Привес, М. Г. Анатомия человека / М. Г. Привес, Н. К. Лысенков, В.И. Бушкович. - СПб.: Издательство «Диля», 1998. - 640 с.

АВТОНОМНАЯ НЕРВНАЯ СИСТЕМА

1. Общая характеристика автономной нервной системы
2. Симпатический отдел автономной нервной системы
3. Парасимпатический отдел автономной нервной системы
4. Метасимпатический отдел автономной нервной системы

Вопрос_1

Общая характеристика автономной нервной системы

Автономная нервная система (синонимы: вегетативная или висцеральная нервная система) представляет собой комплекс центральных и периферических нервных структур, участвующих в регуляции деятельности внутренних органов, кровеносных и лимфатических сосудов, гладкой и отчасти поперечнополосатой мускулатуры.

В автономной нервной системе выделяют центральную и периферическую части. Все образования АНС можно разделить на три уровня:

- первый уровень: периферическая часть, которую составляют ганглионарные нейроны;
- второй уровень: преганглионарные нейроны ствола мозга и спинного мозга;
- третий уровень: высшие автономные центры – нейроны гипоталамуса, ретикулярной формации, миндалины и коры больших полушарий.

Важной особенностью АНС является расположение эфферентных (ганглионарных) нейронов за пределами спинного или головного мозга в автономных ганглиях или сплетениях. В соматической же нервной системе эфферентные нейроны (мотонейроны) располагаются в передних рогах серого вещества спинного мозга или в двигательных ядрах черепных нервов.

В стволе головного мозга и спинном мозге расположены четыре центра вегетативной нервной системы:

- мезэнцефалический (среднемозговой), из которого вегетативные нервные волокна выходят в составе глазодвигательного нерва;
- бульбарный (соответствующий продолговатому мозгу), из которого нервные волокна выходят в составе лицевого, языкоглоточного и блуждающего черепных нервов;
- тораколумбальный (груднопоясничный) – ядра боковых рогов C_{VIII} - L_{III} сегментов;
- сакральный (крестцовый) – ядра боковых рогов S_{II} - S_{IV}

сегментов.

Из двух последних центров волокна выходят в составе передних корешков спинномозговых нервов.

Эффекторные импульсы, исходящие из стволовых и спинномозговых центров, достигают внутренних органов и сосудов по двухнейронному пути. Первые нейроны располагаются в головном или спинном мозге, их отростки направляются к периферическим узлам вегетативной нервной системы (ганглиям) и оканчиваются на телах вторых нейронов, отростки которых разветвляются в иннервируемых органах. Отростки первых нейронов называются преганглионарными, а отростки вторых - постганглионарными волокнами.

По морфологическим и функциональным свойствам в автономной нервной системе различают два отдела – симпатический и парасимпатический отдел. Тораколюмбальный спинномозговые центры составляет симпатический отдел автономной нервной системы, а центры, расположенные в стволе головного мозга и крестцовых сегментах спинного мозга составляют парасимпатический отдел автономной нервной системы.

Кроме того, выделяют комплекс микроганглионарных образований, формирующих нервные сплетения в стенках внутренних органов (желудок, кишечник, мочевой пузырь, бронхи). Этот комплекс составляет метасимпатический отдел автономной нервной системы.

Вопрос_2

Симпатический отдел автономной нервной системы

Симпатический отдел автономной нервной системы имеет центральную и периферическую часть. Центральную часть составляют тораколюмбальные спинномозговые центры, а периферическую – выходящие от них преганглионарные волокна, соответствующие им ганглии и постганглионарные волокна.

По выходе из позвоночного канала в составе передних корешков преганглионарные волокна вступают в виде белых соединительных ветвей, которые расположены двумя цепочками, лежащими по обе стороны позвоночного столба, и образуют симпатические стволы. Симпатические ганглии содержат нейроны, отростки которых (постганглионарные волокна) направляются непосредственно к внутренним органам и кровеносным сосудам либо входят в состав спинномозговых нервов в виде серых соединительных ветвей, вместе с ними достигая кровеносных сосудов, гладких мышц, желез тела и конечностей.

Симпатические волокна образуют сплетения вокруг сосудов и вместе с ними достигают органа, а парасимпатические волокна, как правило, идут внутри оболочки соматических нервов. Симпатические ганглии расположены ближе к центру (пара- и превертебральные), а парасимпатические – ближе к органу (пара- и внутриорганные).

По топографическому положению узлов симпатического ствола в нем различают несколько отделов.

Шейный отдел представлен тремя парами узлов. Они образуют сплетения вокруг сонной и подключичной артерии, а также участвуют в образовании сердечного сплетения.

Грудной отдел содержит 11-12 узлов, волокна от 1-5-го симпатических узлов направляются к грудной аорте и образуют около нее симпатическое сплетение. Волокна от 6-9-го грудных узлов объединяются и образуют большой внутренностный нерв, *n. splanchnicus major*, а волокна от 10-го и 11-го узлов формируют малый внутренностный нерв, *n. splanchnicus minor*. Оба внутренностных нерва, большой и малый, участвуют в образовании чревного (солнечного) сплетения, *plexus coeliacus*.

Брюшной, или поясничный, отдел симпатического ствола составляют 4 пары поясничных симпатических узлов. Часть волокон от верхних двух узлов идет на образование чревного сплетения. От чревного (солнечного) сплетения волокна идут к желудку, печени, селезенке, поджелудочной железе, тонкому и толстому кишку, почкам, надпочечникам и половым железам. Нижняя пара волокон, отходящих от поясничных симпатических узлов, образуют сплетение брюшной аорты и иннервирует органы брюшной полости.

В крестцовом отделе симпатического ствола имеется 4 пары крестцовых симпатических узлов, иннервирующие органы таза.

Вопрос_3

Парасимпатический отдел автономной нервной системы

Центральная часть парасимпатической части автономной нервной системы расположена в разных отделах головного мозга и в спинном мозге.

Среднемозговой отдел – добавочное ядро (Якубовича) глазодвигательного нерва (III)

Бульбарный отдел – верхнее и нижнее слюноотделительное ядро лицевого нерва (V), заднее ядро блуждающего нерва (X)

Сакральный отдел – крестцовые парасимпатические ядра. Крестцовая часть представлена парным крестцовым парасимпатическим ядром, расположенным на уровне II-IV крестцовых сегментов.

Периферическая часть парасимпатического отдела автономной нервной системы образована преганглионарными волокнами, а также ганглиями с постганглионарными волокнами. Парасимпатические ганглии располагаются вблизи или в стенке иннервируемых органов, поэтому постганглионарные парасимпатические волокна короткие.

В среднем мозге в составе ядер глазодвигательного нерва имеется добавочное ядро (ядро Якубовича). От него постганглионарные волокна

идут в составе глазодвигательного нерва, в глазнице покидает его, и подходят к парасимпатическому ресничному узлу. Далее волокна по коротким ресничным нервам входят в толщу оболочек глазного яблока и подходят к мышце, суживающей зрачок, и к ресничной мышце, обеспечивая регуляцию светового потока на сетчатку и процесс аккомодации зрения на различные расстояния.

В покрышке моста располагается верхнее слюноотделительное ядро. Отростки его клеток формируют промежуточный нерв, который идет вместе с лицевым нервом. Его волокна входят в язычный нерв и в его составе подходят к подъязычному и поднижнечелюстному узлам. Отсюда постганглионарные волокна достигают подъязычной и поднижнечелюстной слюнных желез, доставляя к ним секреторные импульсы.

В области продолговатого мозга располагаются нижнее слюноотделительное ядро и заднее ядро блуждающего нерва. От нижнего слюноотделительного ядра волокна идут в составе языкоглоточного нерва, затем в составе его ветви (барабанного нерва) вступают в барабанную полость, где образуют барабанное сплетение. От последнего отходит малый каменистый нерв, который выходит из барабанной полости и достигает ушного узла. От него волокна идут в составе ушно-височного нерва к околоушной слюнной железе, сообщая ей секреторные (двигательные) импульсы.

Волокна от заднего ядра блуждающего нерва в области головы, шеи, грудной и брюшной полостей образуют органы сплетения и прерываются в околоорганных и внутриорганных узлах глотки, гортани, легких, сердца и желудочно-кишечного тракта.

Преганглионарные волокна крестцовых нервов проходят в составе передних корешков крестцовых нервов и соматического крестцового сплетения; отделившись от него, образуют тазовые внутренностные нервы. Большинство их ветвей входит в состав *подчревного сплетения* и оканчивается на клетках ганглиев в стенках органов малого таза. Постганглионарные парасимпатические волокна иннервируют гладкие мышцы и железы нижней части кишечного тракта, мочевыделительные, внутренние и наружные половые органы.

Вопрос_4

Метасимпатический отдел автономной нервной системы

Метасимпатическая – это часть автономной нервной системы, которая расположена внутри органов.

Метасимпатическую нервную систему образует комплекс микроганглионарных образований – *интрамуральных ганглиев* с системой нервных волокон.

Структура метасимпатической части отличается относительной простотой. Здесь нет ядерных образований, и система представлена комплексом интрамуральных ганглионарных структур, залегающих в стенках полых висцеральных органов. Основными эффекторными аппаратами стенок полых висцеральных органов, которые регулируются МНС, являются: гладкая мышца, секреторный, всасывающий и экскреторный эпителий, капиллярная сеть, местные эндокринные и иммунные образования. Характеризуется высокой степенью относительной независимости от центральной нервной системы.

В соответствии с областью распространения различают:

- энтеральную (кишечную) метасимпатическую область
- кардиальную (сердечную) метасимпатическую область
- респираторную (дыхательную) метасимпатическую область

Метасимпатическая часть автономной нервной системы отличается от других частей автономной нервной системы. Прежде всего, эта часть иннервирует только внутренние органы, наделенные моторным ритмом. Она управляет гладкими мышцами, всасывающим и секреторирующим эпителием, регулирует локальный кровоток. Среди прочих выделяют следующие основные функции метасимпатической нервной системы:

- передача центральных влияний – за счёт того, что с МНС могут контактировать симпатические и парасимпатические волокна и тем самым корректировать её влияние на объекты управления;
- интеграция, так как в системе имеются рефлекторные дуги (афферентные-вставочные-эфферентные нейроны).

Внутренние органы поддерживают между собой связь по МНС, минуя головной мозг, а его роль переключателя сигналов выполняют ганглии. Преодолевать естественную преграду между грудной и брюшной полостями – диафрагму – местным рефлекторным связям помогают чревные и блуждающие нервы, отростки которых достигают бронхов и сосудов малого круга кровообращения. Таким образом, лёгкие, желудок и сердце могут влиять друг на друга.

Метасимпатическая часть автономной нервной системы получает внешние сигналы от симпатического и парасимпатического отдела автономной нервной системы. Не имеет синаптических контактов с эфферентной частью соматической нервной системы. Передача возбуждения в нейронах, составляющих ганглии метасимпатической системы, осуществляется ацетилхолином (АХ) и норадреналином (НА).

В синапсах постганглионарных волокон выделяются разнообразные вещества – ацетилхолин, норадреналин, серотонин, дофалин, адреналин, гистамин и др. Однако главная роль в передаче возбуждения в метасимпатической системе принадлежит АТФ и аденозину. Воспринимающие АТФ и аденозин рецепторы называются пуриnergическими.

Литература

1. Сапин, М. Р. Анатомия человека. В 2-х томах. Том 1 / М. Р. Сапин, Г. Л. Билич. - М.: Оникс 21 век, 2003. – 407 с.
2. Сапин, М. Р. Анатомия человека. В 2-х томах. Том 2 / М. Р. Сапин, Г. Л. Билич. - М.: Оникс 21 век, 2003. – 389 с.
3. Сапин, М. Р. Анатомия человека / М. Р. Сапин, Г. Л. Билич. - М.: Высшая школа, 1989. – 544 с.
4. Липченко, В. Я. Атлас нормальной анатомии человека / В. Я. Липченко, Р. П. Самусев. - М.: Медицина, 2005. - 319 с.
5. Привес, М. Г. Анатомия человека / М. Г. Привес, Н. К. Лысенков, В.И. Бушкович. - СПб.: Издательство «Диля», 1998. - 640 с.

РЕПОЗИТОРИЙ ГГУ ИМЕНИ Ф. СКОРИНЫ

ОБЗОР СТРОЕНИЯ СЕНСОРНЫХ СИСТЕМ ОРГАНИЗМА

- 1 Строение зрительного анализатора
- 2 Строение слухового и вестибулярного анализатора
- 3 Строение вкусового и обонятельного анализатора
- 4 Строение кожи

Вопрос_1

Строение зрительного анализатора

Периферический отдел зрительного анализатора. Стенка глазного яблока состоит из трех слоев (оболочек). Снаружи лежит плотный коллагеновый слой – склера. Она образует т. н. «белки глаз» и обеспечивает механическую прочность глаза, защищая хрупкую внутренность глаза и поддерживая его форму. Кпереди склера продолжается в прозрачную роговицу. Поверх поверхности роговицы располагается слой прозрачных эпителиальных клеток, являющихся продолжением эпидермиса кожи – это конъюнктива. Внутри склеры располагается увеальный тракт¹. Увеальный тракт состоит из трех основных частей: сосудистой оболочки (сосудистого пигментированного слоя, выстилающего большую часть задней камеры глаза), ресничного тела, из которого вырастают цинновы связки (поддерживающие связки, *processes ciliares*), удерживающие хрусталик, и радужки, расположенной перед хрусталиком. Наконец, самый глубокий слой глазного яблока, это сетчатка. Она выстилает заднюю часть глазного яблока и простирается вперед до ресничного тела, где оканчивается зубчатой линией. Здесь оканчивается лишь светочувствительная сетчатка, а ее несветочувствительный эпителий продолжается дальше, покрывая поверхность ресничного тела и радужки. В задней части глаза, где зрительная ось пересекает сетчатку, имеется углубление – фовеа, обильно населенная колбочками, отвечающими за зрение при дневном освещении. Фовеа окружена более широкой круговой областью сетчатки – *area centralis*, называемой в тех случаях, когда она пигментирована, как у человека и других приматов, желтым пятном (*macula lutea*). Оно также, хотя и в меньшей степени, приспособлено к зрению высокого разрешения. Со стороны носа, примыкает зрительный диск, где собираются зрительные нервные волокна, покидающие глаз в составе зрительного нерва. Эта область лишена фоторецепторов, нечувствительна к свету и именуется слепым пятном.

На экваториальном срезе хрусталик делит внутреннюю полость на две части – переднюю и заднюю камеры. Передняя камера заполнена водянистой влагой – жидкостью, секретлируемой ресничным телом. Задняя камера занята

¹ - название возникло из-за наблюдения древних, что эта оболочка легко отделяется от склеры рассеченного глаза, если за нее потянуть — как кожица винограда (*uva lat.*) — виноград).

желеподобным, стекловидным телом, секретлируемым в ходе развития сетчаткой. Стекловидное тело обеспечивает поддержание формы глазного яблока, а его давление удерживает сетчатку. Давление водянистой влаги на стекловидное тело оказывает влияние и на сетчатку – если оно возрастает выше нормальных пределов, нежная сетчатка повреждается, и возникает заболевание, известное как глаукома.

Вспомогательные органы глаза: внешние мышцы глаза, веки и слезная система.

Глазное яблоко, в глазнице подвижно. Подвижность глаза обеспечивается шестью наружными мышцами: верхней, нижней, наружной и внутренней прямыми, и верхней и нижней косыми. Верхняя, нижняя и внутренняя прямая мышцы, а также нижняя косая мышца иннервированы ветками 3-го черепно-мозгового нерва – глазодвигательного. Верхняя косая мышца иннервирована 4-м черепно-мозговым нервом – блоковым, а наружная прямая – 6-м черепно-мозговым нервом – отводящим. Все эти мышцы действуют согласованно, вращая глаз в его костной орбите.

Веки образуют один из наиболее важных элементов защиты глаза. С помощью ресниц глаз получает предупреждение об опасности и устраняет ее; с помощью секреции предупреждается высыхание, постоянное движение век вверх-вниз распределяет секрет по поверхности роговицы, а слезная жидкость смачивает поверхность и участвует в удалении опасных раздражающих агентов.

Каждое веко состоит из широкой соединительнотканной пластинки хряща века (*tarsus*), повторяющей форму глазного яблока. Ресницы расположены в два ряда и на верхнем, и на нижнем веках. Они имеют типичные волосяные фолликулы, каждый из которых окружен нервным сплетением с очень низким порогом возбудимости. Прикосновение к ресничке достаточно для возбуждения одного или нескольких волокон и вызова рефлекторного моргания. Непосредственно за внутренним рядом ресниц открываются протоки больших сальных мейбомиевых желез. В каждом хряще века таких желез до тридцати, и они образуют маслянистый секрет – важный компонент слезной пленки, покрывающей роговицу. Функция секрета состоит в предупреждении слишком быстрого испарения слезной жидкости, а также

Глазная поверхность век покрыта слизистым эпителием – конъюнктивой, которая является продолжением конъюнктивы, покрывающей глазное яблоко. Конъюнктивa является продолжением эпителия роговицы. В конъюнктиве обильно представлены бокаловидные клетки, секретлирующие слизь, которые вместе с перечисленными выше железами участвуют в формировании слезной жидкости.

Основным источником слезной жидкости является слезная железа, располагающаяся в верхнем латеральном углу орбиты глаза. Железа имеет 10–12 средних размеров протоков, открывающихся в свод конъюнктивы. Они секретлируют водянистую жидкость, которая, не сильно отличается по составу от плазмы. В слезной жидкости присутствует множество ферментов, наиболее важный из них – лизоцим, который атакует бактерии, растворяя их клеточные

стенки. Слезная жидкость двигается по поверхности роговицы в результате мигательных движений и дренируется² в носовом углу глаза системой, в которую входят слезное озеро, каналы, слезный мешок и носослезный проток, ведущий в носовую полость.

Рецепторный (периферический) отдел зрительного анализатора (фоторецепторы) подразделяется на палочковые и колбочковые нейросенсорные клетки, наружные сегменты которых имеют соответственно палочковидную («палочки») и колбочковидную («колбочки») формы. У человека насчитывается 6–7 млн колбочек и 110 – 125 млн палочек.

Место выхода зрительного нерва из сетчатки не содержит фоторецепторов и называется слепым пятном. Латерально от слепого пятна в области центральной ямки лежит участок наилучшего видения – желтое пятно, содержащее преимущественно колбочки. К периферии сетчатки число колбочек уменьшается, а число палочек возрастает, и периферия сетчатки содержит одни лишь палочки.

Фоторецепторы обладают очень высокой чувствительностью, что обусловлено особенностью строения рецепторов и физико-химических процессов, лежащих в основе восприятия энергии светового стимула. В рецепторных клетках сетчатки находятся светочувствительные пигменты (сложные белковые вещества) – хромопротеиды, которые обесцвечиваются на свету. В палочках на мембране наружных сегментов содержится родопсин, в колбочках – йодопсин. Родопсин и йодопсин состоят из ретиналя (альдегида витамина A₁) и гликопротеида (опсина). Имея сходство в фотохимических процессах, они различаются тем, что максимум поглощения находится в различных областях спектра.

Проводниковый отдел зрительного анализатора

Синаптические окончания фоторецепторов конвергируют на биполярные нейроны сетчатки. Таким образом, первый нейрон проводникового отдела зрительного анализатора представлен биполярными клетками сетчатки. Аксоны биполярных клеток в свою очередь конвергируют на ганглиозные клетки (второй нейрон). На каждую ганглиозную клетку могут конвергировать около 140 палочек и 6 колбочек. В области желтого пятна конвергенция почти не осуществляется и количество колбочек почти равно количеству биполярных и ганглиозных клеток. Именно это объясняет высокую остроту зрения в центральных отделах сетчатки.

В сетчатке кроме вертикальных существуют также латеральные связи. Латеральное взаимодействие рецепторов осуществляется горизонтальными клетками. Биполярные и ганглиозные клетки взаимодействуют между собой за счет многочисленных латеральных связей, образованных ответвлениями дендритов и аксонов самих клеток, а также с помощью амакриновых клеток. Горизонтальные клетки сетчатки обеспечивают регуляцию передачи импульсов между фоторецепторами и биполярами, регуляцию

² - собирается

цветовосприятия и адаптации глаза к различной освещенности. Горизонтальные, а также амакриновые клетки называют тормозными нейронами, так как они обеспечивают латеральное торможение между биполярными или ганглиозными клетками. Совокупность фоторецепторов, посылающих свои сигналы к одной ганглиозной клетке, образует ее рецептивное поле.

Проводниковый отдел, начинающийся в сетчатке (первый нейрон – биполярный, второй нейрон – ганглиозные клетки), анатомически представлен далее зрительными нервами и после частичного перекреста их волокон – зрительными трактами. Волокна зрительного тракта направляются к зрительному бугру (собственно таламус), к метаталамусу (наружные коленчатые тела) и к ядрам подушки. Здесь расположены третьи нейроны зрительного анализатора. От них зрительные нервные волокна направляются в кору полушарий большого мозга.

В наружных (или латеральных) коленчатых телах, куда приходят волокна из сетчатки, есть рецептивные поля. На уровне наружных коленчатых тел происходит процесс взаимодействия афферентных сигналов, идущих от сетчатки глаза, с эфферентными из области коркового отдела зрительного анализатора. С участием ретикулярной формации здесь происходит взаимодействие со слуховой и другими сенсорными системами, что обеспечивает процессы избирательного зрительного внимания путем выделения наиболее существенных компонентов сенсорного сигнала. *Центральный, или корковый, отдел зрительного анализатора* расположен в затылочной доле коры больших полушарий в области шпорной борозды.

Вопрос_2

Строение слухового и вестибулярного анализатора

Периферический отдел слухового анализатора. Наружное ухо, *auris externa*, состоит из ушной раковины и наружного слухового прохода. Ушная раковина, *auricula*, называемая обычно просто ухом, образована эластическим хрящом, покрытым кожей. Этот хрящ определяет внешнюю форму ушной раковины и ее выступы: свободный загнутый край – завиток, *helix*, и параллельно ему – противозавиток, *anthelix*, а также передний выступ – козелок, *tragus*, и лежащий сзади него противозавиток, *antitragus*. Внизу ушная раковина заканчивается не содержащей хряща ушной мочкой, являющейся характерным для человека прогрессивным признаком. В глубине раковины за козелком открывается отверстие наружного слухового прохода. Наружный слуховой проход, слагается из двух частей – хрящевой и костной. Хрящевой слуховой проход составляет продолжение хряща ушной раковины в форме желоба. Своим внутренним концом соединяется с краем барабанной части височной кости. Костный слуховой проход, составляет две трети всего слухового прохода, открывается кнаружи посредством наружного слухового отверстия. Кожа, покрывающая ушную раковину, про-

долгается в наружный слуховой проход. В хрящевой части прохода кожа очень богата как сальными, так и особого рода железами, *glandulae ceruminosae*, выделяющими желтоватого цвета секрет, так называемую ушную серу (*cerumen*). Барабанная перепонка, находится на границе между наружным и средним ухом. Барабанная перепонка у взрослого имеет форму овала с длинным поперечником (11 мм) и коротким (9 мм); она представляет тонкую пластинку, которая в своем центре, называемом пупком, *umbo membranae tympani*, втянута внутрь наподобие плоской воронки. Наружная ее поверхность покрыта продолжением кожного покрова слухового прохода (*stratum cutaneum*), а внутренняя – слизистой оболочкой барабанной полости (*stratum mucosum*).

Среднее ухо, *auris media*, состоит из барабанной полости и слуховой трубы, сообщающей барабанную полость с носоглоткой.

Барабанная полость, расположена в основании пирамиды височной кости между наружным слуховым проходом и лабиринтом (внутренним ухом). Она содержит цепь из трех мелких косточек, передающих звуковые колебания от барабанной перепонки к лабиринту. Объем барабанной полости около 1 см³.

В барабанной полости различают шесть стенок:

1. Латеральная стенка барабанной полости, образована барабанной перепонкой и костной пластинкой наружного слухового прохода. Верхняя куполообразно расширенная часть барабанной полости, содержит две слуховые косточки - молоточек и наковальню.

2. Медиальная стенка барабанной полости прилежит к лабиринту, а потому называется лабиринтной. В ней имеются два окна: круглое, окно улитки – *fenestra cochleae*, ведущее в улитку и затянутое вторичной барабанной перепонкой, и овальное, окно преддверия – *fenestra vestibuli*, ведущее в преддверие костного лабиринта, закрытого основанием стремечка.

3. Задняя стенка барабанной полости соответствует сосцевидному отростку.

4. Передняя стенка барабанной полости носит название *paries caroticus*, так как к ней близко прилежит внутренняя сонная артерия.

5. Верхняя стенка барабанной полости, соответствует передней поверхности пирамиды и отделяет барабанную полость от полости черепа.

6. Нижняя стенка, или дно, барабанной полости, обращена к основанию черепа находится по соседству с яремной ямкой.

Находящиеся в барабанной полости три маленькие слуховые косточки носят по своему виду названия молоточка, наковальни и стремени.

1. Молоточек, *malleus*, снабжен округлой головкой, *caput mallei*, которая при посредстве шейки, *collum mallei*, соединяется с рукояткой, *manubrium mallei*.

2. Наковальня, *incus*, имеет тело, *corpus incudis*, и два расходящихся отростка. Из которых один короткий, а другой – длинный отросток, имеет овальное утолщение, сочленяющееся со стремением.

3. Стремя, *stapes*, состоит из маленькой головки, *caput stapedis*, несущей сочленовную поверхность для наковальни и двух ножек, которые соединяются с овальной пластинкой, *basis stapedis*, вставленной в окно преддверия. Слуховые косточки укреплены, несколькими отдельными связками. В целом все три слуховые косточки представляют подвижную цепь, идущую поперек барабанной полости от барабанной перепонки к лабиринту. Цепь косточек выполняет две функции:

- 1) костную проводимость звука и
- 2) механическую передачу звуковых колебаний к овальному окну преддверия, *fenestra vestibuli*.

Слуховая, или евстахиева труба, *tuba auditiva (eustachii)*; отсюда название воспаления трубы – евстахиит), служит для доступа воздуха из глотки в барабанную полость, чем поддерживается равновесие между давлением в этой полости и внешним атмосферным давлением, что необходимо для правильного проведения к лабиринту колебаний барабанной перепонки. Слуховая труба состоит из костной и хрящевой частей, которые соединяются между собой. На месте их соединения (*isthmus tubae*) канал трубы наиболее узок. Книзу труба оканчивается на латеральной стенке носоглотки глоточным отверстием. Слизистая оболочка, выстилающая слуховую трубу, покрыта мерцательным эпителием и содержит слизистые железы, *glandulae tubariae*, и лимфатические фолликулы, которые у глоточного устья скопляются в большом количестве (трубная миндалина).

Внутреннее ухо представлено улиткой – спирально закрученным костным каналом, имеющим 2,5 завитка, который разделен основной мембраной и мембраной Рейснера на три узких части (лестницы). Верхний канал (вестибулярная лестница) начинается от овального окна и соединяется с нижним каналом (барабанной лестницей) через геликотрему (отверстие в верхушке) и заканчивается круглым окном. Оба канала представляют собой единое целое и заполнены перилимфой, сходной по составу со спинномозговой жидкостью. Между верхним и нижним каналами находится средний (средняя лестница). Он изолирован и заполнен эндолимфой. Внутри среднего канала на основной мембране расположен собственно звуковоспринимающий аппарат – орган Корти (кортиев орган) с рецепторными клетками, представляющий периферический отдел слухового анализатора.

Основная мембрана вблизи овального окна по ширине составляет 0,04 мм, затем по направлению к вершине она постепенно расширяется, достигая у геликотремы 0,5 мм. Над кортиевым органом лежит текториальная (покровная) мембрана соединительнотканного происхождения, один край которой закреплен, второй – свободен. Волоски наружных и внутренних волосковых клеток соприкасаются с текториальной мембраной. При этом изменяется проводимость ионных каналов рецепторных (волосковых) клеток, формируются микрофонный и суммационный рецепторные потенциалы.

Образуется и выделяется медиатор ацетилхолин в синаптическую щель

рецепторно-афферентного синапса. Все это приводит к возбуждению волокна слухового нерва.

Проводниковый отдел слухового анализатора представлен периферическим биполярным нейроном, расположенным в спиральном ганглии улитки (первый нейрон). Волокна слухового (или кохлеарного) нерва, образованные аксонами нейронов спирального ганглия, заканчиваются на клетках ядер кохлеарного комплекса продолговатого мозга (второй нейрон). Затем после частичного перекреста волокна идут в медиальное коленчатое тело метаталамуса, где опять происходит переключение (третий нейрон), отсюда возбуждение поступает в кору (четвертый нейрон). В медиальных (внутренних) коленчатых телах, а также в нижних буграх четверохолмия располагаются центры рефлекторных двигательных реакций, возникающих при действии звука. *Центральный, или корковый, отдел слухового анализатора* находится в верхней части височной доли большого мозга (верхняя височная извилина, поля 41 и 42 по Бродману). Важное значение для функции слухового анализатора имеют поперечные височные извилины (извилины Гешля).

Периферический (рецепторный) отдел вестибулярного анализатора представлен волосковыми клетками вестибулярного органа, расположенного, как и улитка, в лабиринте пирамиды височной кости. Вестибулярный орган (орган равновесия, орган гравитации) состоит из трех полукружных каналов и преддверия.

Полукружные каналы расположены в трех взаимно перпендикулярных плоскостях:

- верхний – во фронтальной,
- задний – в сагиттальной
- наружный – в горизонтальной.

Преддверие состоит из двух мешочков: круглого (саккулус), расположенного ближе к улитке, и овального (утрикулус), расположенного ближе к полукружным каналам.

Полукружные каналы своими устьями открываются в преддверие и сообщаются с ним пятью отверстиями. Один конец каждого канала имеет расширение, которое называется ампулой. Все эти структуры состоят из тонких перепонки и образуют перепончатый лабиринт, внутри которого находится эндолимфа. Вокруг перепончатого лабиринта и между ним и его костным футляром имеется перилимфа, которая переходит в перилимфу органа слуха. В каждом мешочке преддверия имеются небольшие возвышения, называемые пятнами, а в ампулах полукружных каналов – гребешками. Они состоят из нейроэпителиальных клеток, имеющих на свободной поверхности волоски (реснички), которые разделяются на две группы: тонкие, их много, – стереоцилии и один более толстый и длинный на периферии пучка – киноцилии.

Волосковые клетки представляют собой рецепторы вестибулярного анализатора и являются вторичными. Рецепторные клетки преддверия

покрыты желеобразной массой, которая состоит в основном из мукополисахаридов, благодаря содержанию значительного количества кристаллов карбоната кальция получила название отолитовой мембраны. В ампулах полукружных каналов желеобразная масса не содержит солей кальция и называется листовидной мембраной (купулой). Волоски рецепторных клеток пронизывают эти мембраны. Возбуждение волосковых клеток происходит вследствие скольжения мембраны по волоскам, изгибания волосков (стереоцилии) в сторону киноцилии.

Проводниковый отдел. К рецепторам подходят периферические волокна биполярных нейронов вестибулярного ганглия, расположенного во внутреннем слуховом проходе (первый нейрон). Аксоны этих нейронов в составе вестибулярного нерва направляются к вестибулярным ядрам продолговатого мозга (второй нейрон). Вестибулярные ядра продолговатого мозга (верхнее – ядро Бехтерева, медиальное – ядро Швальбе, латеральное – ядро Дейтерса и нижнее – ядро Роллера) получают дополнительную информацию по афферентным нейронам от проприорецепторов мышц или от суставных сочленений шейного отдела позвоночника. Третий нейрон расположен в ядрах зрительного бугра, откуда возбуждение направляется в кору полушарий. *Центральный отдел вестибулярного анализатора* локализуется в височной области коры большого мозга, несколько впереди от слуховой проекционной зоны (21 – 22 поля по Бродману, четвертый нейрон).

Вопрос_3

Строение вкусового и обонятельного анализатора

Периферический отдел вкусового анализатора представлен сосочками, расположенными на поверхности языка. Рецепторы вкуса (вкусовые клетки с микроворсинками) – это вторичные рецепторы, они являются элементом вкусовых почек, в состав которых входят также опорные и базальные клетки. Вкусовые почки в виде отдельных включений находятся на задней стенке глотки, мягком нёбе, миндалинах, гортани, надгортаннике и входят также в состав вкусовых сосочков языка как органа вкуса. Кончик языка и передняя его треть наиболее чувствительны к сладкому, где расположены грибовидные сосочки, боковые поверхности – к кислому и соленому (листовидные сосочки), а корень языка – к горькому (желобоватые сосочки, или вкусовые сосочки, окруженные валом).

Проводниковый отдел. Внутрь вкусовой почки входят нервные волокна, которые образуют рецепторно-афферентные синапсы. Вкусовые почки различных областей полости рта получают нервные волокна от разных нервов: вкусовые почки передних двух третей языка – от барабанной струны, входящей в состав лицевого нерва; почки задней трети языка, а также мягкого и твердого нёба, миндалин – от языкоглоточного нерва; вкусовые почки, расположенные в области глотки, надгортанника и гортани, – от

верхне-гортанного нерва, являющегося частью блуждающего нерва.

Эти нервные волокна являются периферическими отростками биполярных нейронов, расположенных в соответствующих чувствительных ганглиях, представляющих первый нейрон проводникового отдела вкусового анализатора. Центральные отростки этих клеток входят в состав одиночного пучка продолговатого мозга, ядра которого представляют второй нейрон. Отсюда нервные волокна в составе медиальной петли подходят к зрительному бугру (третий нейрон).

Отростки нейронов таламуса идут в кору больших полушарий (четвертый нейрон). *Центральный, или корковый, отдел вкусового анализатора* локализуется в нижней части соматосенсорной зоны коры в области представительства языка. Большая часть нейронов этой области мультимодальна, т.е. реагирует не только на вкусовые, но и на температурные, механические и ноцицептивные³ раздражители.

Периферический отдел обонятельного анализатора – это первично-чувствующие рецепторы, которые являются окончаниями дендрита так называемой нейросекреторной клетки. Верхняя часть дендрита каждой клетки несет 6 – 12 ресничек, а от основания клетки отходит аксон. Реснички, или обонятельные волоски, погружены в жидкую среду – слой слизи, вырабатываемой боуменовыми железами. Наличие обонятельных волосков значительно увеличивает площадь контакта рецептора с молекулами пахучих веществ. Движение волосков обеспечивает активный процесс захвата молекул пахучего вещества и контакта с ним, что лежит в основе целенаправленного восприятия запахов. Рецепторные клетки обонятельного анализатора погружены в обонятельный эпителий, выстилающий полость носа, в котором кроме них имеются опорные клетки, выполняющие механическую функцию и активно участвующие в метаболизме обонятельного эпителия. Часть опорных клеток, располагающихся вблизи базальной мембраны, носит название базальных.

Проводниковый отдел обонятельного анализатора. Первым нейроном обонятельного анализатора следует считать нейросенсорную или нейрорецепторную клетку. Аксон этой клетки образует синапсы, называемые гломерулами, с главным дендритом митральных клеток обонятельной луковицы, которые представляют второй нейрон. Аксоны митральных клеток обонятельных луковиц образуют обонятельный тракт, который имеет треугольное расширение (обонятельный треугольник) и состоит из нескольких пучков. Волокна обонятельного тракта отдельными пучками идут в передние ядра зрительного бугра. Центральный, или корковый, отдел обонятельного анализатора локализуется в передней части грушевидной доли коры в области извилины морского коня.

³ - мышечное чувство

Вопрос_4

Строение кожи

Кожа, *cutis*, образует общий покров тела, защищающий организм от внешних влияний. Она является важнейшим органом тела, выполняющим ряд существенных функций: терморегуляцию, выделение секретов (пот и сало), а с ними и вредных веществ, дыхание (обмен газов), депо энергетических запасов. Ей приписывают и инкреторные свойства. Главная функция кожи — это восприятие разнообразных раздражений окружающей природы (прикосновение, давление, температура и вредные раздражения). Таким образом, кожа — это сложный комплекс воспринимающих приборов с огромной поверхностью рецепции, достигающей площади у взрослых около 1,6 м².

Кожный покров человека состоит из двух слоев:

1 Поверхностный слой — эпидермис, *epidermis*, происходит из эктодермы и представляет плоский многослойный эпителий, наружные слои которого ороговевают и постепенно слущиваются (особенно при некоторых заболеваниях, например при скарлатине, когда наблюдается значительное отторжение кожного эпителия — шелушение). Вследствие давления обуви или рабочих орудий образуются мозоли, представляющие местные утолщения рогового слоя.

2 Глубокий слой — собственно кожа, *corium (dermis)*, развивается из мезодермы и построен из волокнистой соединительной ткани с примесью эластических волокон (от которых зависит эластичность кожи, особенно в молодом возрасте) и неисчерченных мышечных волокон. Последние располагаются или в виде пучков, образуя мышцы — подниматели волос, или собираются в слои (сосок и околососковый кружок молочной железы, кожа полового члена, промежности), образуя (как, например, в мошонке) мышечную оболочку, *tunica dartos*). На лице *corium* тесно связан с мимической мускулатурой.

Верхний плотный слой *corium* вдаётся в эпидермис в виде сосочков, *papillae cutis*, внутри которых залегают кровеносные и лимфатические капилляры и концевые нервные тельца. Сосочки выступают на поверхности кожи, образуя гребешки и бороздки кожи. На гребешках, *cristae cutis*, ограничивающих тонкие бороздки, *sulci cutis*, открываются отверстия потовых желез, откуда капли пота стекают в бороздки и смачивают всю поверхность кожи. На ладонной стороне кисти и подошвенной — стопы гребешки и бороздки образуют сложный рисунок, имеющий у каждого человека свою особую конфигурацию, что используется в антропологии, а также в судебной медицине для установления личности, если у данного лица были предварительно сделаны отпечатки пальцев — дактилоскопия.

На всей остальной поверхности кожи заметен нежный рисунок треугольных и ромбических полей. В углах треугольников и ромбов выходят стержни волос и открываются сальные железы, а на возвышениях их —

потовые железы.

Нижний слой *corium* переходит в подкожную основу, *tela subcutanea*, которая состоит из рыхлой соединительной ткани, содержащей скопления жировых клеток (подкожный жировой слой), и покрывает глубже лежащие органы. Жировая клетчатка играет роль в терморегуляции. Она плохой проводник тепла, поэтому особенно развита у полярных животных. Степень развития подкожного жирового слоя отражает уровень обмена веществ, вследствие чего в течение жизни человек то полнеет, то худеет. Имеет значение и механический фактор: в местах, испытывающих давление при стоянии (подошва) и сидении (ягодицы), подкожный жировой слой развит особенно сильно в виде эластической подстилки.

Цвет кожи зависит главным образом от пигмента (меланина), находящегося в самом глубоком слое эпидермиса. В коже цветных рас пигмента очень много; у негров он откладывается не только внутри и между клетками всего глубокого слоя эпидермиса, но и в клетках верхнего слоя дермы. Между бело-розовой кожей северного европейца и кожей негра существуют бесчисленные цветовые переходы.

Волосы плохо проводят тепло, чем и объясняется их значительное развитие в виде шерсти у млекопитающих. Человек единственный из всех приматов не имеет сплошного волосяного покрова, отсутствие которого, по видимому, связано с ношением одежды (искусственный покров).

В волосе, *pilus*, различают часть, погруженную в кожу, корень, и часть, свободно торчащую над кожей, или стержень. Цвет волос зависит от пигмента, а также от содержания воздуха в волосе. При увеличении количества воздуха в толще волоса и исчезновении пигмента волосы седеют.

Ногти, *ungues*, подобно волосам, — роговое образование, производное эпидермиса. Когти хищных, копыта копытных животных и ногти приматов представляют гомологичные приспособления на концевых фалангах, устроенных соответственно функции пальцев у этих животных.

Пластинка ногтя, являющаяся производным эпидермиса, лежит на соединительнотканном ногтевом ложе, откуда происходит рост ногтя, отчего ногтевое ложе получает название *matrix* (матка, источник).

Литература

1. Сапин, М. Р. Анатомия человека. В 2-х томах. Том 1 / М. Р. Сапин, Г. Л. Билич. - М.: Оникс 21 век, 2003. – 407 с.
2. Сапин, М. Р. Анатомия человека. В 2-х томах. Том 2 / М. Р. Сапин, Г. Л. Билич. - М.: Оникс 21 век, 2003. – 389 с.
3. Сапин, М. Р. Анатомия человека / М. Р. Сапин, Г. Л. Билич. - М.: Высшая школа, 1989. – 544 с.
4. Липченко, В. Я. Атлас нормальной анатомии человека / В. Я. Липченко, Р. П. Самусев. - М.: Медицина, 2005. - 319 с.

5. Привес, М. Г. Анатомия человека / М. Г. Привес, Н. К. Лысенков, В.И. Бушкович. - СПб.: Издательство «Диля», 1998. - 640 с.

РЕПОЗИТОРИЙ ГГУ ИМЕНИ Ф. СКОРИНЫ

Лабораторная работа 1

СТРОЕНИЕ ОСЕВОГО СКЕЛЕТА

Цель работы: изучить строение костей осевого скелета человека: строение позвонков, костей грудной клетки и костей черепа, рассмотреть строение на муляжах, плакатах и рисунках, закрепить знания теоретического материала

Задание 1. Рассмотрите строение первого шейного позвонка, представленное на рисунке 1. Назовите особенности в строении этого позвонка, заполните таблицу 1.

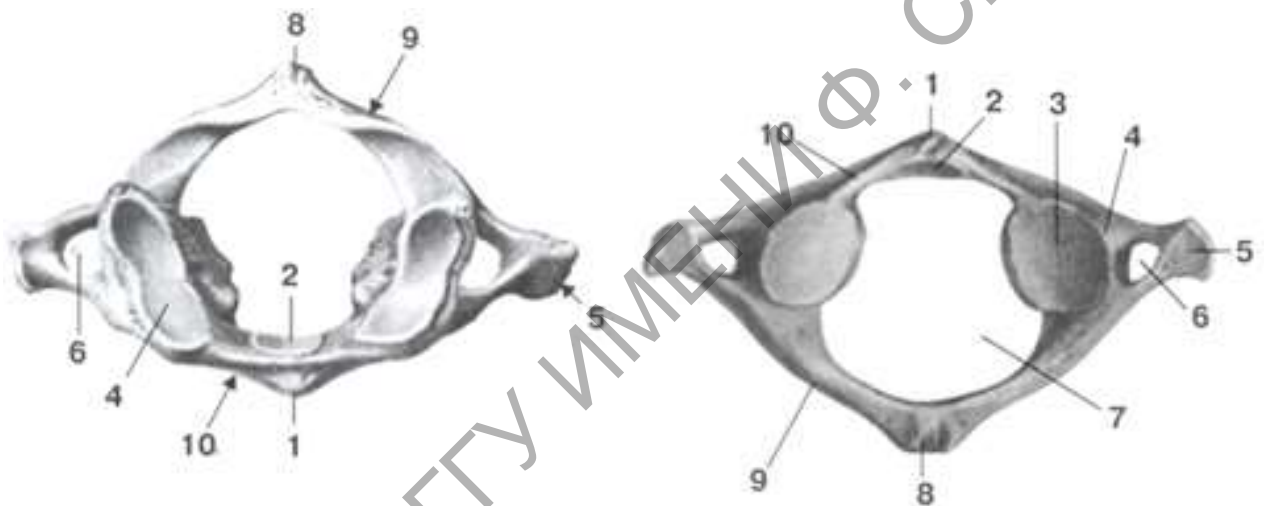


Рисунок 1 – Строение атланта

Таблица 1 – Строение первого шейного позвонка

Обозначение	Название
1	<i>передний бугорок</i>
2	<i>ямка зуба</i>
3	<i>нижняя суставная ямка</i>
4	<i>верхняя суставная ямка</i>
5	<i>поперечный отросток</i>
6	<i>отверстие поперечного отростка</i>
7	<i>позвоночное отверстие</i>
8	<i>остистый отросток</i>
9	<i>передняя дуга</i>
10	<i>задняя дуга</i>

Задание 2. Рассмотрите строение второго шейного позвонка, представленное на рисунке 2. Назовите особенности в строении этого позвонка, заполните таблицу 2.

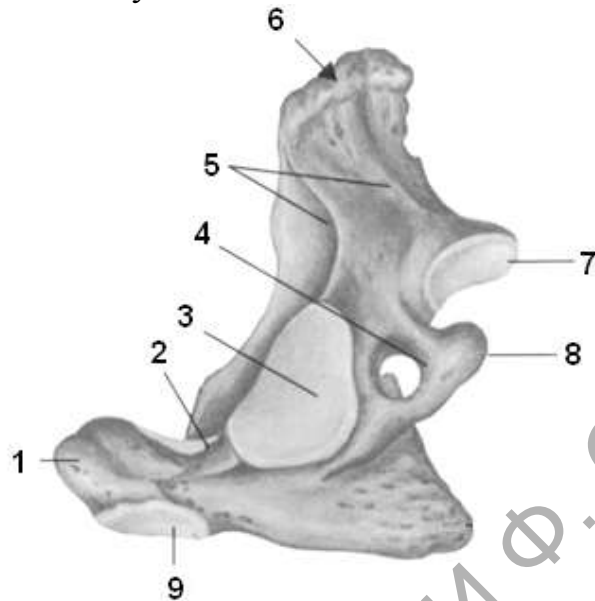


Рисунок 2 – Строение осевого позвонка

Таблица 2 – Строение второго шейного позвонка

Обозначение	Название
1	
2	
3	
4	
5	
6	
7	
8	
9	

Задание 3. Рассмотрите строение грудного позвонка на муляже и на рисунке 3. Назовите особенности в строении этого позвонка, заполните таблицу 3.

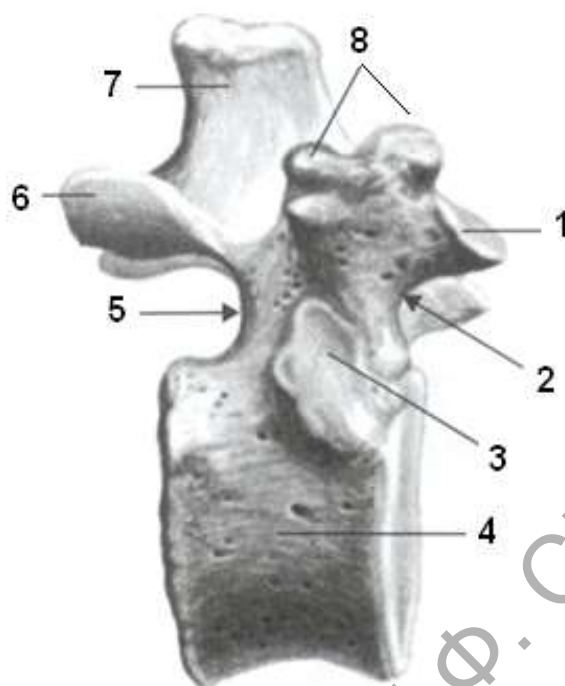


Рисунок 3 – Строение грудного позвонка

Таблица 3 – Строение грудного позвонка

Обозначение	Название
1	
2	
3	
4	
5	
6	
7	
8	

Задание 4. Рассмотрите строение поясничного позвонка на муляже и на рисунке 4. Назовите особенности в строении этого позвонка, в рабочей тетради заполните таблицу 4.

Таблица 4 – Строение поясничного позвонка

Обозначение	Название
1	
2	
3	
4	
5	

6	
7	

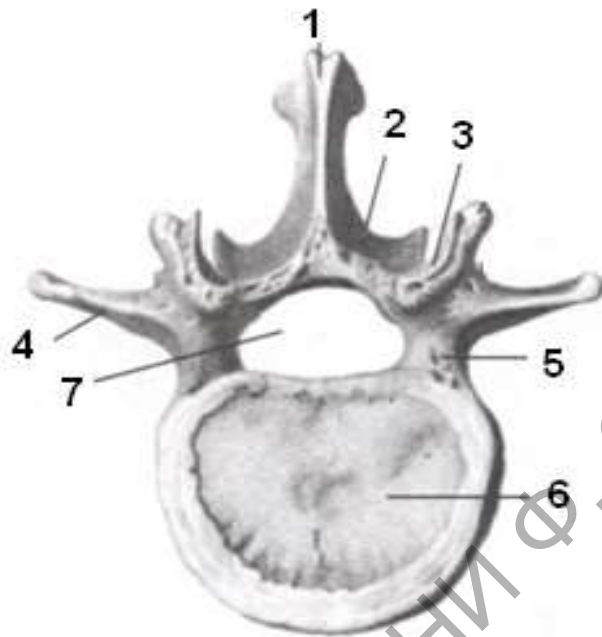


Рисунок 4 – Строение поясничного позвонка

Задание 5. Рассмотрите строение крестца на муляже и на рисунке 4. Найдите основные образования крестца, в рабочей тетради заполните таблицу 5.

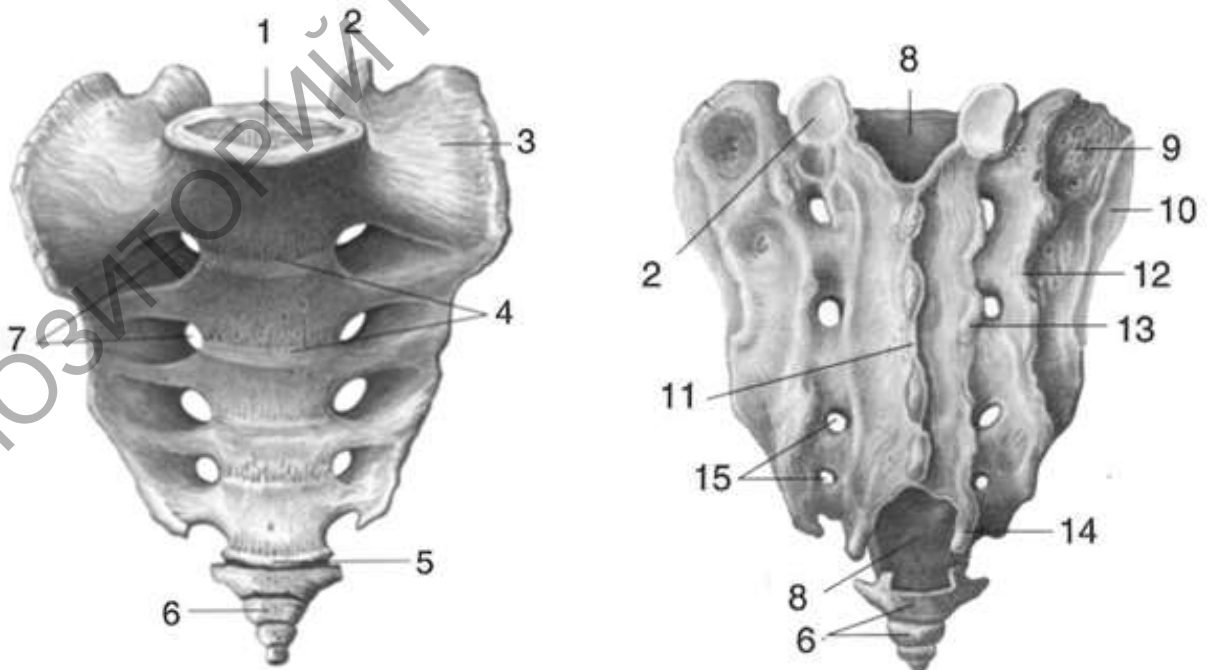


Рисунок 5 – Строение крестца

Таблица 5 – Строение крестца

Обозначение	Название
1	
2	
3	
4	
5	
6	
7	
8	
9	
10	
11	
12	
13	
14	
15	

Задание 5. Рассмотрите строение первого ребра, назовите особенности его строения, в рабочей тетради заполните таблицу 6.

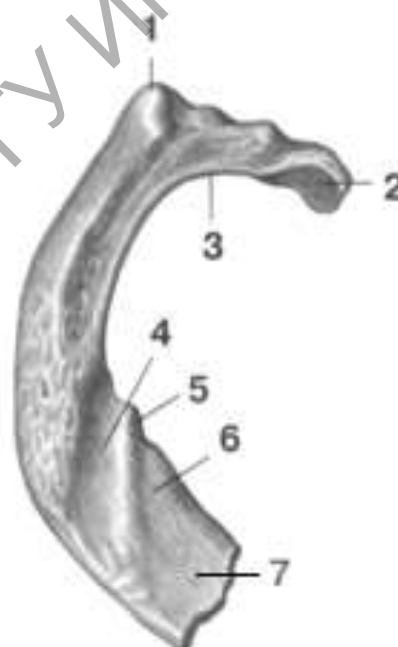


Рисунок 6 – Строение I ребра

Таблица 6 – Строение первого ребра

Обозначение	Название
1	
2	
3	
4	
5	
6	
7	

Задание 6. Рассмотреть строение грудины на рисунке 7. Покажите на муляже образования грудины. В рабочей тетради заполните таблицу 7.

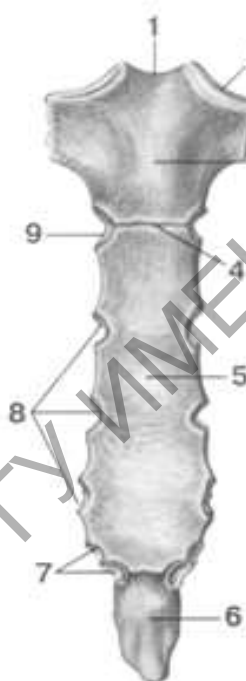


Рисунок 7 – Строение грудины

Таблица 7 – Строение грудины

Обозначение	Название
1	
2	
3	
4	
5	
6	
7	

Задание 8. Рассмотрите строение затылочной кости на муляже и рисунке 8. В рабочей тетради заполните таблицу 8.

Таблица 8 – Строение затылочной кости

Обозначение	Название
1	
2	
3	
4	
5	
6	
7	
8	
9	
10	
11	
12	
13	
14	
15	
16	

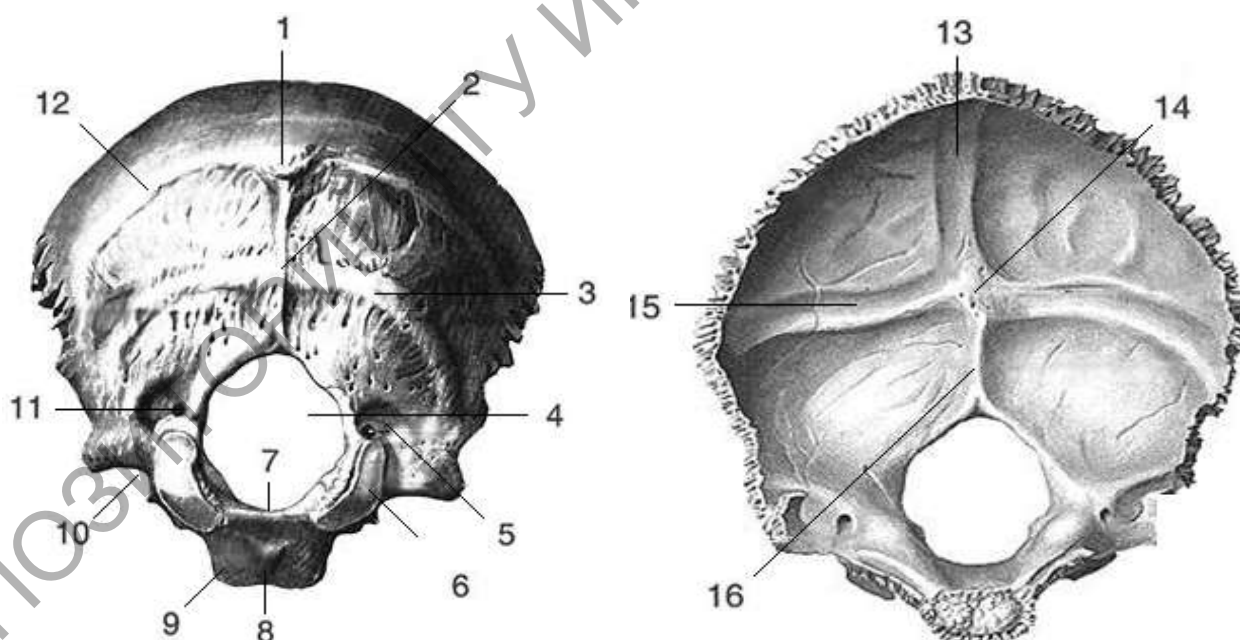
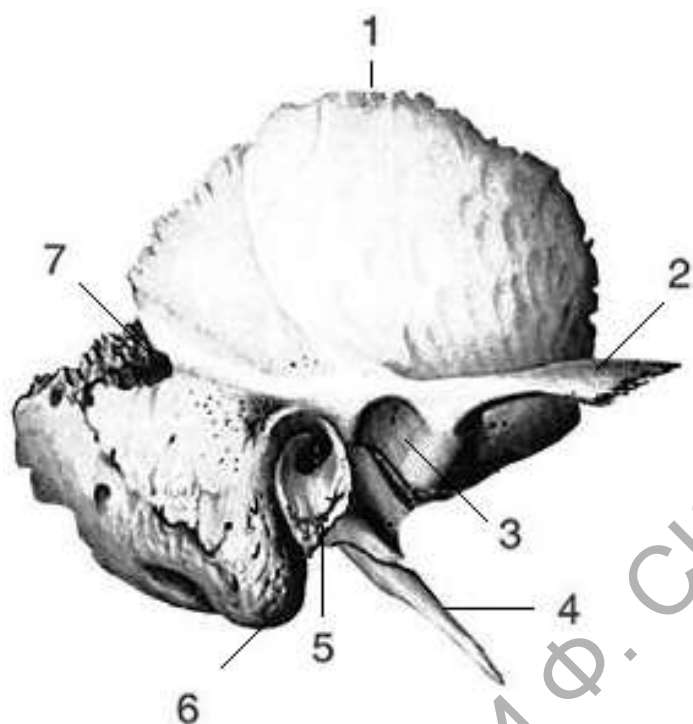
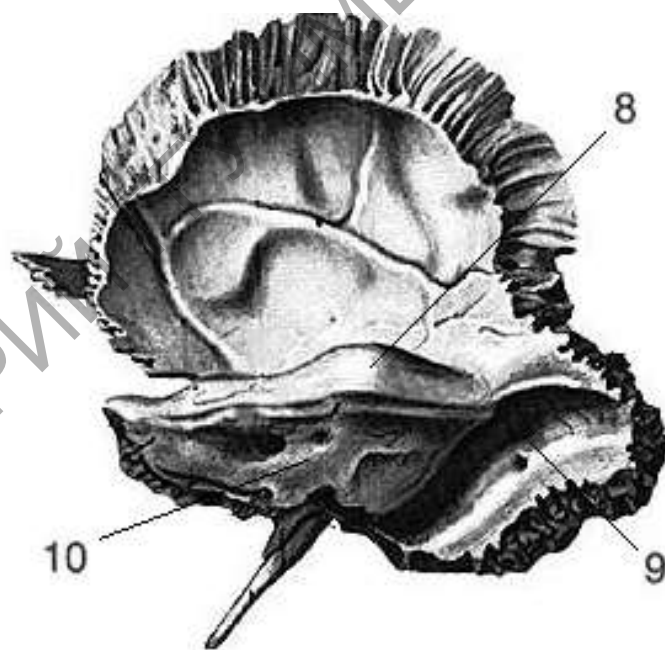


Рисунок 8 – Строение затылочной кости

Задание 9. Рассмотрите строение височной кости на муляже и рисунке 9. В рабочей тетради заполните таблицу 8.



наружная поверхность



внутренняя поверхность

Рисунок 9 – Строение височной кости

Таблица 9 – Строение височной кости

Обозначение	Название
-------------	----------

1	<i>чешуя височной кости</i>
2	<i>скуловой отросток</i>
3	<i>нижнечелюстная ямка</i>
4	<i>шиловидный отросток</i>
5	<i>барабанная часть</i>
6	<i>сосцевидный отросток</i>
7	<i>теменная вырезка</i>
8	<i>дугообразное возвышение</i>
9	<i>борозда сигмовидного синуса</i>
10	<i>задняя поверхность пирамиды</i>

Задание 10. Рассмотрите строение клиновидной кости на муляже черепа и на рисунке 10. В рабочей тетради заполните таблицу 10.

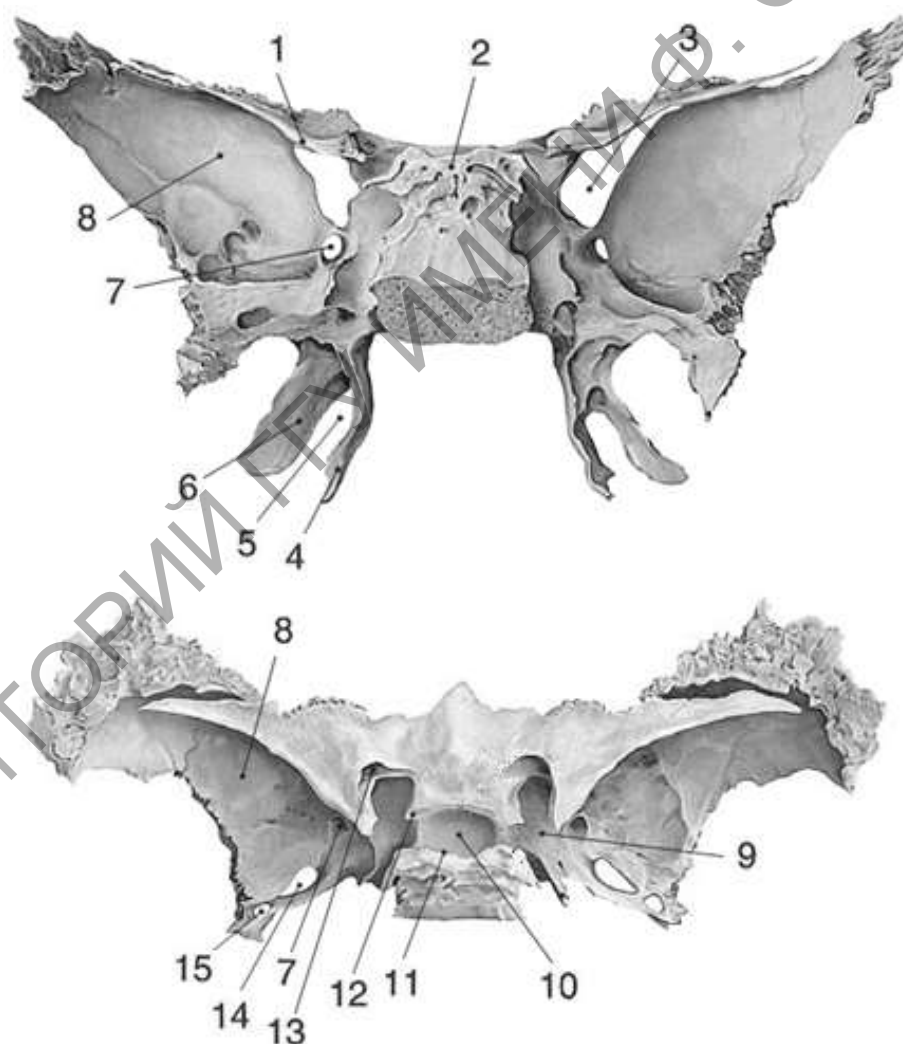


Рисунок 10 – Строение клиновидной кости

Таблица 10 – Строение клиновидной кости

Обозначение	Название
1	
2	
3	
4	
5	
6	
7	
8	
9	
10	
11	
12	
13	
14	
15	

Задание 11. Рассмотрите строение лобной кости на муляже черепа и на рисунке 11. В рабочей тетради заполните таблицу 11.

Таблица 11 – Строение лобной кости

Обозначение	Название
1	
2	
3	
4	
5	
6	
7	
8	
9	
10	
11	

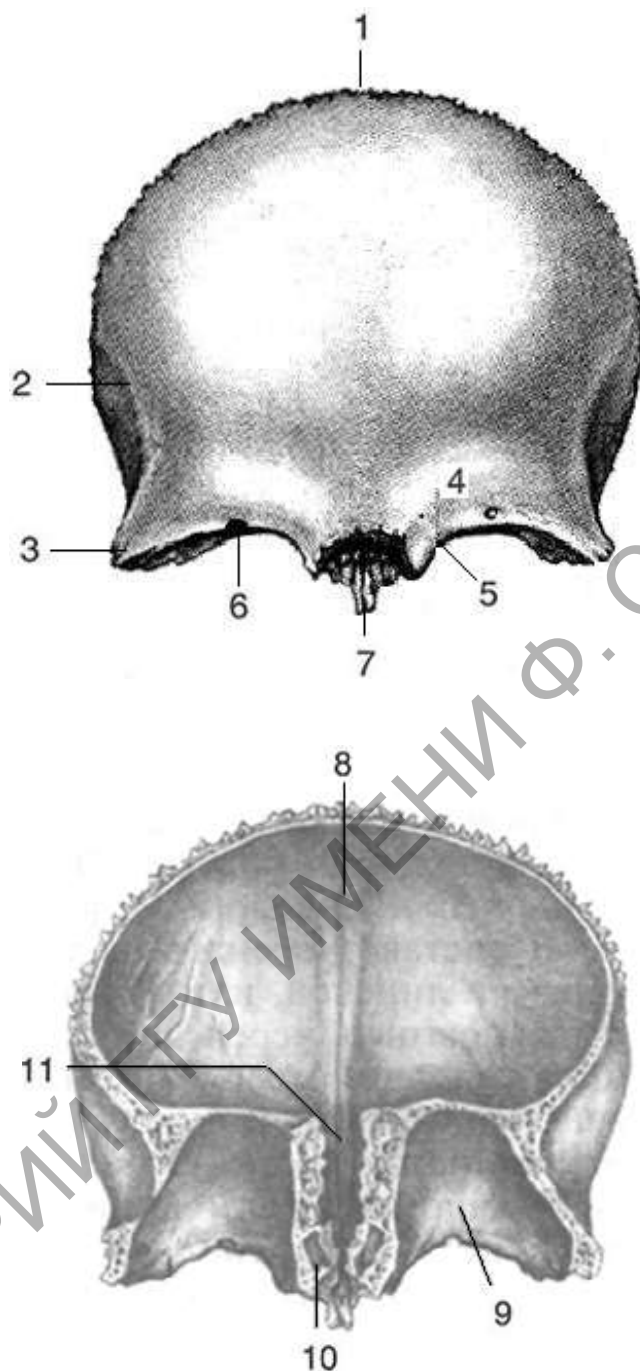


Рисунок 11 – Строение лобной кости

Задание 12. Рассмотреть строение верхней челюсти на муляже черепа и рисунке 12. В рабочей тетради заполните таблицу 12.

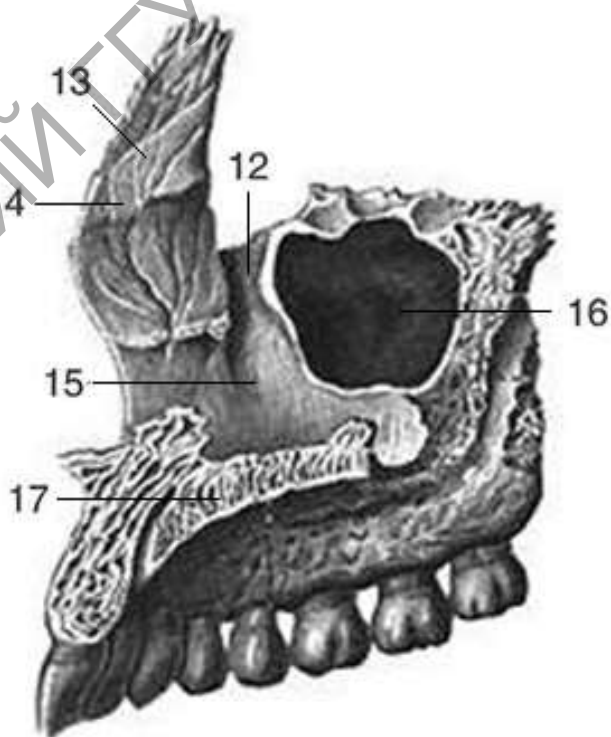
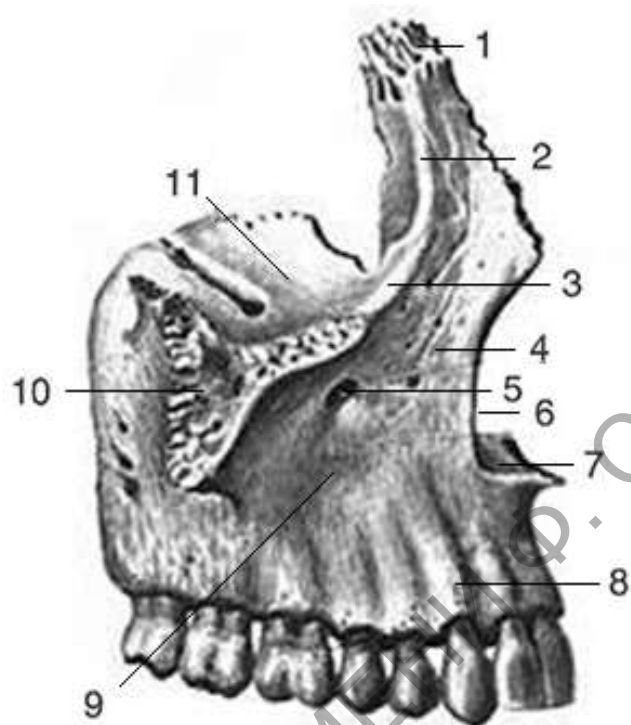
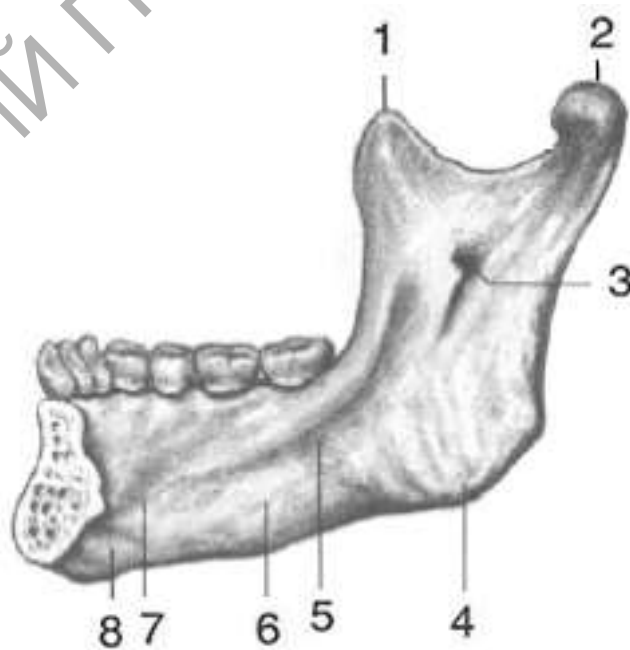


Рисунок 12 – Строение верхней челюсти

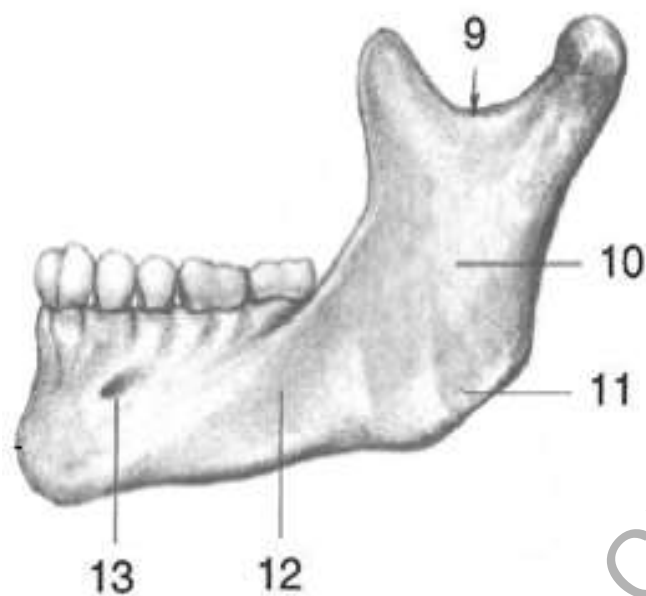
Таблица 12 – Строение верхней челюсти

Обозначение	Название
1	
2	
3	
4	
5	
6	
7	
8	
9	
10	
11	
12	
13	
14	
15	
16	
17	

Задание 13. Рассмотреть строение нижней челюсти на муляже черепа и рисунке 13. В рабочей тетради заполните таблицу 13.



внутренняя поверхность



наружная поверхность

Рисунок 13 – Строение нижней челюсти

Таблица 13 – Строение нижней челюсти

Обозначение	Название
1	
2	
3	
4	
5	
6	
7	
8	
9	
10	
11	
12	
13	

Контрольные вопросы:

1. Какое строение имеет типичный позвонок?
2. Какие особенности имеют шейные позвонки? Почему второй шейный позвонок называют осевым?
3. Какие особенности строения имеют грудные и поясничные позвонки?
4. Какое строение имеет крестец?

5. Какое строение имеют ребра? На какие группы делят ребра?
6. Что представляет собой грудина и грудная клетка?
7. *Какие кости черепа относятся к мозговому отделу?
8. *Какие кости черепа относятся к лицевому отделу?
9. Какое строение имеет затылочная кость? С какими костями черепа она сочленяется?
10. Какое строение имеет височная кость? С какими костями черепа она сочленяется?
11. Какое строение имеет клиновидная кость? С какими костями черепа она сочленяется?
12. Какое строение имеет лобная кость? С какими костями черепа она сочленяется?
13. Какое строение имеет решетчатая кость? С какими костями черепа она сочленяется?
14. Какое строение имеет височная кость? С какими костями черепа она сочленяется?
15. Какое строение имеет нижняя челюсть? С какими костями черепа она сочленяется?
16. *Перечислите кости участвующие в образовании наружного и внутреннего основания черепа.
17. *Перечислите сверху вниз образования внутреннего основания черепа.
18. *Перечислите сверху вниз образования наружного основания черепа.

* - для ответа используйте муляж

Лабораторная работа 2

СТРОЕНИЕ ДОБАВОЧНОГО СКЕЛЕТА

Цель работы: изучить строение костей добавочного скелета человека, рассмотреть на муляжах и плакатах образования костей пояса верхней и нижней конечности, строение костей свободной верхней и нижней конечности, закрепить знания теоретического материала.

Задание 1. Рассмотрите строение лопатки на муляже и на рисунке 1. Назовите и покажите на муляже образования передней и задней поверхности лопатки, края и углы лопатки, места сочленения с ключицей и головкой плечевой кости. В рабочей тетради заполните таблицу.

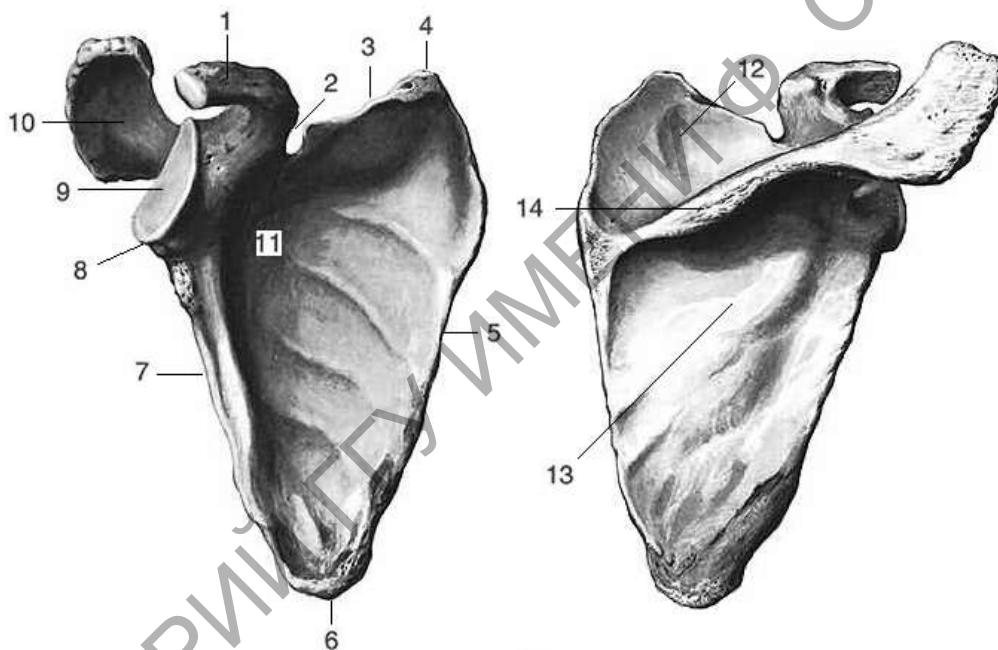


Рисунок 1 – Строение лопатки

Таблица 1 – Строение лопатки

Обозначение	Название
1	
2	
3	
4	
5	
6	
7	
8	
9	
10	

11	
12	
13	
14	

Задание 2. Рассмотрите строение плечевой кости на муляже и на рисунке 2. Определите положение проксимального и дистального эпифиза плечевой кости, строение диафиза. Назовите и покажите образования плечевой кости на муляже, соотнесите их с рисунком. В рабочей тетради заполните таблицу.

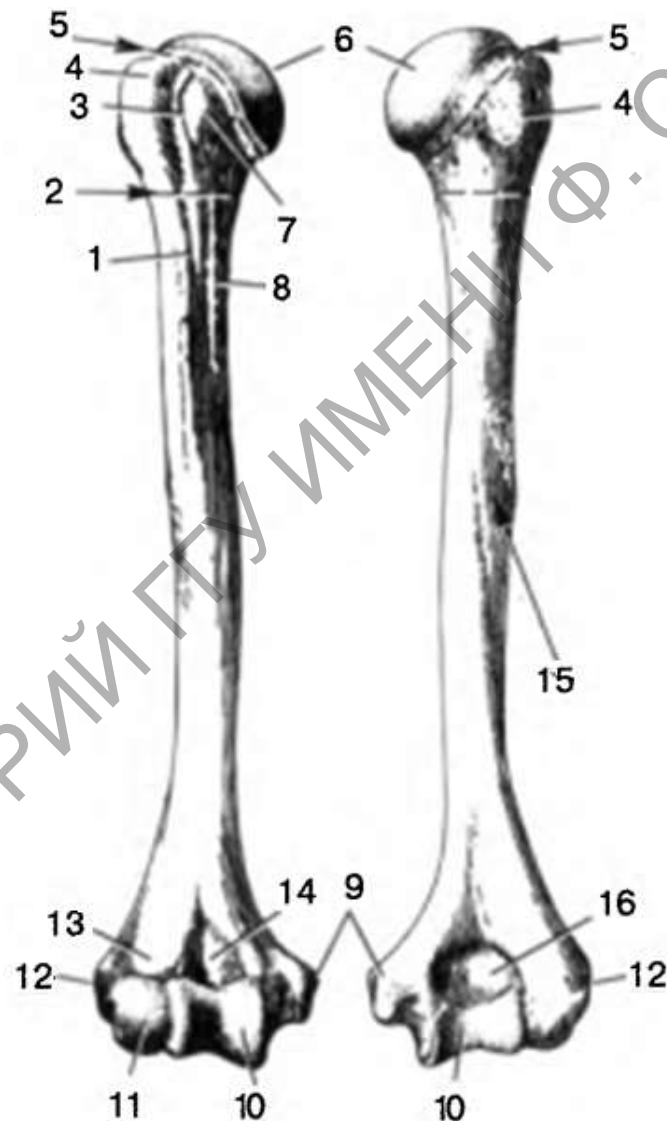


Рисунок 2 – Строение плечевой кости

Таблица 2 – Строение плечевой кости

Обозначение	Название
1	
2	

3	
4	
5	
6	
7	
8	
9	
10	
11	
12	
13	
14	
15	
16	

Задание 3. Рассмотрите строение локтевой кости на муляже и на рисунке 3. Определите положение проксимального и дистального эпифиза локтевой кости, строение диафиза. Назовите и покажите образования локтевой кости на муляже, соотнесите их с рисунком. В рабочей тетради заполните таблицу.

Таблица 3 – Строение локтевой кости

Обозначение	Название
1	
2	
3	
4	
5	
6	
7	
8	

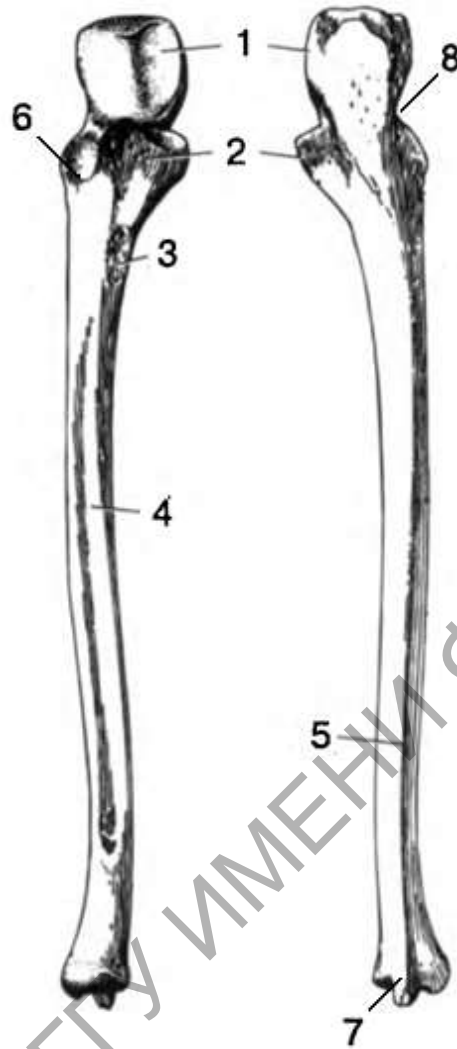


Рисунок 3 – Строение локтевой кости

Задание 4. Рассмотрите строение лучевой кости на муляже и на рисунке 4. Определите положение проксимального и дистального эпифиза. Назовите и покажите образования лучевой кости на муляже, соотнесите их с рисунком. В рабочей тетради заполните таблицу.

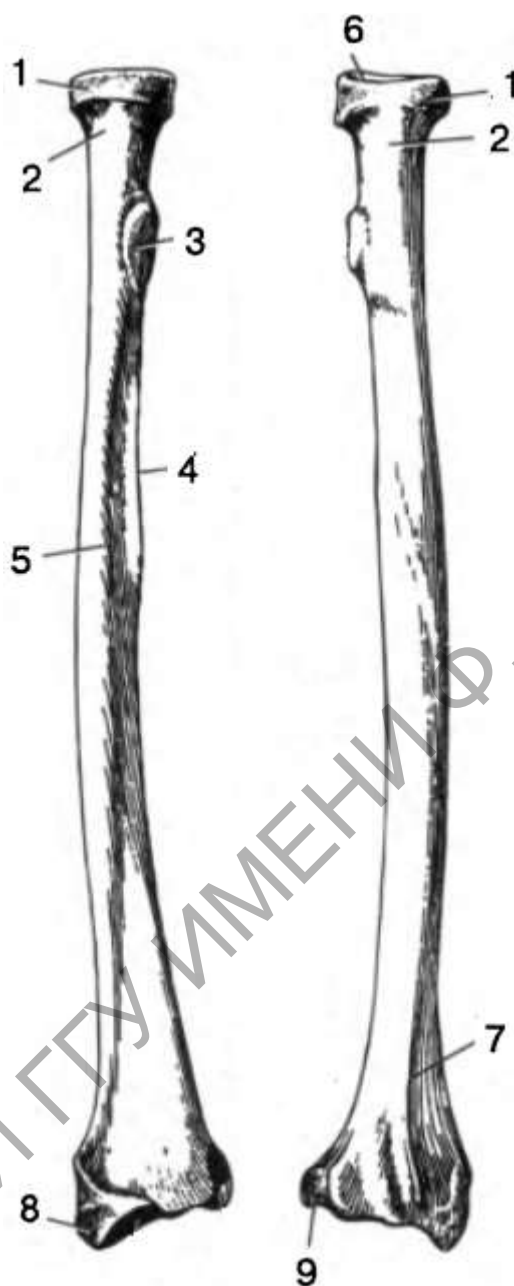


Рисунок 4 – Строение лучевой кости

Таблица 4 – Строение лучевой кости

Обозначение	Название
1	
2	
3	
4	
5	
6	
7	
8	
9	

Задание 5. Рассмотрите строение кисти, образования проксимального и дистального ряда запястья на муляже и на рисунке 5. Назовите и покажите кости проксимального и дистального ряда запястья, пястные кости, посчитайте фаланги пальцев. В рабочей тетради заполните таблицу. Аккуратно зарисуйте желтым цветом кости проксимального ряда запястья, синим цветом дистальный ряд, зеленым – кости пясти и красным фаланги пальцев.

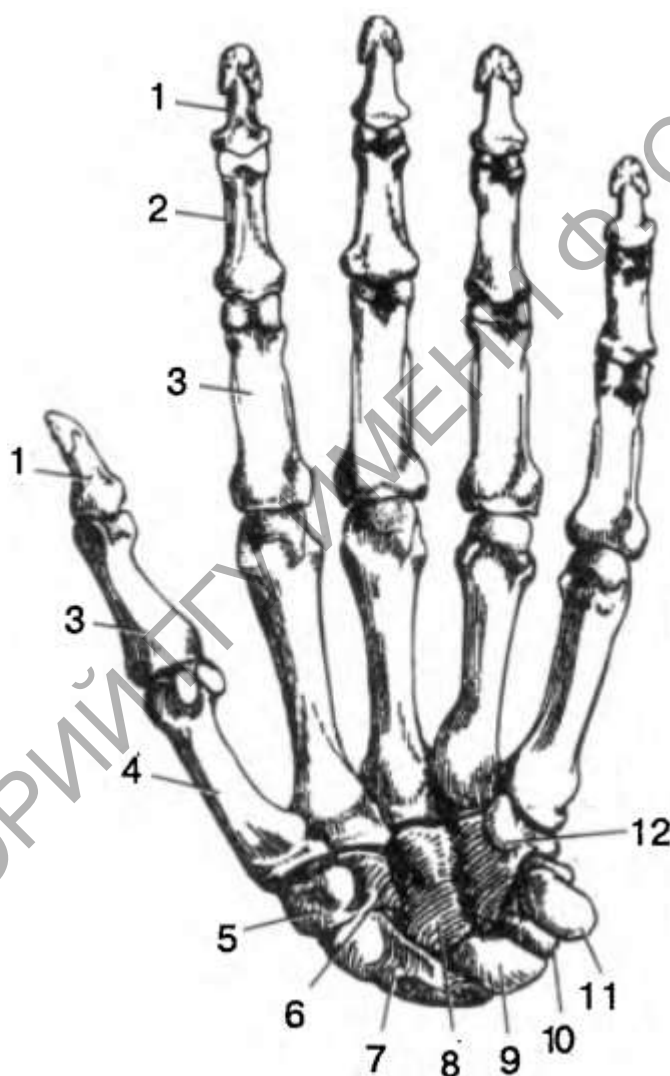


Рисунок 5 – Строение костей кисти

Таблица 5 – Строение кисти

Обозначение	Название
1	

2	
3	
4	
5	
6	
7	
8	
9	
10	
11	
12	

Задание 6. Рассмотрите строение тазовой кости на муляже и рисунке 6. Назовите и покажите анатомические образования наружной и внутренней поверхности, расположение подвздошной, седалищной и лобковой кости, вертлужную впадину и запирающее отверстие. В рабочей тетради заполните таблицу.

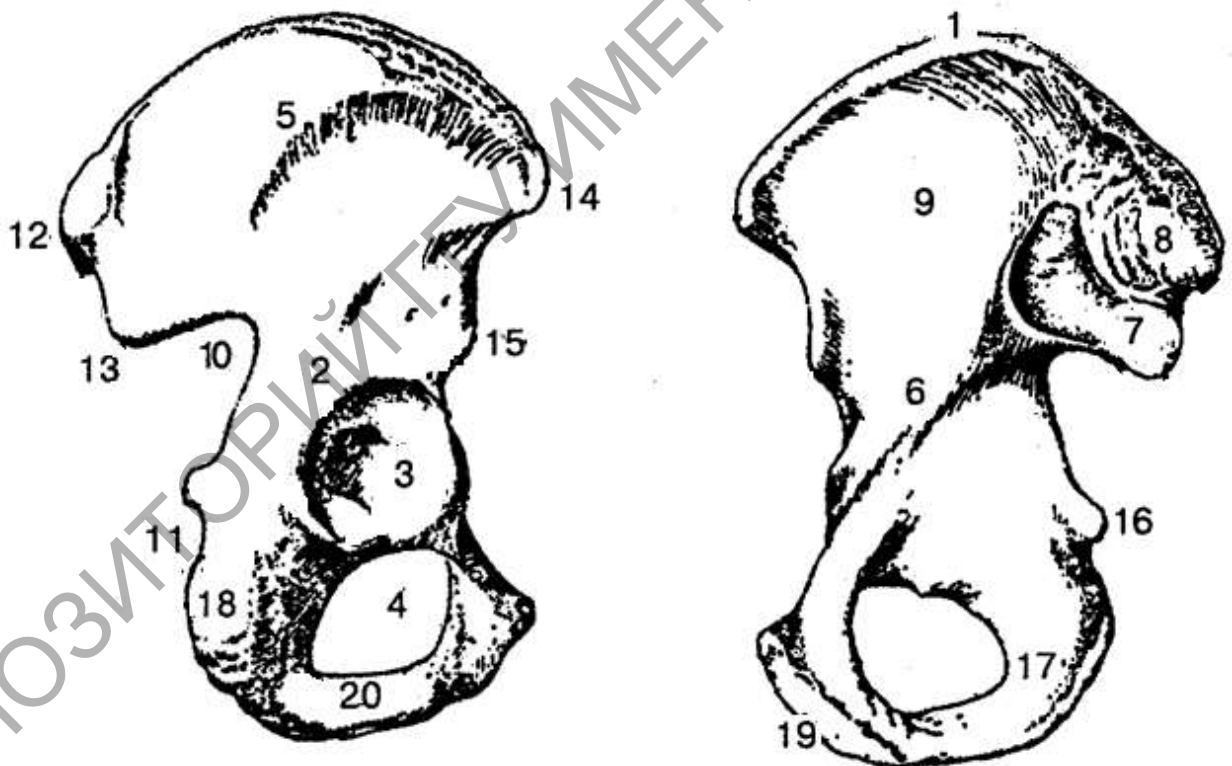


Рисунок 6 – Наружная поверхность тазовой кости

Таблица 6 – Строение тазовой кости

Обозначение	Название
1	
2	

3	
4	
5	
6	
7	
8	
9	
10	
11	
12	
13	
14	
15	
16	
17	
18	
19	
20	

Задание 7. Рассмотрите строение бедренной кости на муляже и рисунке 7, назовите и покажите основные образования проксимального и дистального эпифиза. В рабочей тетради заполните таблицу.

Таблица 7 – Внутреннее строение бедренной кости

Обозначение	Название
1	
2	
3	
4	
5	
6	
7	
8	
9	
10	
11	
12	
13	
14	
15	
16	

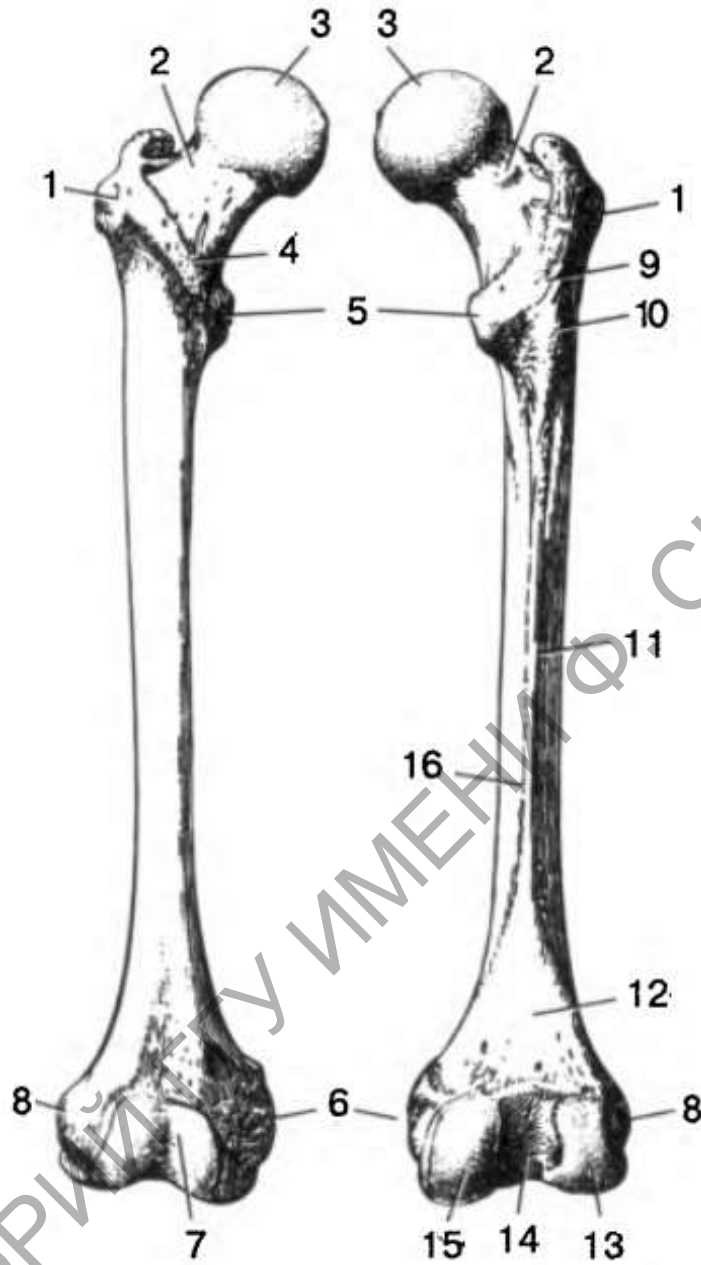


Рисунок 8 – Строение бедренной кости

Задание 8. Рассмотреть строение большеберцовой кости на муляже и рисунке 9, назовите и покажите основные образования. В рабочей тетради заполните таблицу.

Таблица 9 – Строение большеберцовой кости

Обозначение	Название
1	
2	
3	
4	
5	

6	
7	
8	
9	
10	

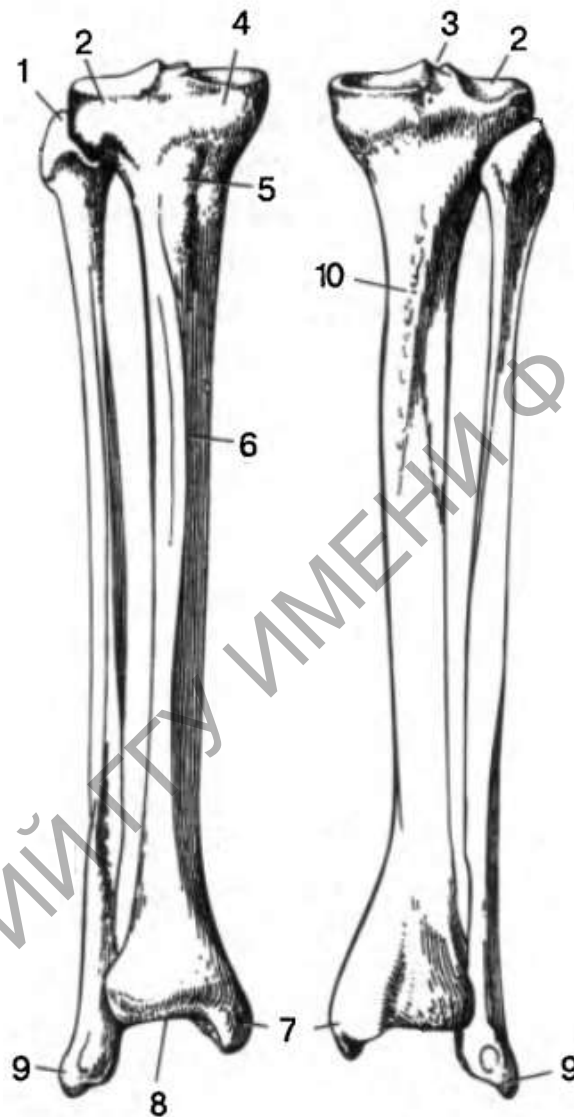


Рисунок 9 – Строение большеберцовой кости

Задание 9. Рассмотрите строение костей стопы на рисунке 10, образования проксимального и дистального ряда предплюсны. Назовите и покажите на муляже кости предплюсны, опишите строение фаланг пальцев и костей плюсны. В рабочей тетради заполните таблицу. Аккуратно зарисуйте желтым цветом кости проксимального ряда предплюсны, синим дистального ряда, зеленым – кости плюсны и красным фаланги пальцев.

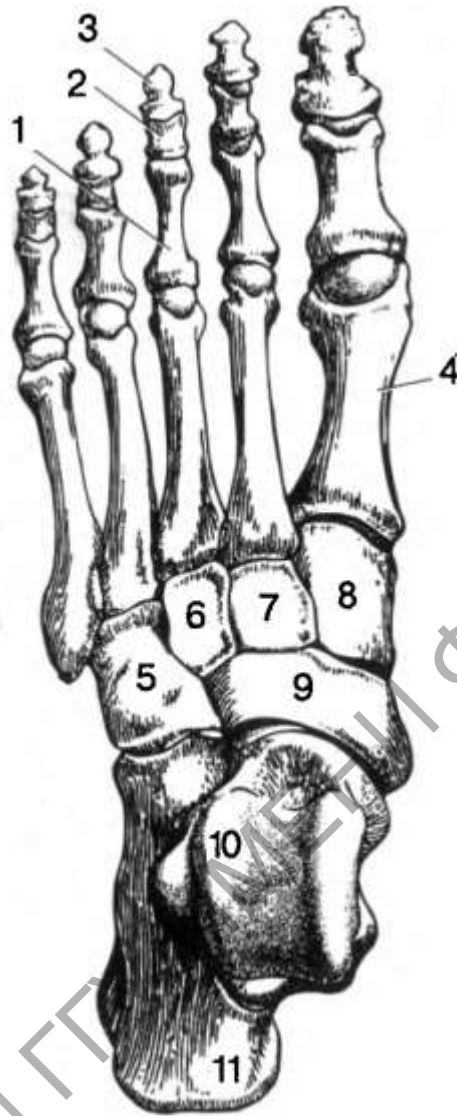


Рисунок 10 – Строение костей стопы

Таблица 10 – Строение костей стопы

Обозначение	Название
1	
2	
3	
4	
5	
6	
7	
8	
9	
10	
11	

Контрольные вопросы:

- 1 Какое строение имеет лопатки? Перечислите образования лопатки относительно наружной и внутренней поверхности.
- 2 Какое строение имеет плечевая кость?
- 3 Какое строение имеют кости предплечья?
- 5 Перечислите кости образующие кисть.
- 6 Расскажите о строении тазовых костей.
- 7 Какое строение имеет бедренная кость?
- 8 Какое назначение имеет надколенник? С какими костями он сочленяется?
- 9 Опишите строение костей голени.
- 10 Перечислите кости образующие стопу.

РЕПОЗИТОРИЙ ГГУ ИМЕНИ Ф. СКОРИНЫ

Лабораторная работа 3

МЫШЦЫ ГОЛОВЫ, ШЕИ И ТУЛОВИЩА

Цель работы: следуя заданиям практической части лабораторной работы рассмотреть анатомическое строение мышц головы, шеи и туловища, ответить на контрольные вопросы

Задание 1. Рассмотрите лицевые мышцы, представленные на рисунке 1, с помощью обозначений заучите расположение мышц и их названия. В рабочей тетради составите таблицу, в которой подпишите обозначения, точки прикрепления и функцию.

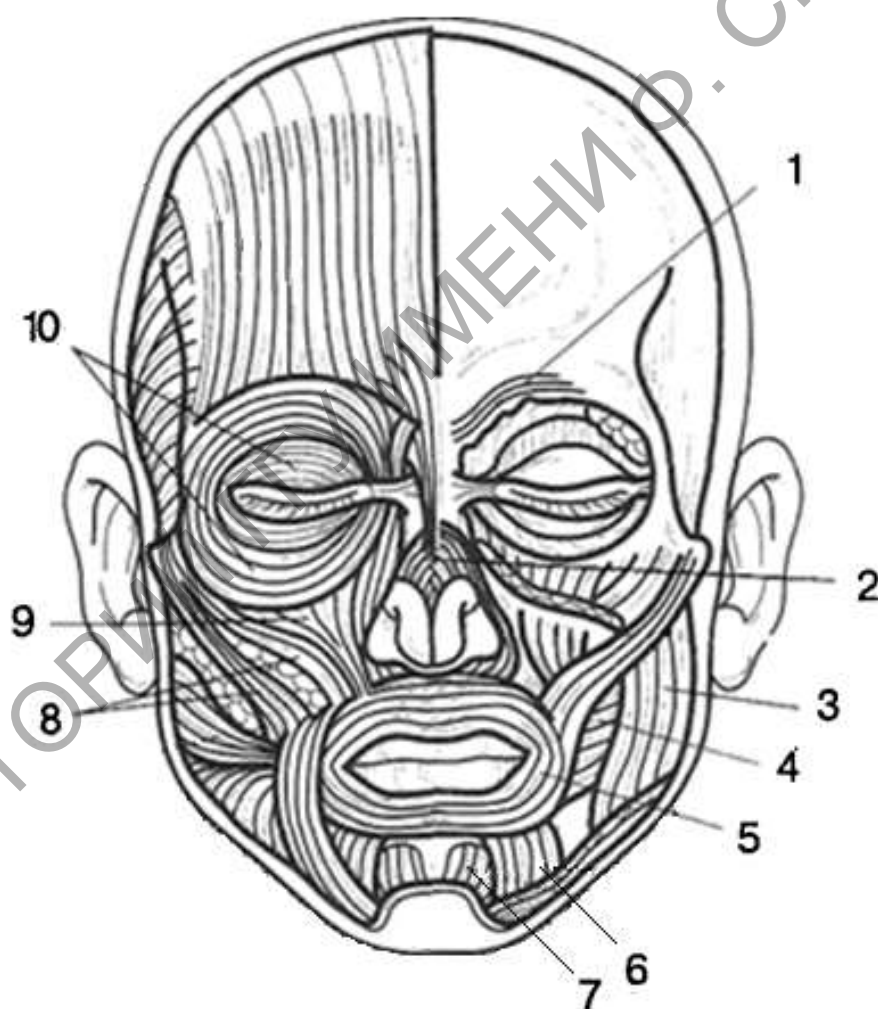


Рисунок 1 – Лицевые мышцы (по Э. Алкамо)

Таблица 1 – Лицевые и жевательные мышцы

№	Название	Начало	Прикрепление	Функция

Задание 2. Рассмотрите жевательные мышцы, представленные на рисунке 2, с помощью обозначений заучите расположение мышц и их названия. В рабочей тетради заполните таблицу.

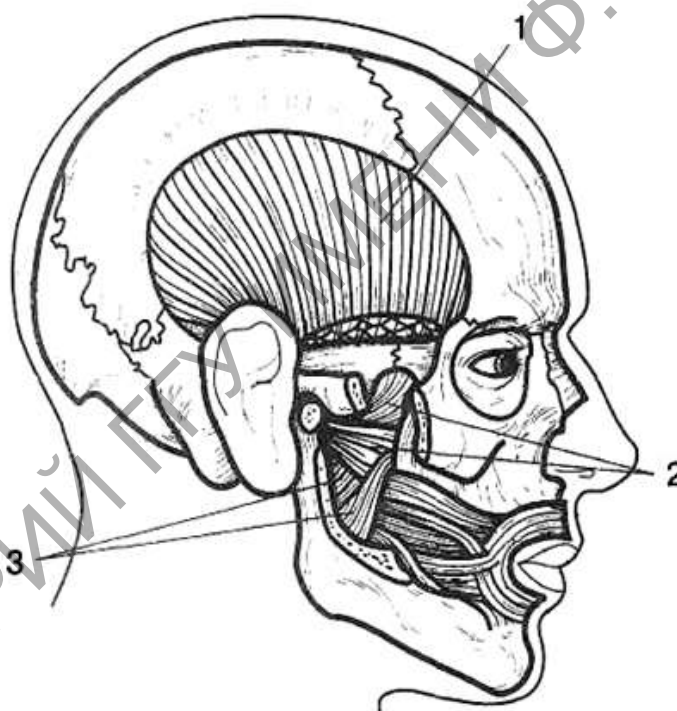


Рисунок 2 – Жевательные мышцы (по Э. Алкамо)

Таблица 2 – Жевательные мышцы

№	Название	Начало	Прикрепление	Функция

Задание 3. Рассмотрите мышцы шеи, представленные на рисунке 3 (вид спереди), с помощью обозначений заучите расположение мышц и их

названия. В рабочей тетради заполните таблицу, в которой подпишите, точки прикрепления и функцию.

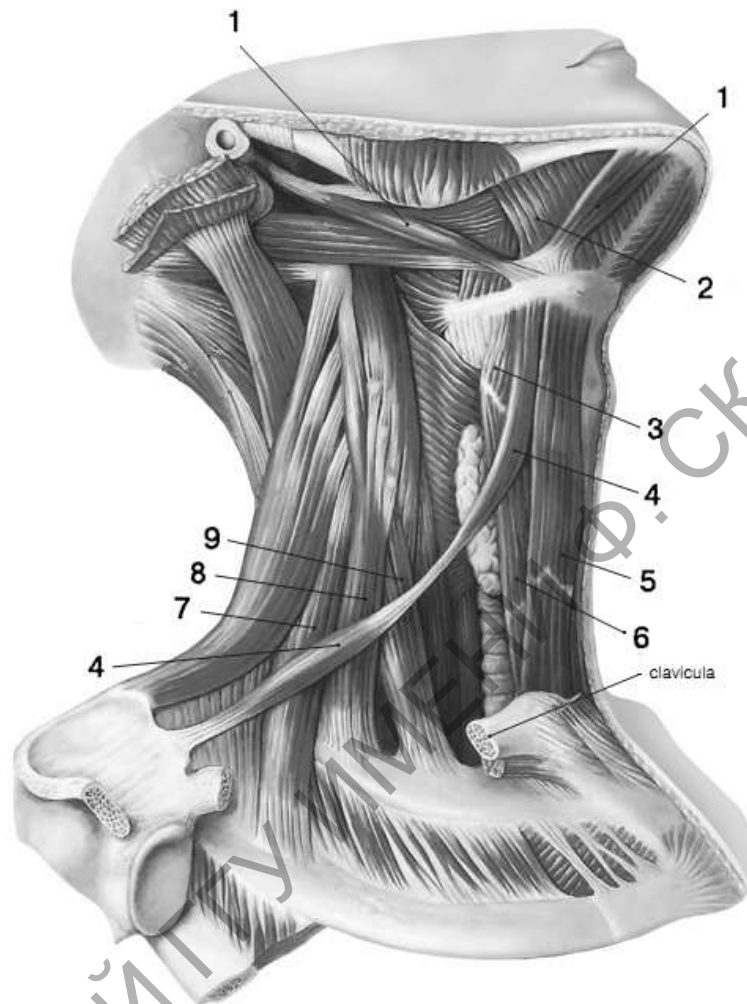


Рисунок 3 – Мышцы шеи

Таблица 3 – Мышцы шеи

№	Название	Начало	Прикрепление	Функция

Задание 4. Рассмотрите мышцы спины, представленные на рисунке 4 (вид спереди), с помощью обозначений заучите расположение мышц и их

Задание 5. На рисунке 5 представлены мышцы груди и живота (вид спереди и сзади) с помощью обозначений заучите расположение мышц и их названия. В рабочей тетради составите таблицу, в которой подпишите обозначения, точки прикрепления и их функцию.

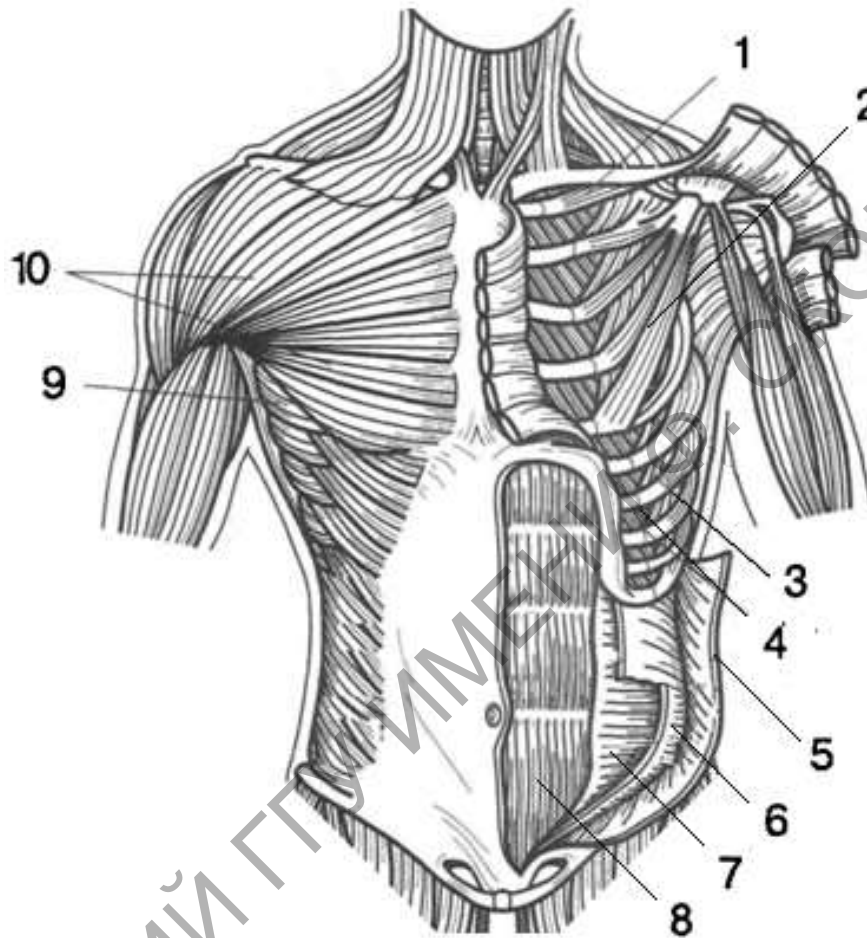


Рисунок 5 – Мышцы груди и живота (по Э. Алкамо)

Таблица 5 – Мышцы груди и живота

№	Название	Начало	Прикрепление	Функция

Контрольные вопросы:

- 1 Перечислите мимические мышцы головы, назовите точки прикрепления и функции, которые выполняют эти мышцы.
- 2 Перечислите жевательные мышцы головы, назовите точки прикрепления и функции, которые выполняют эти мышцы.
- 3 Какие мышцы относятся к поверхностным мышцам шеи? Назовите точки прикрепления поверхностных мышц шеи.
- 4 Какие мышцы относятся к средней группе мышц шеи? Назовите точки прикрепления мышц шеи среднего слоя.
- 5 Назовите точки прикрепления и функции надподъязычной группы мышц шеи.
- 6 Назовите точки прикрепления и функции подподъязычной группы мышц шеи.
- 7 Какие мышцы относятся к глубоким мышцам шеи?
- 8 Назовите точки прикрепления и функции мышц спины.
- 9 Назовите точки прикрепления и функции поверхностной группы мышц спины.
- 10 Назовите точки прикрепления и функции глубокой группы мышц спины.
- 11 Назовите точки прикрепления и функции мышц груди.
- 12 Назовите точки прикрепления и функции мышц живота.

Лабораторная работа 4

МЫШЦЫ ВЕРХНИХ КОНЕЧНОСТЕЙ

Цель работы: следуя заданиям практической части лабораторной работы изучить анатомическое строение мышц верхних конечностей, ответить на контрольные вопросы.

Задание 1. Рассмотрите мышцы плечевого пояса, представленные на рисунке 1. С помощью обозначений заучите расположение мышц и их названия. В рабочей тетради составите таблицу, в которой подпишите обозначения, укажите точки прикрепления и функции, которые выполняет мышца.

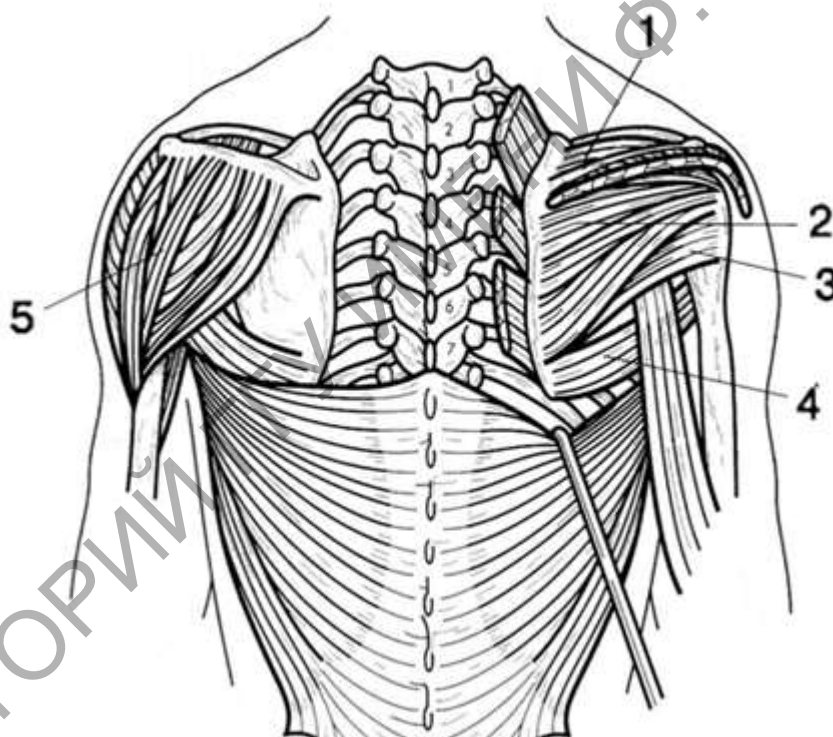


Рисунок 1 – Мышцы плечевого пояса (по Э. Алкамо с изменениями)

Таблица 1 – Мышцы плечевого пояса

№	Название	Начало	Прикрепление	Функция
1				
2				
3				
4				
5				

Задание 2. Рассмотрите мышцы плеча, представленные на рисунке 2 (вид спереди) и на рисунке 3 (вид сзади). В рабочей тетради составите

таблицу, в которой подпишите обозначения, укажите точки прикрепления и функции, которые выполняет мышца.

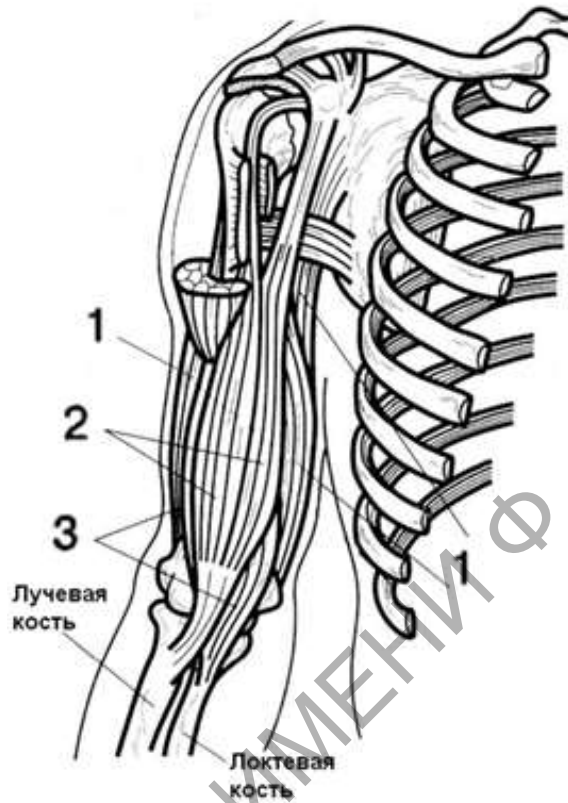


Рисунок 2 – Мышцы плеча, вид спереди (по Э. Алкамо)

Таблица 2 – Мышцы плеча, вид спереди

№	Название	Начало	Прикрепление	Функция
1				
2				
3				

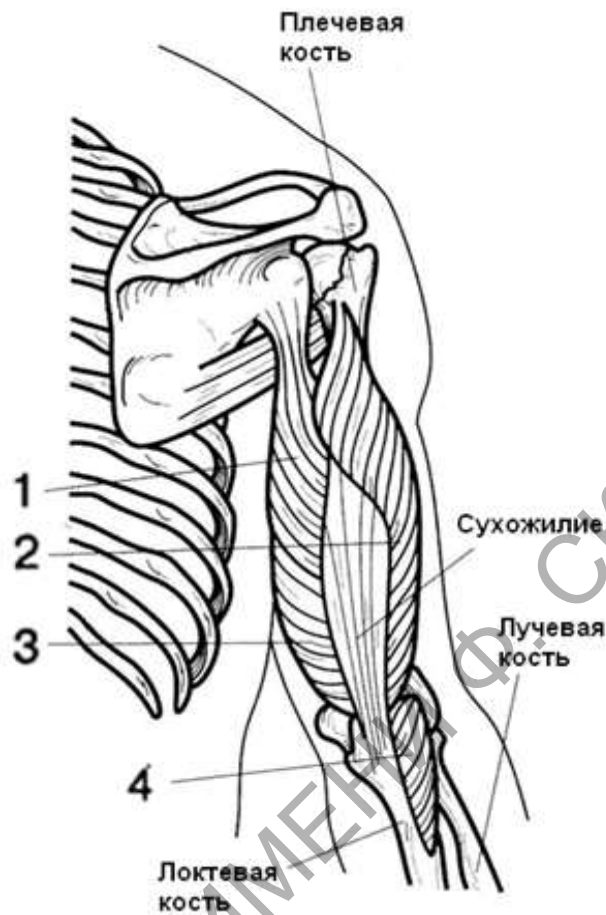


Рисунок 3 – Мышцы плеча, вид сзади (по Э. Алкамо)

Таблица 3 – Мышцы плеча, вид сзади

№	Название	Начало	Прикрепление	Функция
1				
2				
3				
4				

Задание 3. На рисунках 4 и 5 представлены мышцы предплечья, рисунок 4 рассматривает мышцы на поверхностном и глубоком срезе спереди, а рисунок 5 рассматривает мышцы на поверхностном и глубоком срезе сзади. В рабочей тетради составите таблицу, в которой подпишите обозначения, укажите точки прикрепления и функции, которые выполняет мышца.

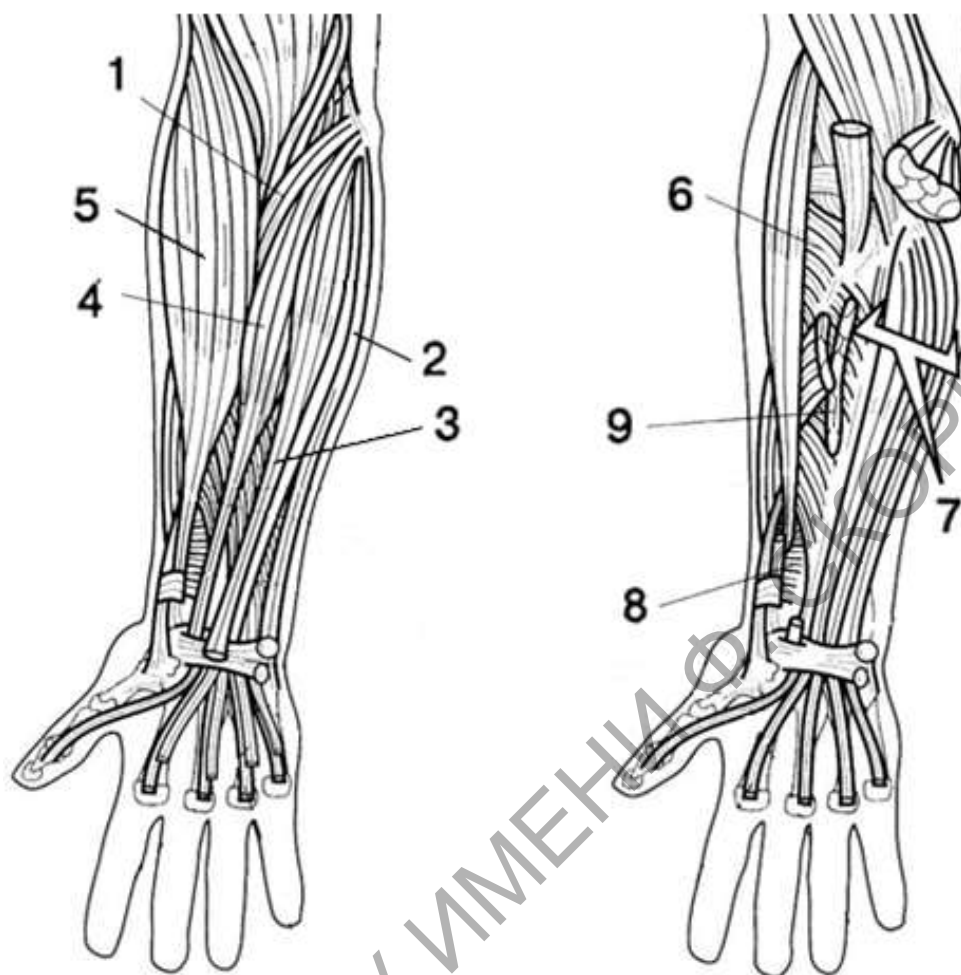


Рисунок 4 – Мышцы предплечья, вид спереди (по Э. Алкамо)

Таблица 4 – Мышцы предплечья, вид спереди

№	Название	Начало	Прикрепление	Функция
1				
2				
3				
4				
5				
6				
7				
8				
9				

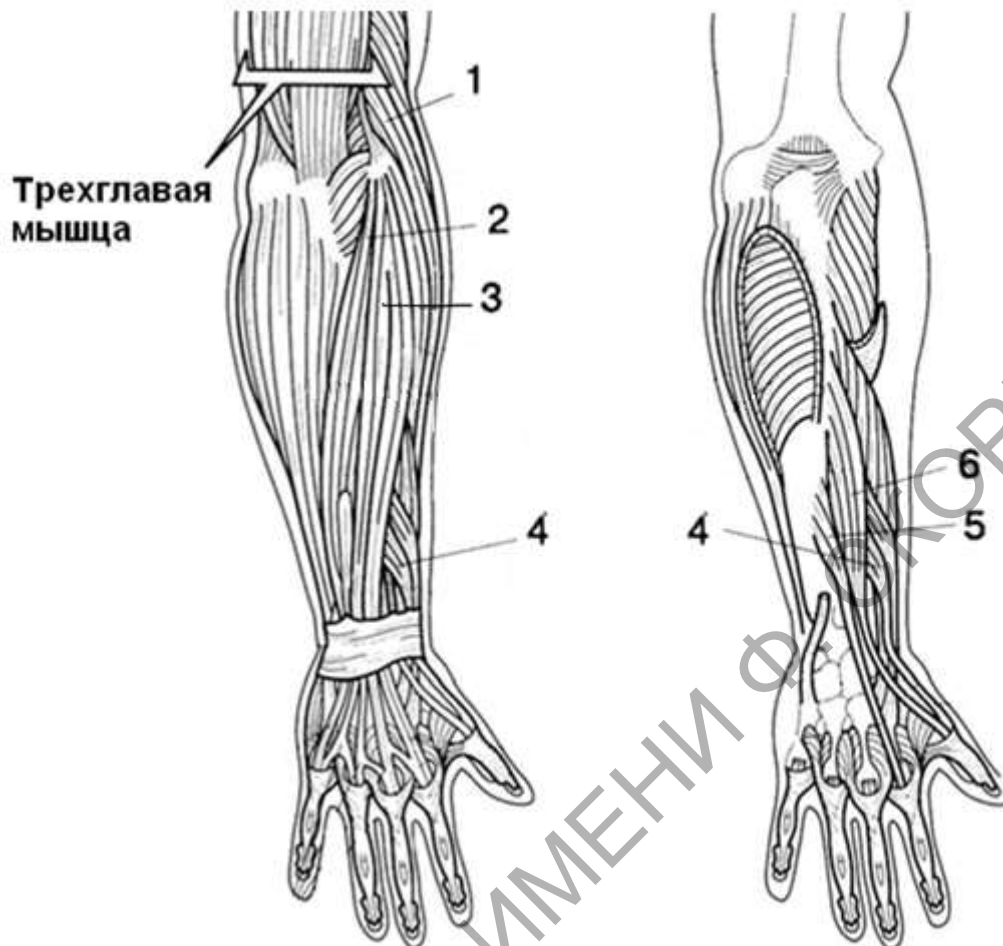


Рисунок 5 – Мышцы предплечья, вид сзади (по Э. Алкамо)

Таблица 5 – Мышцы предплечья, вид сзади

№	Название	Начало	Прикрепление	Функция
1				
2				
3				
4				
5				
6				

Контрольные вопросы:

- 1 Какие мышцы относят к мышцам плечевого пояса?
- 2 Назовите точки прикрепления мышц плечевого пояса.
- 3 Какие функции выполняют мышцы плечевого пояса?
- 4 Какие мышцы расположены на передней и задней поверхности плеча? Назовите точки прикрепления этих мышц.
- 5 Назовите точки прикрепления мышц предплечья. Какие функции выполняют мышцы плечевого пояса?
- 6 Приведите примеры мышцы кисти.

РЕПОЗИТОРИЙ ГГУ ИМЕНИ Ф. СКОРИНЫ

Лабораторная работа 5

МЫШЦЫ НИЖНИХ КОНЕЧНОСТЕЙ

Цель работы: изучить анатомическое строение мышц верхних и нижних конечностей.

Задание 1. Рассмотрите мышцы тазового пояса, представленные на рисунках 1 и 2. С помощью обозначений заучите расположение мышц и их названия. В рабочей тетради заполните таблицу 1 и 2, в которых подпишите обозначения, укажите точки прикрепления и функции, которые выполняет каждая мышца.

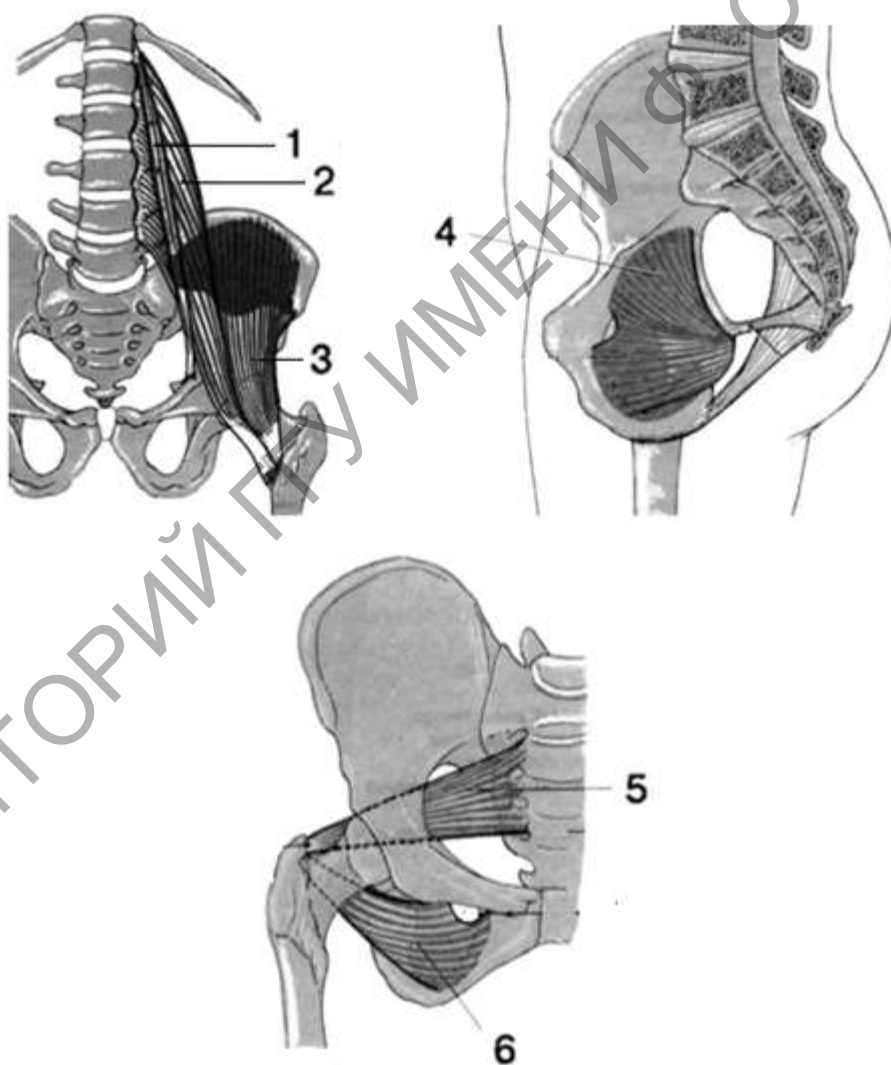


Рисунок 1 – Мышцы тазового пояса (вид спереди)
(по Э. В. Семенову)

Таблица 1 – Мышцы тазового пояса, вид спереди

№	Название	Начало	Прикрепление	Функция
1				
2				
3				
4				
5				
6				

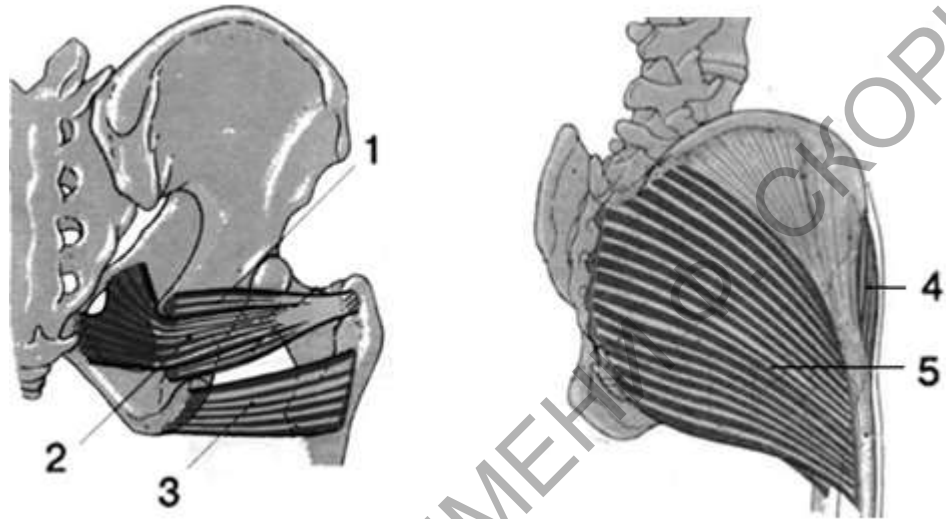


Рисунок 2 – Мышцы тазового пояса (сзади и сбоку)

Таблица 2 – Мышцы тазового пояса (сзади и сбоку)

№	Название	Начало	Прикрепление	Функция
1				
2				
3				
4				
5				

Задание 2. Рассмотрите мышцы бедра, представленные на рисунке 3. С помощью обозначений заучите расположение мышц и их названия. В рабочей тетради заполните таблицу 3, в которой подпишите обозначения, укажите точки прикрепления и функции, которые выполняет мышца.

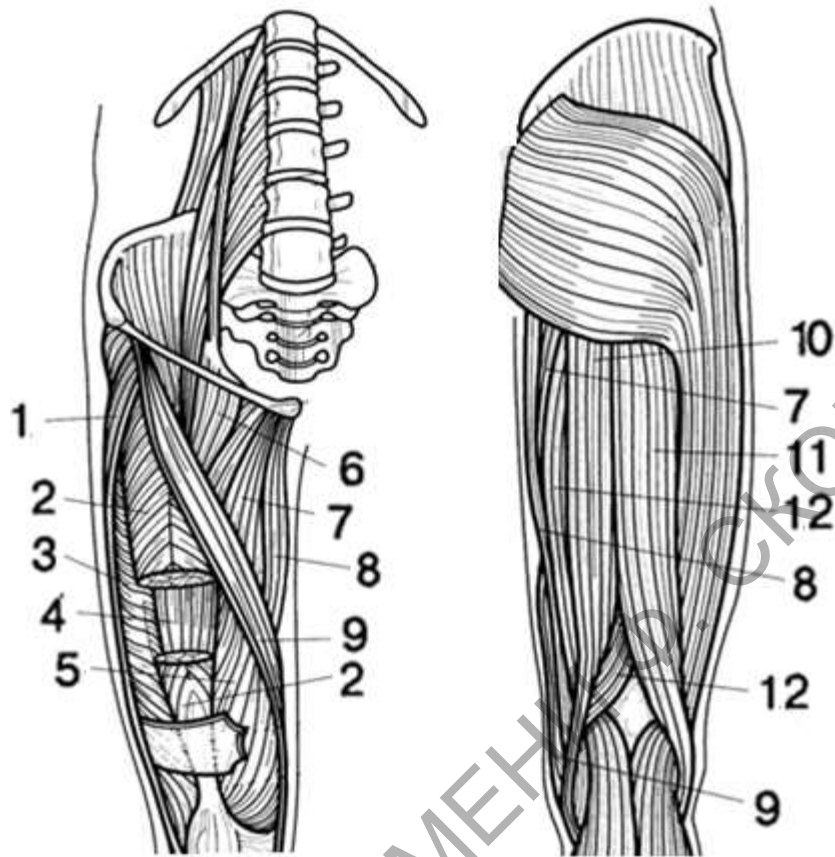


Рисунок 3 – Мышцы бедра
(по Э. Алкамо)

Таблица 3 – Мышцы бедра

№	Название	Начало	Прикрепление	Функция
1				
2				
3				
4				
5				
6				
7				
8				
9				
10				
11				
12				

Задание 3. Рассмотрите мышцы голени, представленные на рисунке 4 (вид спереди) и на рисунке 5 (вид сзади). Мышцы голени тесно связаны с большеберцовой и малоберцовой костью. С помощью обозначений заучите расположение мышц и их названия. В рабочей тетради заполните таблицы 4 и 5, в которой подпишите обозначения, укажите точки прикрепления и функции, которые выполняет мышца.

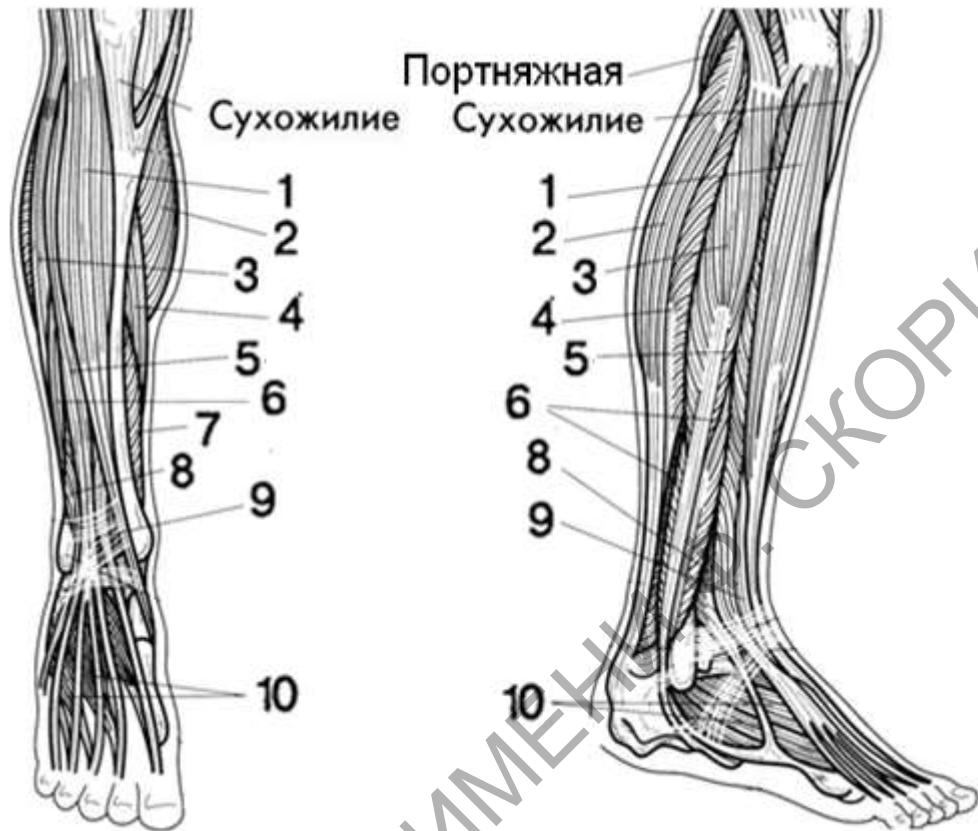


Рисунок 4 – Мышцы голени, вид спереди (по Э. Алкамо)

Таблица 4 – Мышцы голени, вид спереди

№	Название	Начало	Прикрепление	Функция
1				
2				
3				
4				
5				
6				
7				
8				
9				
10				

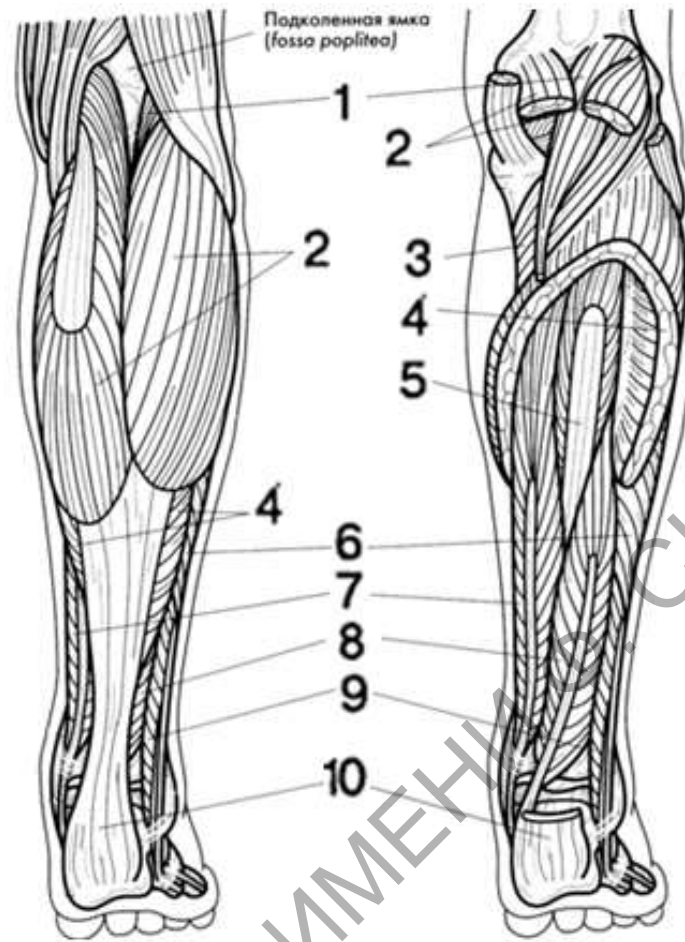


Рисунок 5 – Мышцы голени, вид сзади (по Э. Алкамо)

Таблица 5 – Мышцы голени, вид сзади

№	Название	Начало	Прикрепление	Функция
1				
2				
3				
4				
5				
6				
7				
8				
9				
10	пяточное сухожилие			

Контрольные вопросы:

- 1 Назовите мышцы тазового пояса.
- 2 Назовите точки прикрепления и функции, которые выполняют мышцы тазового пояса.
- 3 Какие мышцы относятся к медиальным мышцам бедра? Какие

функции выполняют эти мышцы?

4 Какие мышцы относятся к задней группе мышц бедра? Назовите точки прикрепления этих мышц.

5 Назовите точки прикрепления и функции мышц голени передней и латеральной группы.

6 Назовите точки прикрепления и функции задней группы мышц голени.

РЕПОЗИТОРИЙ ГГУ ИМЕНИ Ф. СКОРИНЫ

Лабораторная работа 6

ПИЩЕВАРИТЕЛЬНАЯ СИСТЕМА

Цель работы: рассмотреть строение отделов пищеварительной трубки на муляжах и таблицах, выполнить задания практической части

Задание 1. Рассмотрите строение ротовой полости, представленное на рисунке 1. С помощью обозначений заучите расположение анатомических образований и их названия. В рабочей тетради заполните таблицу 1, и подпишите обозначения.

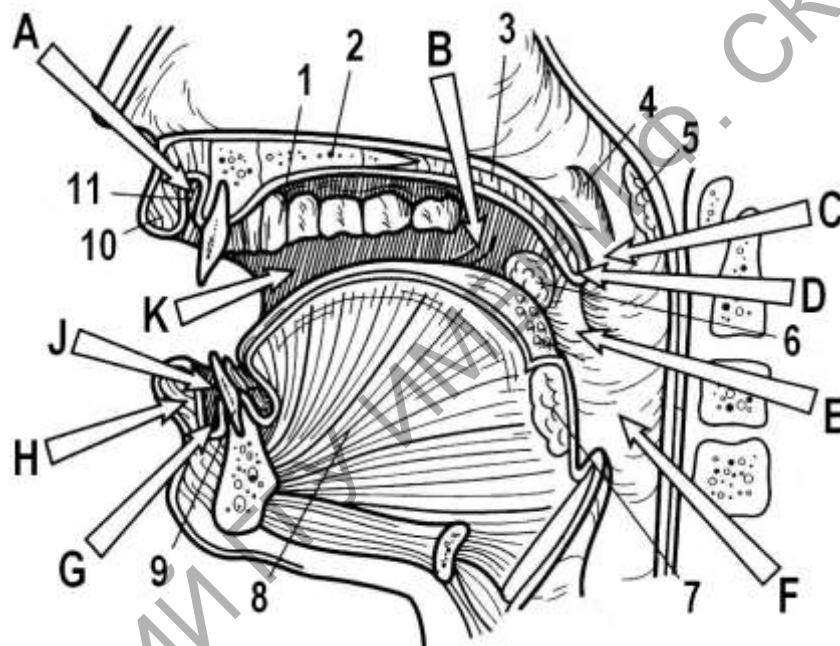


Рисунок 1 – Строение ротовой полости (по Э. Алкамо)

Таблица 1 – Строение ротовой полости

Обозначение	Русское название
1	
2	
3	
4	
5	
6	
7	
8	
9	
10	
A	

В	
С	
D	
E	
F	
G	
H	
J	
K	

Задание 2. Рассмотрите расположение больших слюнных желез и их протоков на рисунке 2. С помощью обозначений заучите расположение анатомических образований и их названия. В рабочей тетради заполните таблицу 2 и подпишите обозначения.

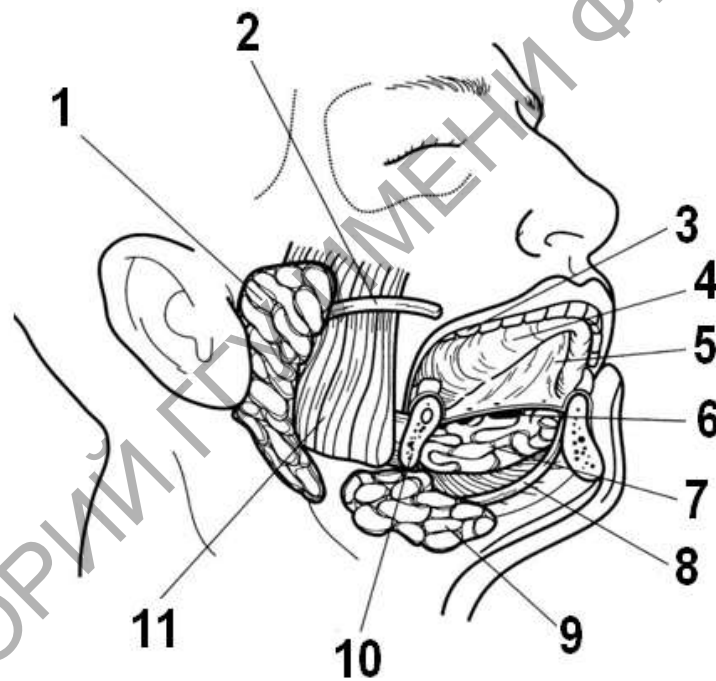


Рисунок 2 – Расположение слюнных желез (по Э. Алкамо)

Таблица 2 – Строение слюнных желез

Обозначение	Русское название
1	
2	
3	
4	
5	
6	
7	

8	
9	
10	

Задание 3. Рассмотрите внешнее строение желудка, представленное на рисунке 2. В рабочей тетради заполните таблицу 3 и подпишите обозначения.

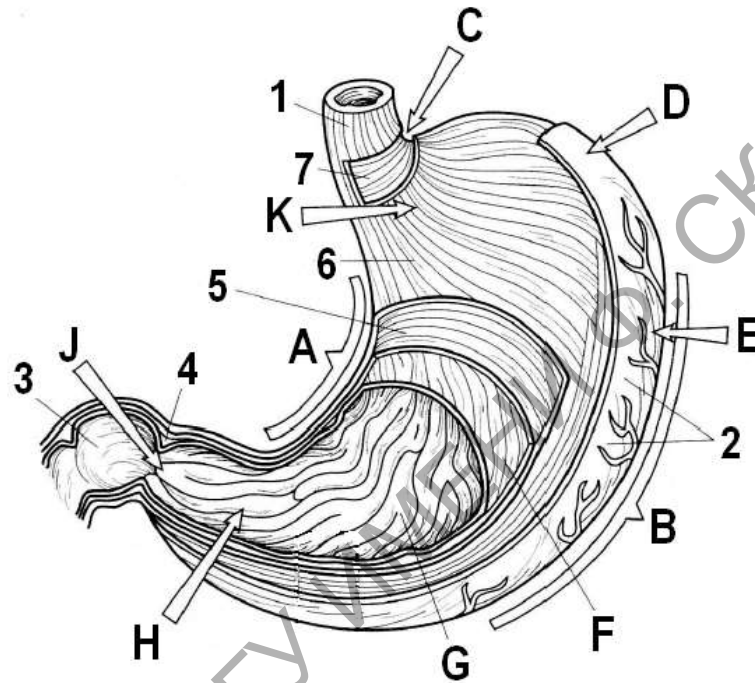


Рисунок 3 – Строение желудка

Таблица 3 – Строение желудка

Обозначение	Русское название
1	
2	
3	
4	
5	
6	
7	
A	
B	
C	
D	
E	
F	
G	

Н	
К	
L	

Задание 4. Рассмотрите расположение отделов кишечника, представленное на рисунке 4. С помощью обозначений заучите названия и расположение анатомических образований. В рабочей тетради заполните таблицу 4 и подпишите обозначения.

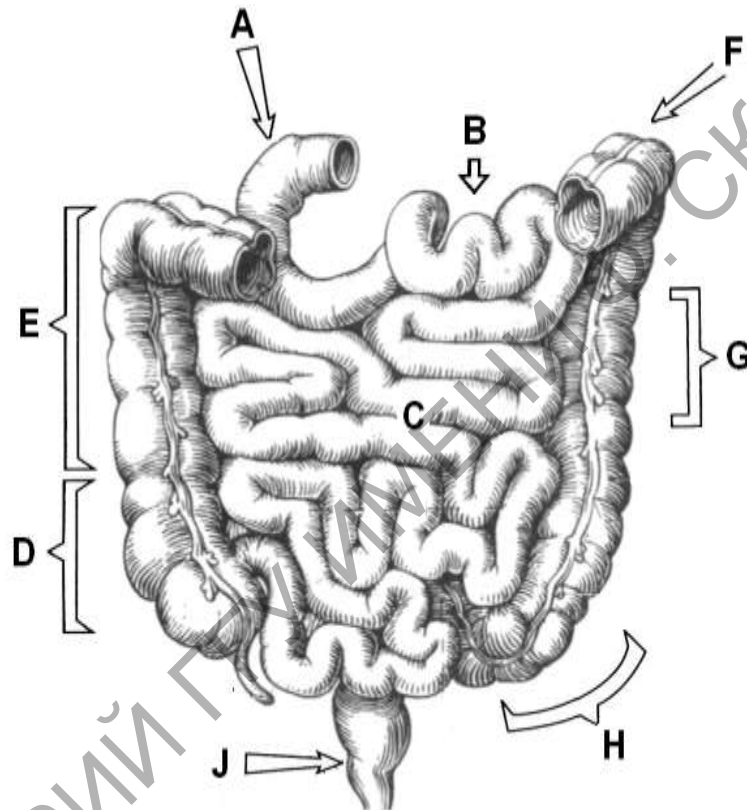


Рисунок 4 – Отделы кишечника, вид спереди (по Х. Фениш)

Таблица 4 – Строение кишечника

Обозначение	Русское название
A	
B	
C	
D	
E	
F	
G	
H	
J	
K	

Задание 5. Рассмотрите образования толстого отдела кишечника на рисунке 5. В рабочей тетради заполните таблицу 5 и подпишите обозначения.

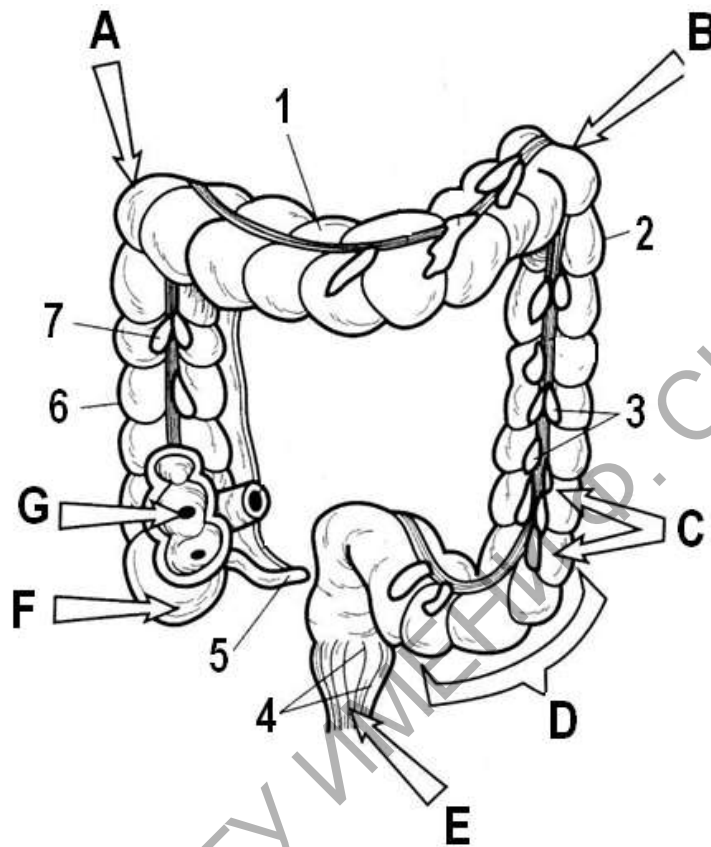
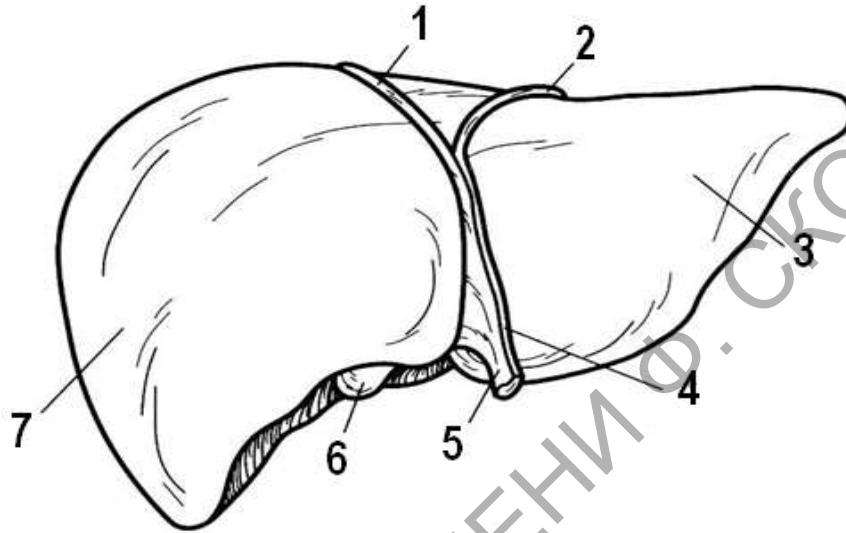


Рисунок 5 – Расположение толстого отдела кишечника (по Э. Алкамо)

Таблица 5 – Толстый отдел кишечника

Обозначение	Русское название
1	
2	
3	
4	
5	
6	
7	
A	
B	
C	
D	
E	
F	
G	

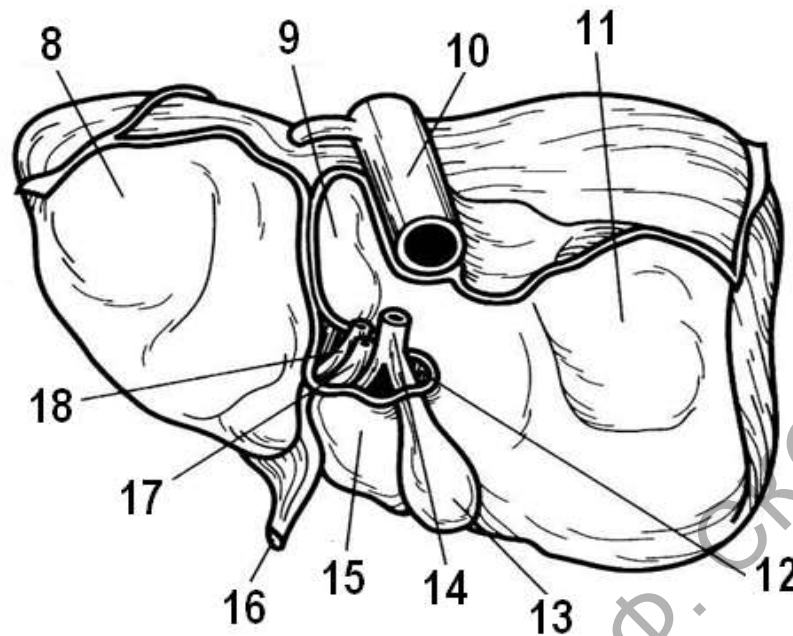
Задание 5. Рассмотрите анатомическое строение печени, представленное на рисунке 6. С помощью обозначений заучите названия и расположение анатомических образований на диафрагмальной (вид спереди) и висцеральной (вид сзади) поверхности. В рабочей тетради составите таблицу, в которой подпишите обозначения.



Вид спереди

Таблица 6 – Строение печени

Обозначение	Русское название
1	
2	
3	
4	
5	
6	
7	
8	
9	
10	
11	
12	
13	
14	
15	
16	
17	
18	



Вид сзади

Рисунок 6 – Поверхности печени (по Э. Алкамо)

Контрольные вопросы:

1. Какое строение имеет ротовая полость?
2. Назовите большие слюнные железы и расположение выводных протоков.
3. Какое строение имеет глотка?
4. Какое строение имеет пищевод? На какие отделы делят пищевод?
Назовите границы отделов пищевода.
5. Перечислите слои и особенности строения стенки пищевода.
6. Какое внешнее строение имеет желудок?
7. Расскажите о строение стенки желудка.
8. Какое строение имеет тонкий отдел кишечника?
9. Какие особенности имеет строение слизистой тонкой кишки?
10. Какое строение имеет толстый отдел кишечника?

Лабораторная работа 7

ДЫХАТЕЛЬНАЯ СИСТЕМА

Цель работы: рассмотреть строение отделов дыхательной системы на муляжах и таблицах, выполнить задания практической части

Задание 1. Рассмотрите строение верхних дыхательных путей, представленное на рисунке 1. С помощью обозначений заучите расположение анатомических образований и их названия. В рабочей тетради заполните таблицу и подпишите обозначения.

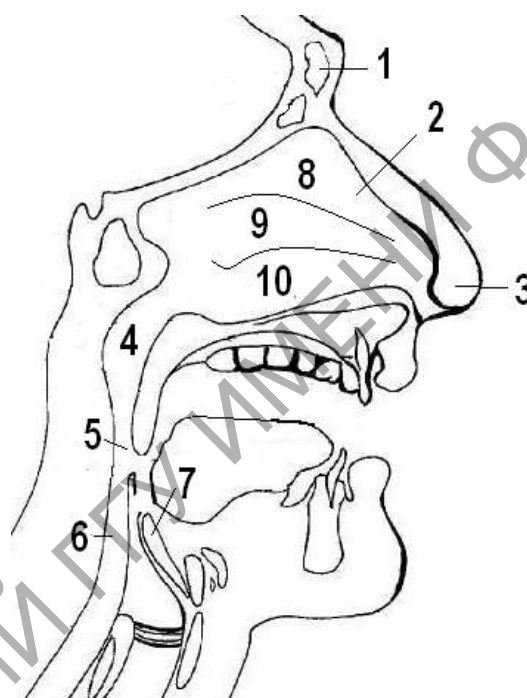


Рисунок 1 – Строение верхних дыхательных путей

Таблица 1 – Строение полости носа

Обозначение	Название
1	
2	
3	
4	
5	
6	
7	
8	
9	
10	

11	
12	

Задание 2. Рассмотрите строение хрящей гортани, представленное на рисунке 2. С помощью обозначений заучите расположение анатомических образований и их названия. В рабочей тетради заполните таблицу и подпишите обозначения.

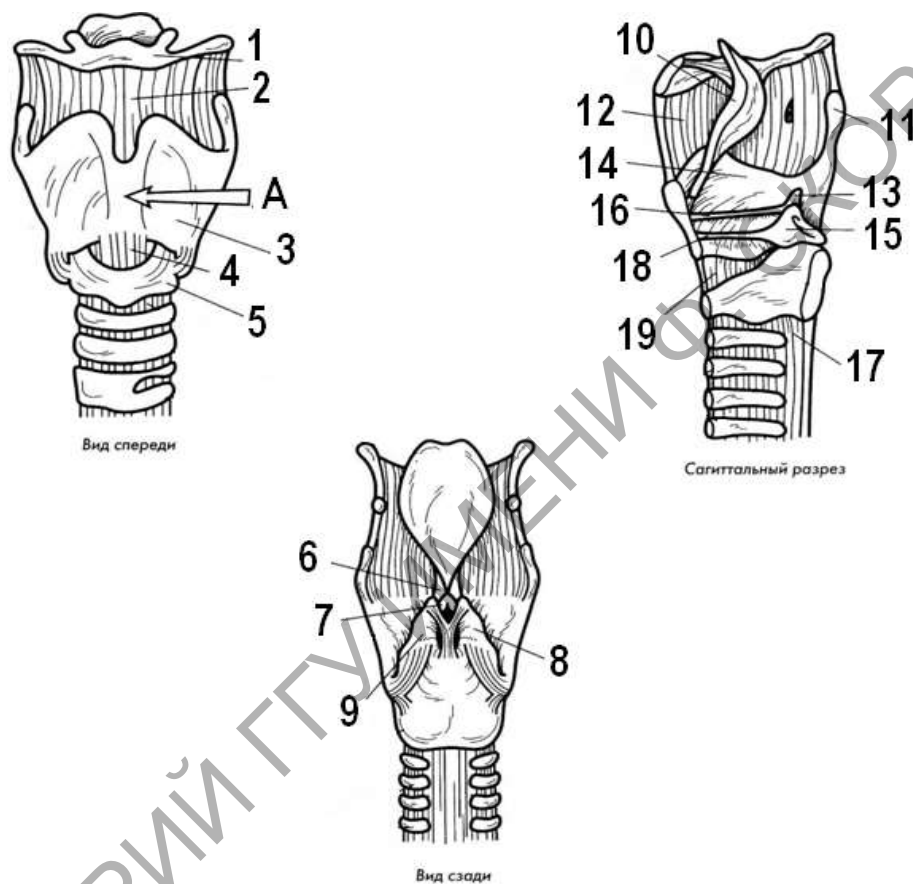


Рисунок 2 – Строение гортани (по Э. Алкамо)

Таблица 2 – Строение гортани

Обозначение	Название
1	
2	
3	
4	
5	
6	
7	
8	
9	

10	
11	
12	
13	
14	
15	
16	
17	
18	
19	

Задание 3. Рассмотрите строение верхних дыхательных путей, представленное на рисунке 3. С помощью обозначений заучите расположение анатомических образований и их названия. В рабочей тетради заполните таблицу и подпишите обозначения.

Таблица 3 – Строение трахеи и бронхов

Обозначение	Название
1	
2	
3	
4	
5	
6	
7	
8	
9	
10	
11	
12	
13	
14	
15	
16	

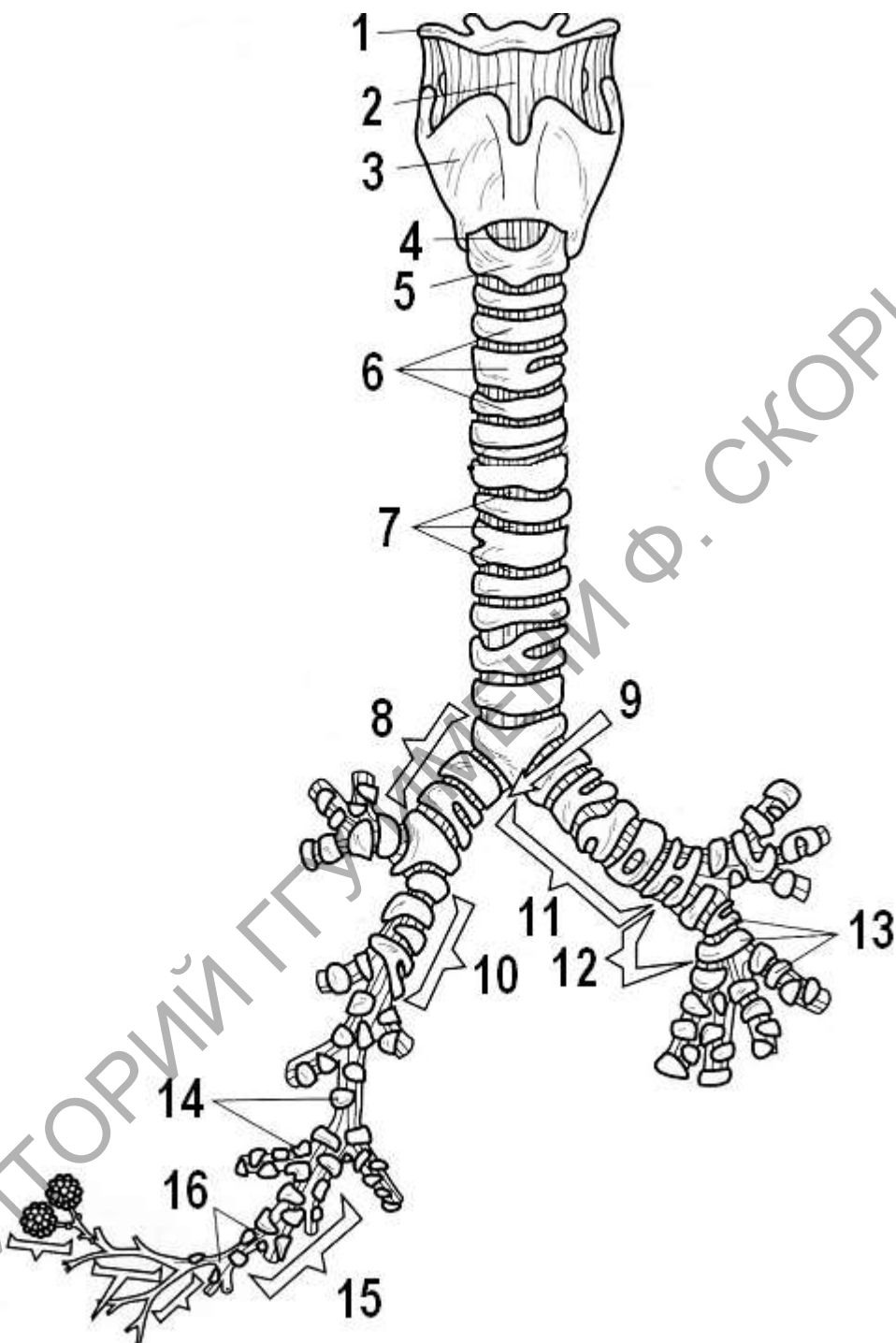


Рисунок 3 – Строение трахеи и бронхов (по Э. Алкамо)

Задание 4. Рассмотрите внешнее строение легких, представленное на рисунке 4. С помощью обозначений заучите расположение долей и поверхностей на левом и правом легком. В рабочей тетради заполните таблицу и подпишите обозначения долей, укажите количество сегментов в каждой доле.

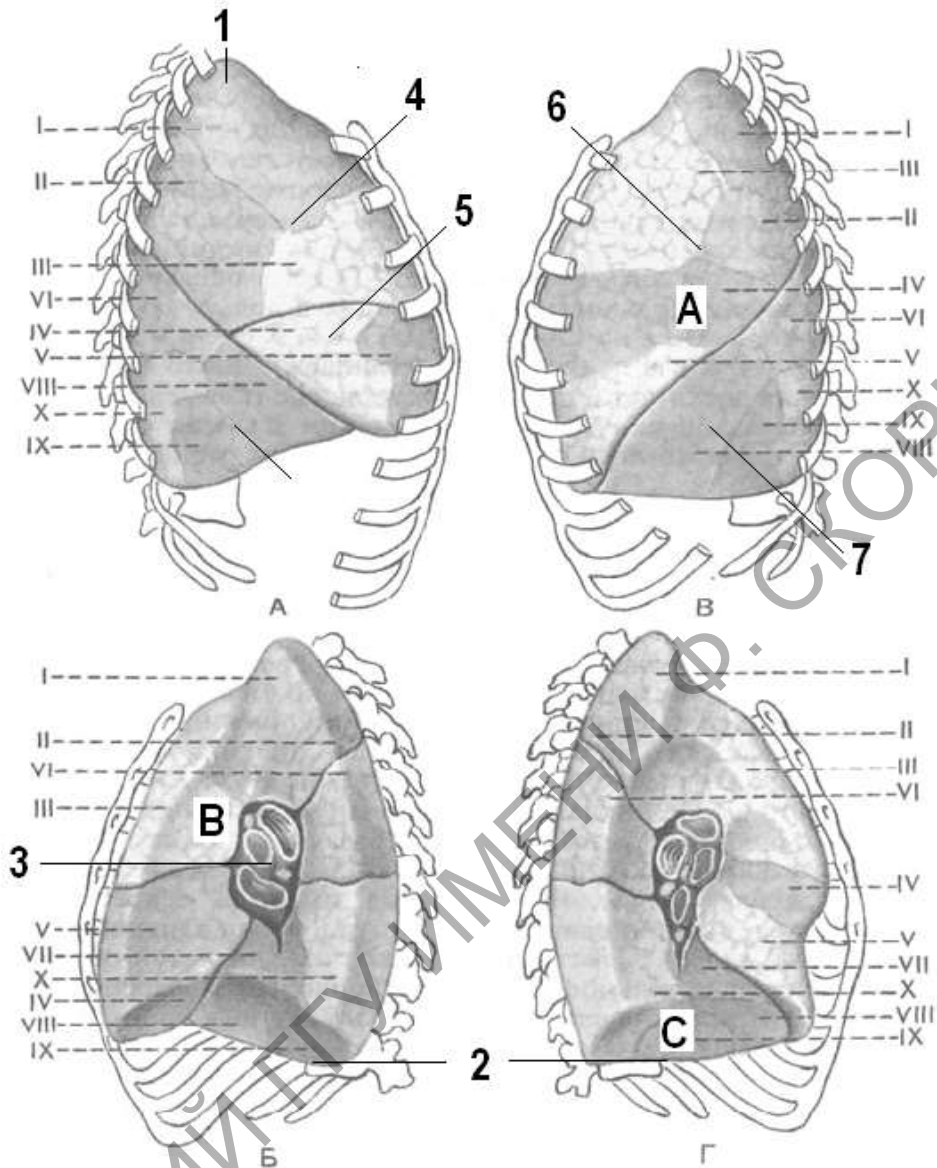


Рисунок 4 – Доли и сегменты легких (А, Б – правое легкое, В, Г – левое легкое)
(по М.Р. Сапину)

Таблица 4 – Строение трахеи и бронхов

Обозначение	Название
1	
2	
3	
4	
5	
6	
7	
А	
В	
С	

Задание 5. Рассмотрите строение легочного ацинуса представленное на рисунке 5. С помощью обозначений заучите расположение долей на левом и правом легком. В рабочей тетради заполните таблицу и подпишите обозначения.

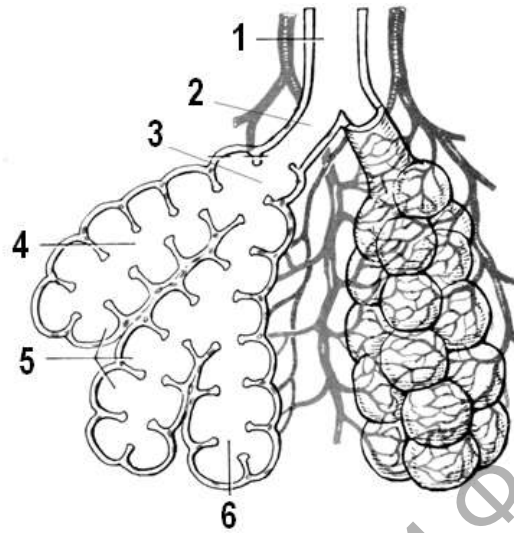


Рисунок 5 – Строение легочного ацинуса

Таблица 5 – Строение легочного ацинуса

Обозначение	Название
1	
2	
3	
4	
5	
6	

Контрольные вопросы:

1. Какое строение имеет носовая полость? Расскажите об особенностях слизистой оболочки носовой полости и носоглотки.
2. Назовите топографическое расположение гортани.
3. Какие хрящи участвуют в образовании гортани?
4. Какое строение имеет трахея? Укажите ее топографическое положение.
5. Что такое бронхиальное дерево? Расскажите о его строении. Перечислите последовательность ветвления бронхиального дерева.
6. Опишите внешнее строение легких. Что такое легочной сегмент?
7. Что такое легочной ацинус? Подсчитайте примерное количество легочных ацинусов.

2	
3	
4	
5	
6	
7	
8	
9	
10	
11	
12	
13	
14	

Задание 3. Рассмотрите схему строения и кровоснабжения нефрона, представленную на рисунке 2. С помощью обозначений заучите расположение анатомических образований и их названия. В рабочей тетради заполните таблицу и подпишите обозначения.

Таблица 3 – Строение нефрона

Обозначение	Название
1	
2	
3	
4	
5	
6	
7	
8	
9	
10	
11	
12	
13	
14	
15	
16	
17	
18	

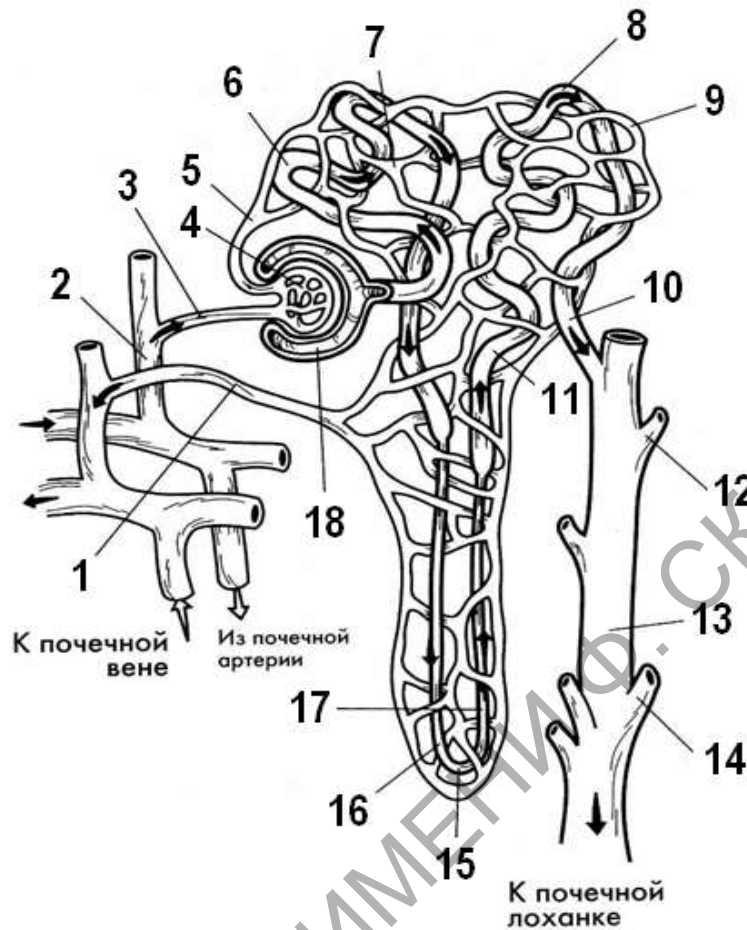


Рисунок 3 – Строение и кровоснабжение нефрона (по Э. Алкамо)

Задание 4. Рассмотрите внутренне строение яичка, представленное на рисунке 4. С помощью обозначений заучите расположение анатомических образований и их названия. В рабочей тетради заполните таблицу и подпишите обозначения.

Таблица 4 – Строение яичка

Обозначение	Название
1	
2	
3	
4	
5	
6	
7	
8	
9	
10	
11	

12	
13	
14	

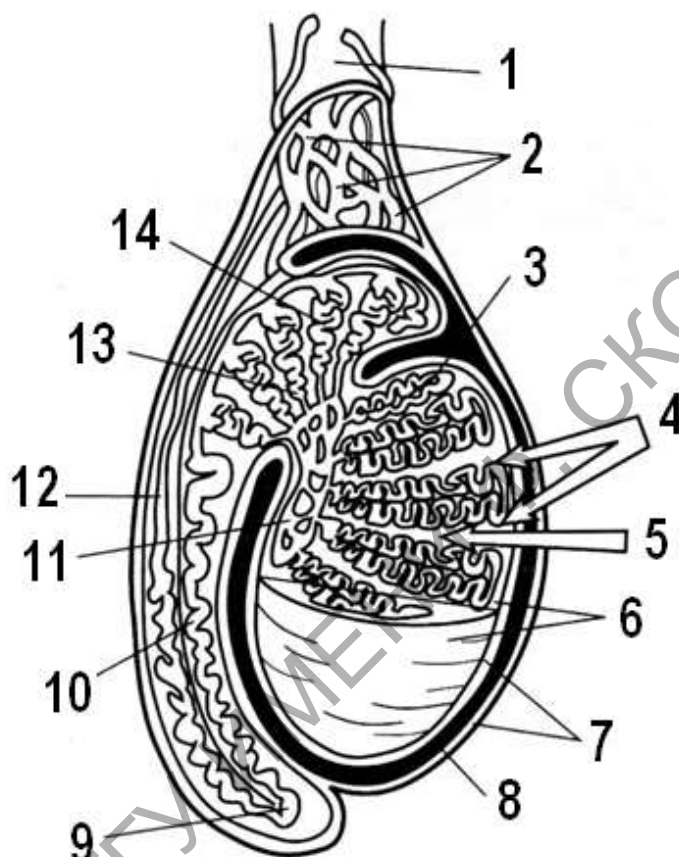


Рисунок 4 – Строение яичка (по Э. Алкамо)

Задание 5. Рассмотрите внутренне строение яичника, представленное на рисунке 5. С помощью обозначений заучите расположение анатомических образований и их названия. В рабочей тетради заполните таблицу и подпишите обозначения.

Таблица 5 – Строение яичника

Обозначение	Название
1	
2	
3	
4	
5	

6	
7	
8	
9	
10	
11	
12	
13	
14	

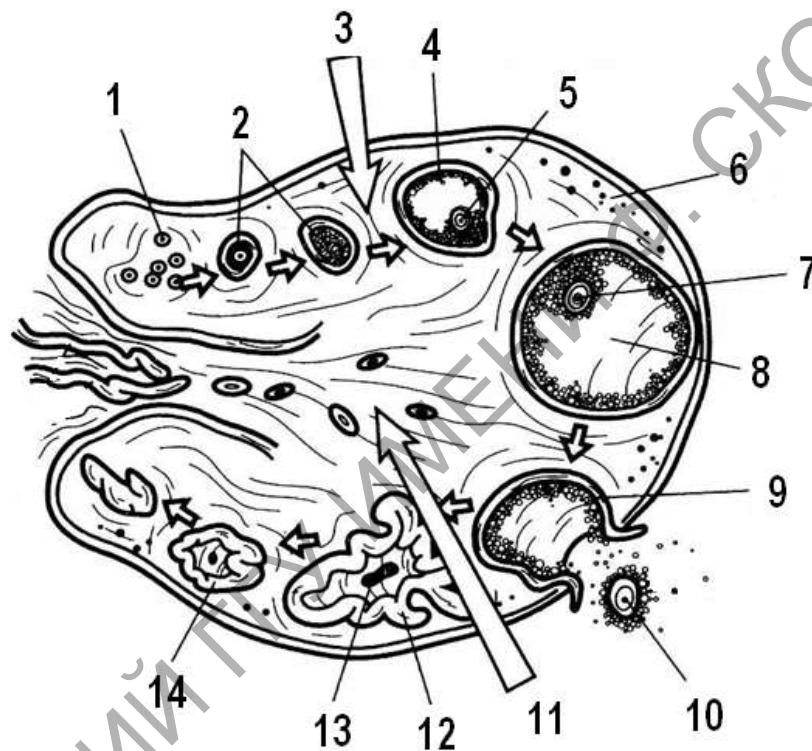


Рисунок 5 – Строение яичника (по Э. Алкамо)

Задание 6. Рассмотрите строение яичника и матки, представленные на рисунке 6. С помощью обозначений заучите расположение анатомических образований и их названия. В рабочей тетради заполните таблицу и подпишите обозначения.

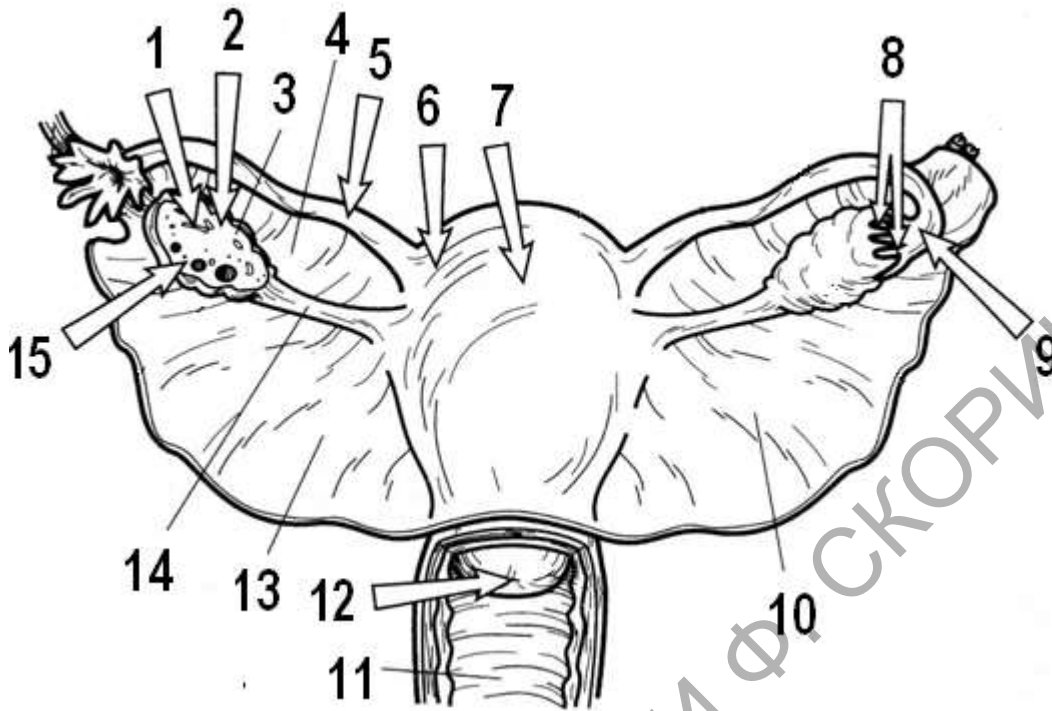


Рисунок 6 – Расположение матки и яичников
(по Э. Алкамо)

Таблица 6 – Строение матки и яичников

Обозначение	Название
1	
2	
3	
4	
5	
6	
7	
8	
9	
10	
11	
12	
13	
14	
15	

Контрольные вопросы:

1. Объясните внешнее строение почек, укажите анатомические особенности строения.
2. Опишите строение паренхимы почек, укажите, какие структуры участвуют в их формировании.
3. Расскажите о строении нефрона.
4. Как устроенная система кровообращения нефрона?
5. Как устроена система кровообращения почки в целом?
6. Как устроена мочевыводящая система?
7. Расскажите о строении мочеиспускательного канала и половые особенности его строения.
8. Перечислите женские наружные и внутренние половые органы.
9. Расскажите о строении яичника. Каким образом яичник прикреплен и где расположен?
10. Опишите строение маточных труб и матки. Как устроено влагалище?
11. Перечислите мужские наружные и внутренние половые органы.
12. Как устроены яички и придатки?
13. Расскажите о строении семявыносящего протока.

Лабораторная работа 9

СТРОЕНИЕ СЕРДЦА

Цель работы: рассмотреть рисунки и муляжи строения сердца, заполнить таблицы описания структур и образований сердца в рабочей тетради, выучить названия образований

Задание 1. Рассмотрите схему строения сердца на продольном разрезе, представленную на рисунке 1. Рассмотрите положение камер и ход движения артериальной и венозной крови. С помощью обозначений заучите расположение анатомических образований и их названия. В рабочей тетради заполните таблицу и подпишите обозначения.

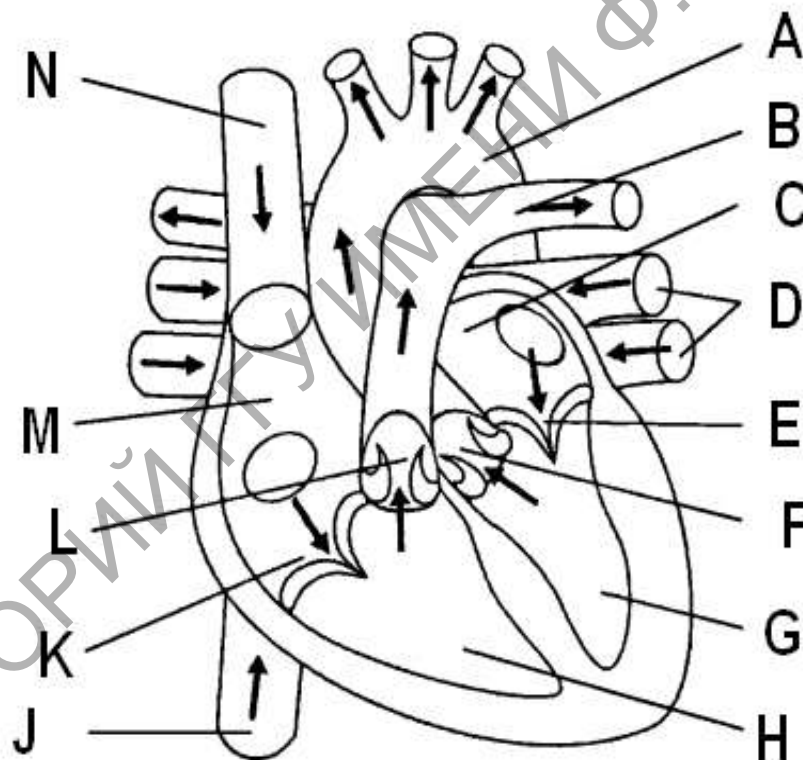


Рисунок 1 – Схема строения сердца

Таблица 1 – Строение сердца

Обозначение	Название
1	
2	
3	
4	

5	
6	
7	
8	
9	
10	
11	
12	
13	

Задание 2. Рассмотрите внешнее строение строения сердца, представленное на рисунке 2. Рассмотрите расположение перегородок и крупных артерий передней поверхности сердца. С помощью обозначений заучите расположение анатомических образований и их названия. В рабочей тетради заполните таблицу и подпишите обозначения.

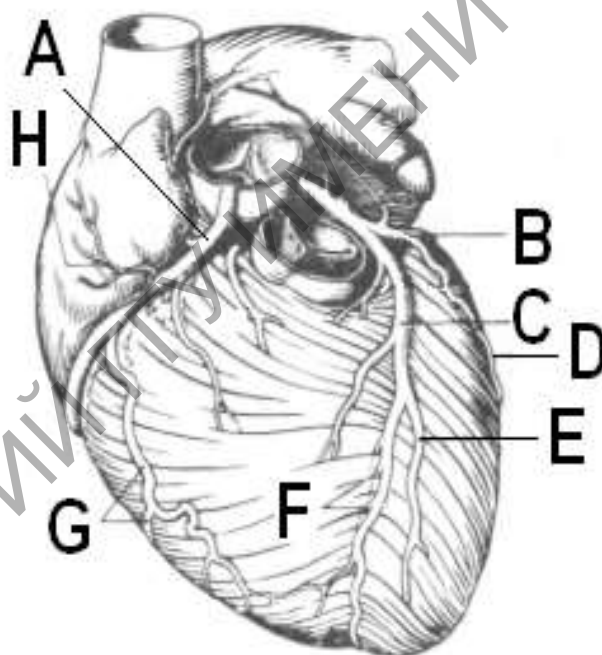


Рисунок 2 – Артерии сердца (вид спереди)

Таблица 2 – Артерии сердца (вид спереди)

Обозначение	Название
1	
2	
3	
4	
5	
6	

7	
8	

Задание 3. Рассмотрите внешнее строение строения сердца, представленное на рисунке 3. Рассмотрите расположение перегородок и крупных артерий задней поверхности сердца. С помощью обозначений заучите расположение анатомических образований и их названия. В рабочей тетради заполните таблицу и подпишите обозначения.

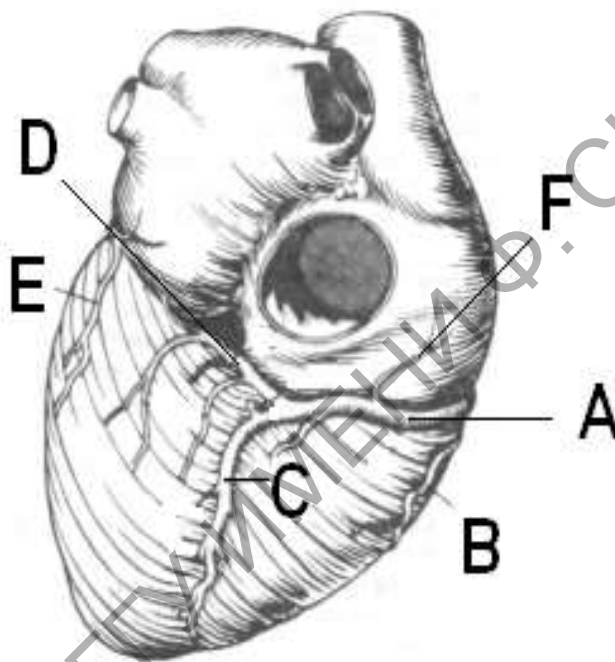


Рисунок 3 – Артерии сердца (вид сзади)

Таблица 3 – Артерии сердца (вид сзади)

Обозначение	Название
1	
2	
3	
4	
5	

Задание 4. Рассмотрите расположение крупных вен сердца, представленное на рисунке 4. С помощью обозначений заучите расположение анатомических образований и их названия. В рабочей тетради заполните таблицу и подпишите обозначения.

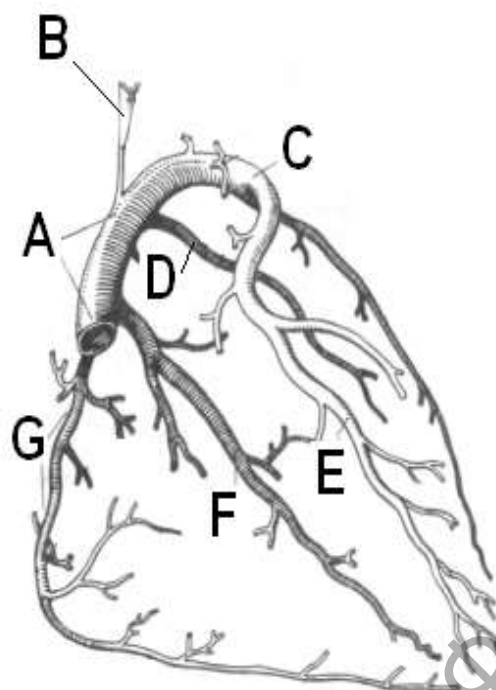


Рисунок 4 – Вены сердца

Таблица 4 – Вены сердца

Обозначение	Название
1	
2	
3	
4	
5	
6	
7	

Задание 5. Рассмотрите проводящую систему сердца, представленную на рисунке 5. С помощью обозначений заучите расположение анатомических образований и их названия. В рабочей тетради составите таблицу, в которой подпишите обозначения.

Таблица 5 – Проводящая система сердца

Обозначение	Название
1	
2	
3	
4	
5	
6	

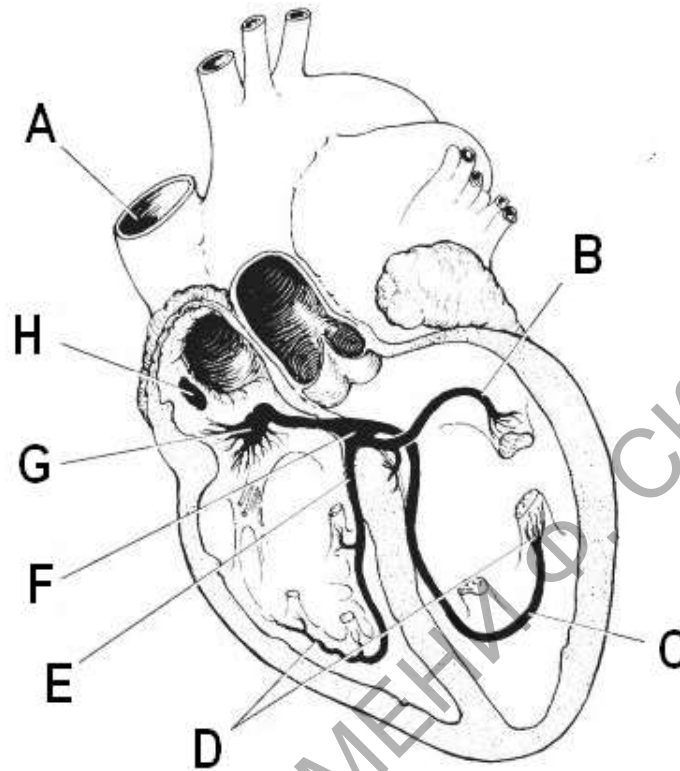


Рисунок 5 – Проводящая система сердца

Контрольные вопросы:

1. Сколько и какие поверхности имеет сердце?
2. Назовите границы сердца.
3. Расскажите о гистологическом строении оболочек стенки сердца.
4. Расскажите об особенностях строения кардиомиоцитов.
5. Какие клетки образуют проводящую систему сердца?
6. Назовите основные образования на поверхности сердца.
7. Назовите основные образования правого предсердия.
8. Назовите основные образования правого желудочка, строение атриовентрикулярного и полулунного клапана.
9. Назовите основные образования левого предсердия и левого желудочка.
10. Какие сосуды приносят кровь к сердцу? Какие сосуды уносят кровь от сердца?

Лабораторная работа 10

АРТЕРИИ БОЛЬШОГО КРУГА
КРОВООБРАЩЕНИЯ

Цель работы: рассмотреть анатомические рисунки системы артерий большого круга кровообращения, описать рисунки, предложенные в практической части.

Задание 1. Рассмотрите строение и расположение магистральных сосудов аорты, представленное на рисунке 1. В рабочей тетради заполните таблицу и подпишите обозначения.

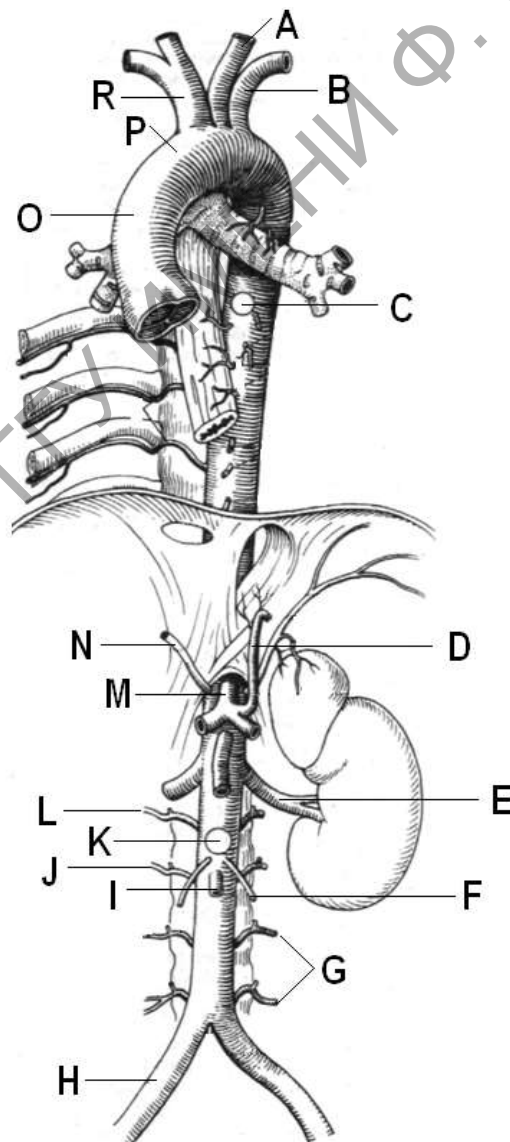


Рисунок 1 – Строение аорты (по Х. Фенишу)

Таблица 2 – Строение чревного ствола

Обозначение	Название

Задание 3. Рассмотрите строение и расположение сосудов верхней брыжеечной артерии, представленное на рисунке 3. В рабочей тетради заполните таблицу и подпишите обозначения.

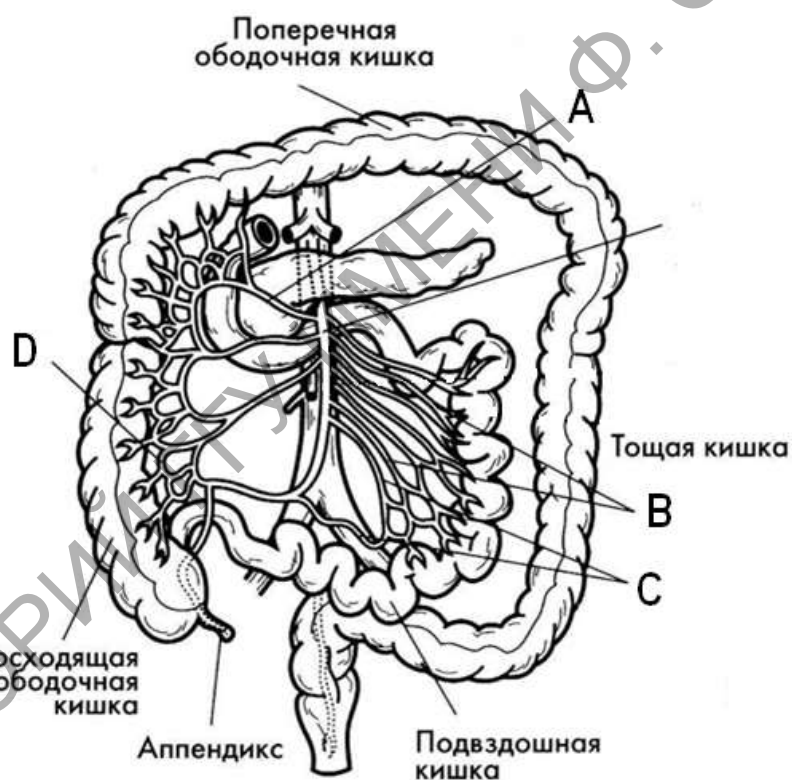


Рисунок 3 – Верхняя брыжеечная артерия (по Э. Алкамо)

Таблица 3 – Строение верхней брыжеечной артерии

Обозначение	Название

Задание 4. Рассмотрите строение и расположение сосудов нижней брыжеечной артерии, представленное на рисунке 4. В рабочей тетради заполните таблицу и подпишите обозначения.

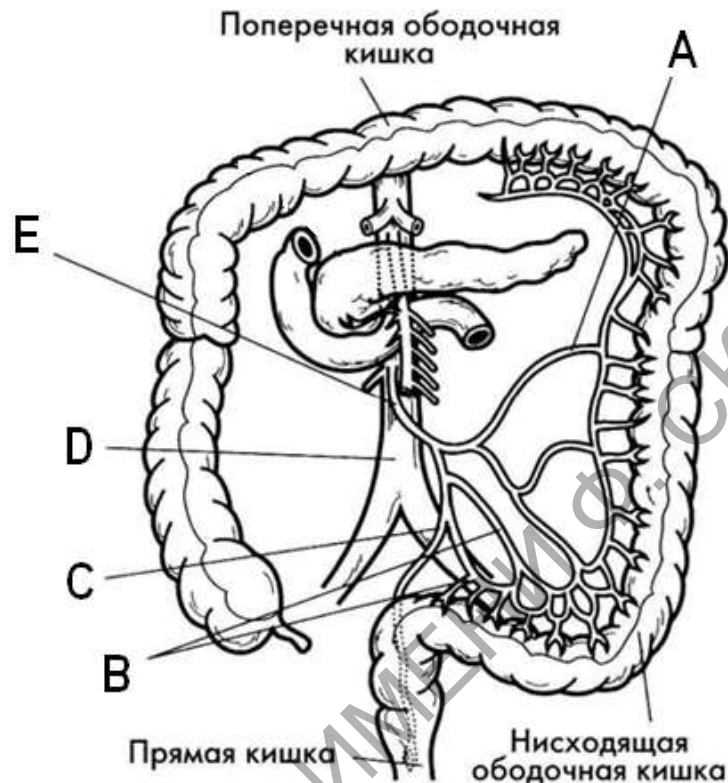


Рисунок 4 – Нижняя брыжеечная артерия (по Э. Алкамо)

Таблица 4 – Строение нижней брыжеечной артерии

Обозначение	Название

Задание 5. Рассмотрите строение и расположение артерий головы и шеи, представленное на рисунке 5. В рабочей тетради заполните таблицу и подпишите обозначения.

Задание 7. Рассмотрите строение и расположение артерий нижней конечности, представленное на рисунке 7. В рабочей тетради заполните таблицу и подпишите обозначения.

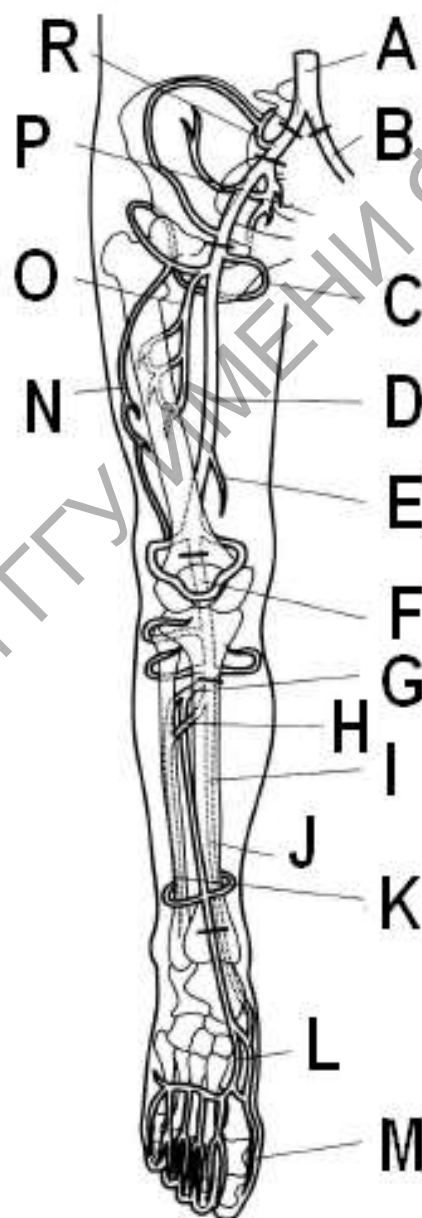


Рисунок 7 – Артерии нижней конечности (по Э. Алкамо)
Таблица 7 – Артерии нижних конечностей

Лабораторная работа 11

ВЕНЫ БОЛЬШОГО КРУГА КРОВООБРАЩЕНИЯ

Цель работы: рассмотреть анатомические рисунки вен большого круга кровообращения, описать рисунки, предложенные в практической части

Задание 1. Рассмотрите рисунок 1, и расположение вен головы и шеи. В рабочей тетради заполните таблицу 1 и подпишите обозначения.

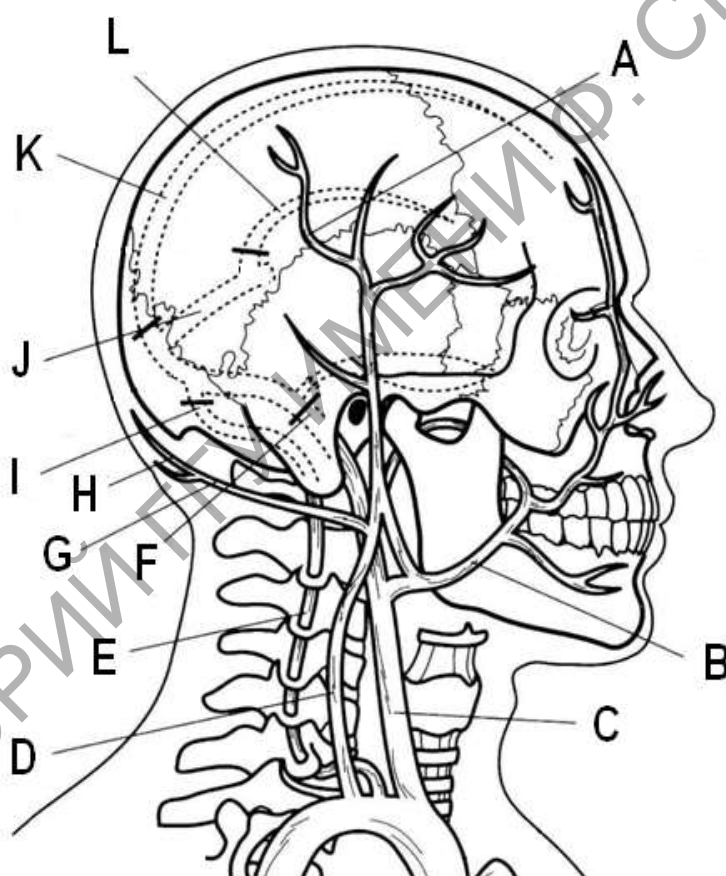


Рисунок 1 – Вены головы и шеи
(по Э. Алкамо)

Таблица 1 – Строение вен головы и шеи

Обозначение	Название

Задание 2. Рассмотрите рисунок 2, и расположение вен пояса и свободной верхней конечности. В рабочей тетради заполните таблицу 2 и подпишите обозначения.

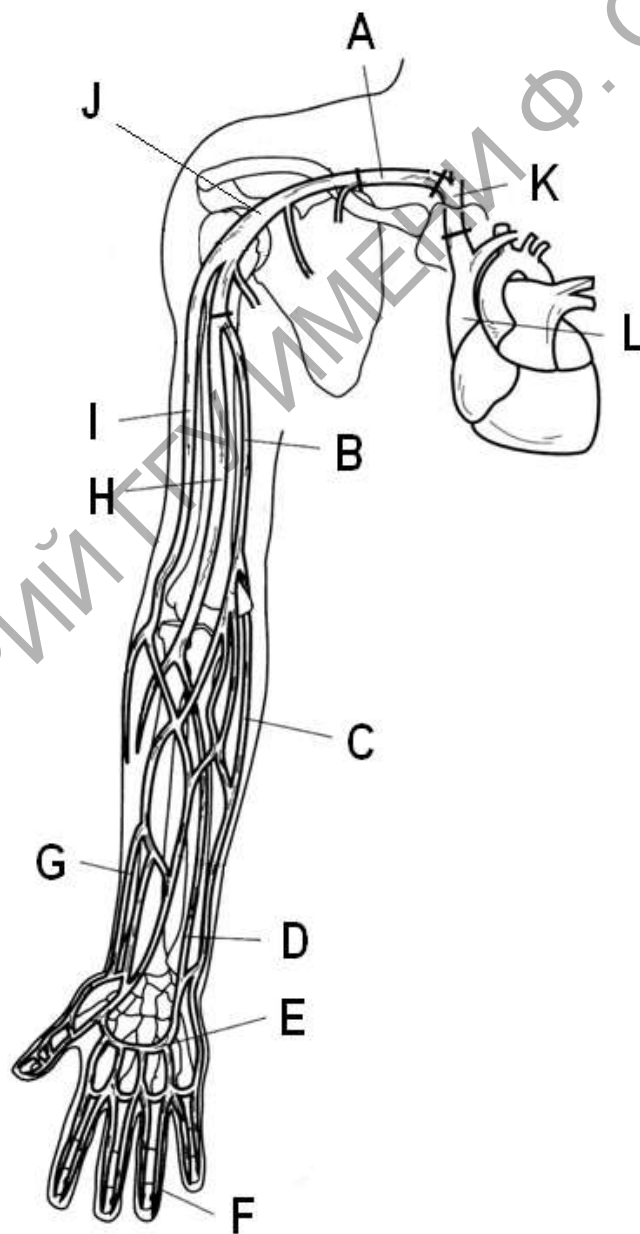


Рисунок 2 – Вены верхней конечности (по Э. Алкамо)

Таблица 3 – Строение сосудов воротной системы печени

Обозначение	Название

Задание 4. Рассмотрите строение и расположение вен пояса и свободной нижней конечности. В рабочей тетради заполните таблицу 4 и подпишите обозначения.

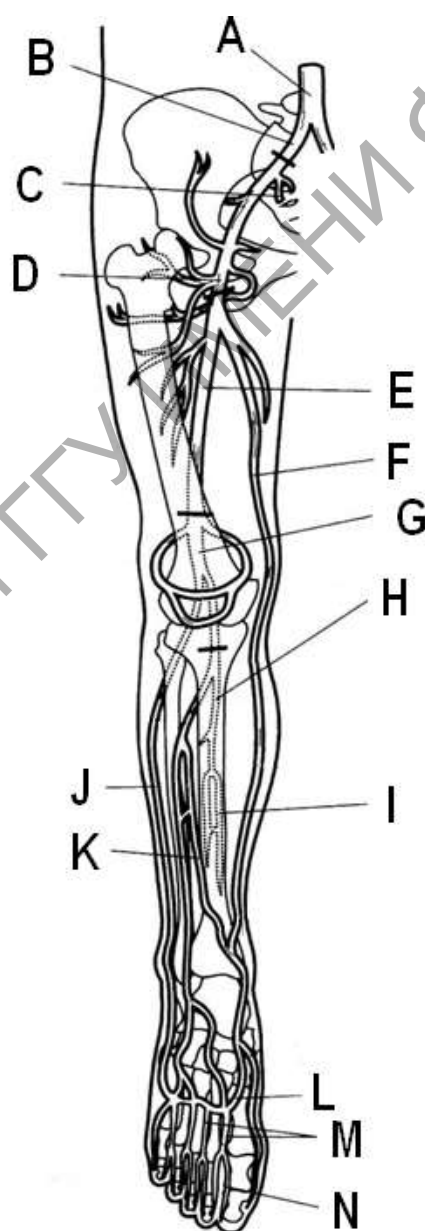


Рисунок 4 – Вены нижней конечности (по Э. Алкамо)

Лабораторная работа 12

СТРОЕНИЕ СПИННОГО МОЗГА

Цель работы: рассмотреть строение спинного мозга на муляжах и таблицах, выполнить задания практической части

Задание 1. Рассмотрите рисунок 1, разными цветами обозначьте серое и белое вещество, спинномозговой ганглий, передний и задний корешок, заполните таблицу 1.

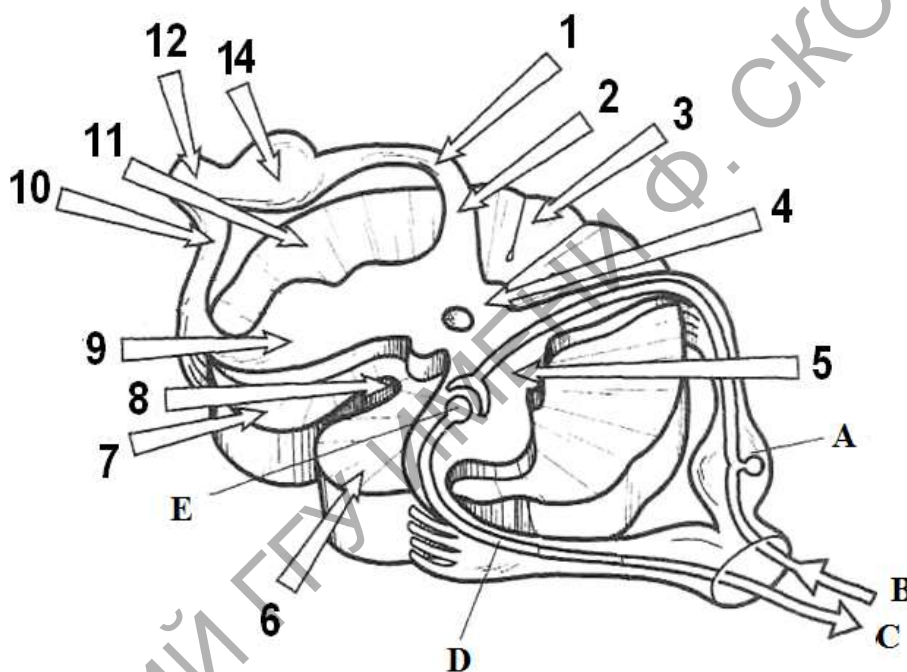


Рисунок 1 – Поперечный срез спинного мозга
(по Э. Алкамо)

Таблица 1 – Строение спинного мозга

Обозначение	Название
1	
2	
3	
4	
5	
6	
7	
8	
9	
10	

11	
12	
13	
14	
A	
B	
C	
D	
E	

Задание 2. Рассмотрите рисунок 2, с помощью обозначений заучите расположение проводящих путей, их названия и заполните таблицу.

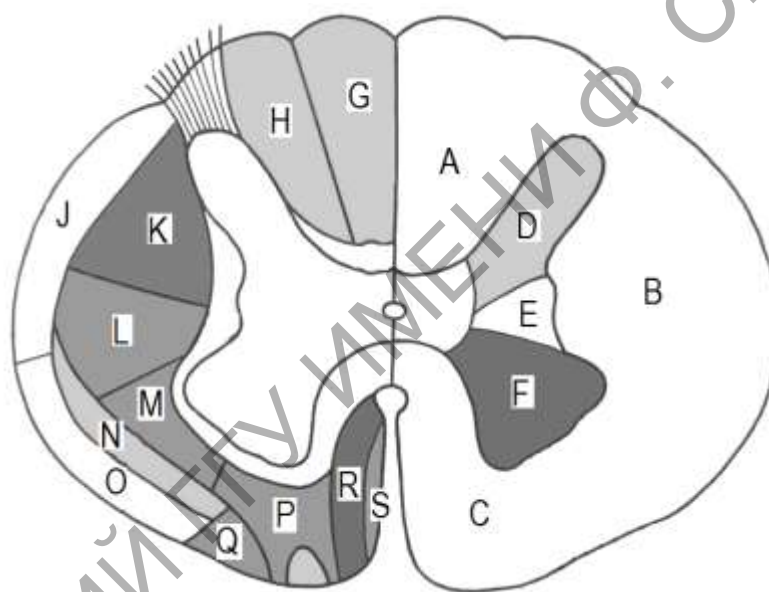


Рисунок 2 – Серое и белое вещество спинного мозга (по Э. Алкамо)

Таблица 2 – Проводящие пути спинного мозга

Обозначение	Название
1	
2	
3	
4	
5	
6	
7	
8	
9	
10	

Контрольные вопросы:

1. Какое внешнее строение имеет спинной мозг? Укажите границы расположения спинного мозга.
2. Какое внутреннее строение имеет спинной мозг? Расскажите о структуре белого и серого вещества.
3. Расскажите о строении серого вещества спинного мозга и спинномозговых нервах.
4. Что такое проводящие пути? Какие проводящие пути, как и где, расположены в спинном мозге?
5. Назовите оболочки и пространства спинного мозга?

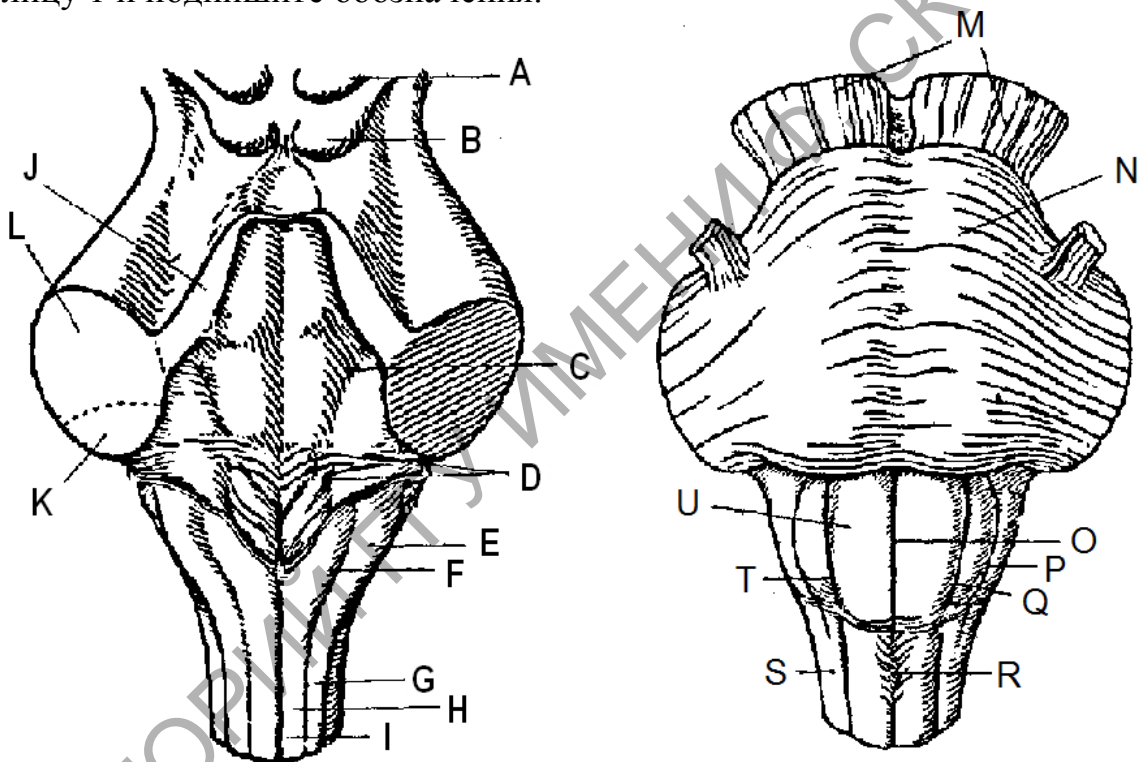
РЕПОЗИТОРИЙ ГГУ ИМЕНИ Ф. СКОРИНЫ

Лабораторная работа 13

СТРОЕНИЕ СТВОЛА ГОЛОВНОГО
МОЗГА

Цель работы: рассмотреть строение ствола мозга на муляжах и таблицах, выполнить задания практической части

Задание 1. Рассмотрите строение вентральную (переднюю) и дорсальную (заднюю) поверхности продолговатого мозга, а также вентральную поверхность моста заднего мозга. В рабочей тетради заполните таблицу 1 и подпишите обозначения.



а – дорсальная поверхность

б – вентральная поверхность

Рисунок 1 - Внешнее строение ствола мозга

Таблица 1 – Строение ствола мозга

Обозначения	Названия

Задание 4. Рассмотрите строение таламуса и подталамической области промежуточного мозга, куда входят гипоталамус и гипофиз, представленные на рисунке 3. В рабочей тетради заполните таблицу 4, в которой укажите структуры промежуточного мозга обозначенные на рисунке.

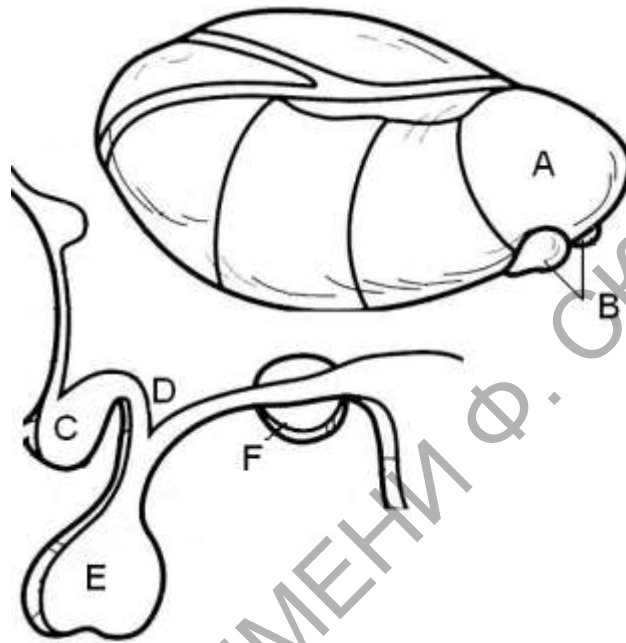


Рисунок 3 - Схема промежуточного мозга (по Э. Алкамо)

Таблица 4 – Промежуточный мозг

Обозначения	Названия

Контрольные вопросы:

- 1 Какие образования находятся на поверхности продолговатого мозга?
- 2 Чем представлено серое вещество продолговатого мозга?
- 3 Чем образовано белое вещество продолговатого мозга?
- 4 Расскажите о строение моста. Охарактеризуйте распределение серого и белого вещества моста заднего мозга.

- 5 Опишите внешнее строение и топографическое положение среднего мозга.
- 6 Из каких частей состоит средний мозг? Какие структуры входят в состав этих частей?
- 7 Из каких структур состоит промежуточный мозг?

РЕПОЗИТОРИЙ ГГУ ИМЕНИ Ф. СКОРИНЫ

Контрольные вопросы

1. Перечислите глубокие борозды коры больших полушарий. На какие доли они делят поверхность коры?
2. Назовите основные борозды и извилины расположенные на верхней латеральной поверхности коры больших полушарий.
3. Назовите основные борозды и извилины расположенные на медиальной поверхности коры больших полушарий.
4. Назовите основные борозды и извилины расположенные на нижней поверхности коры больших полушарий.
5. Что такое базальные ганглии?

РЕПОЗИТОРИЙ ГГУ ИМЕНИ Ф. СКОРИНЫ

Лабораторная работа 15

ПЕРИФЕРИЧЕСКАЯ НЕРВНАЯ СИСТЕМА

Цель работы: рассмотреть строение периферической части нервной системы человека, с помощью таблиц и муляжей освоить расположение черепно-мозговых нервов и нервных сплетений

Задание 1. Рассмотрите рисунок 1, подпишите обозначения на рисунке и заполните таблицу 1.

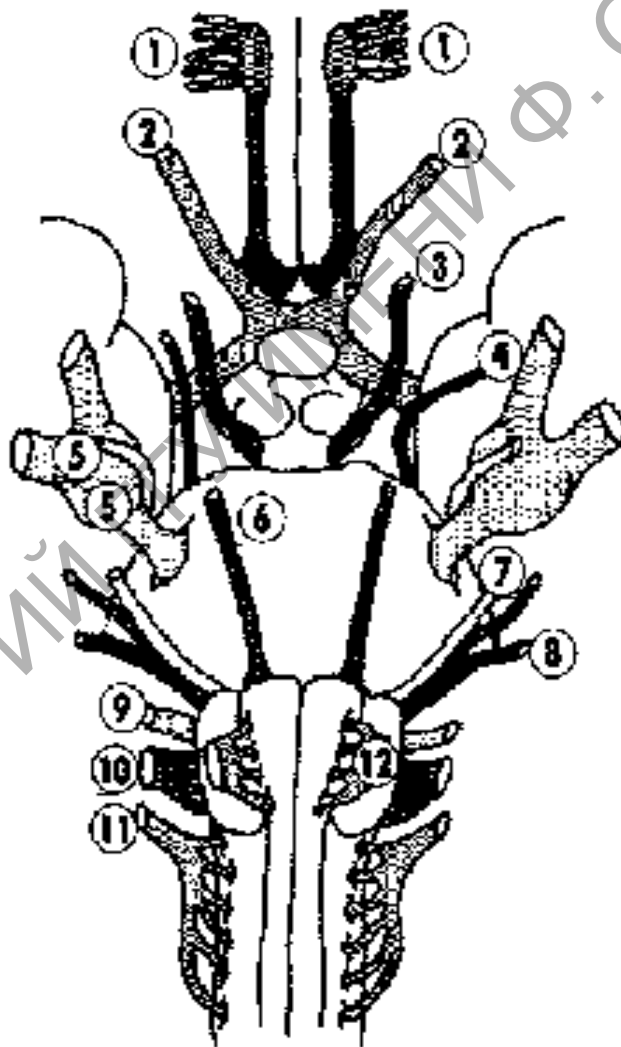


Рисунок 1 – Черепно-мозговые нервы

Таблица 1 – Расположение черепно-мозговых нервов

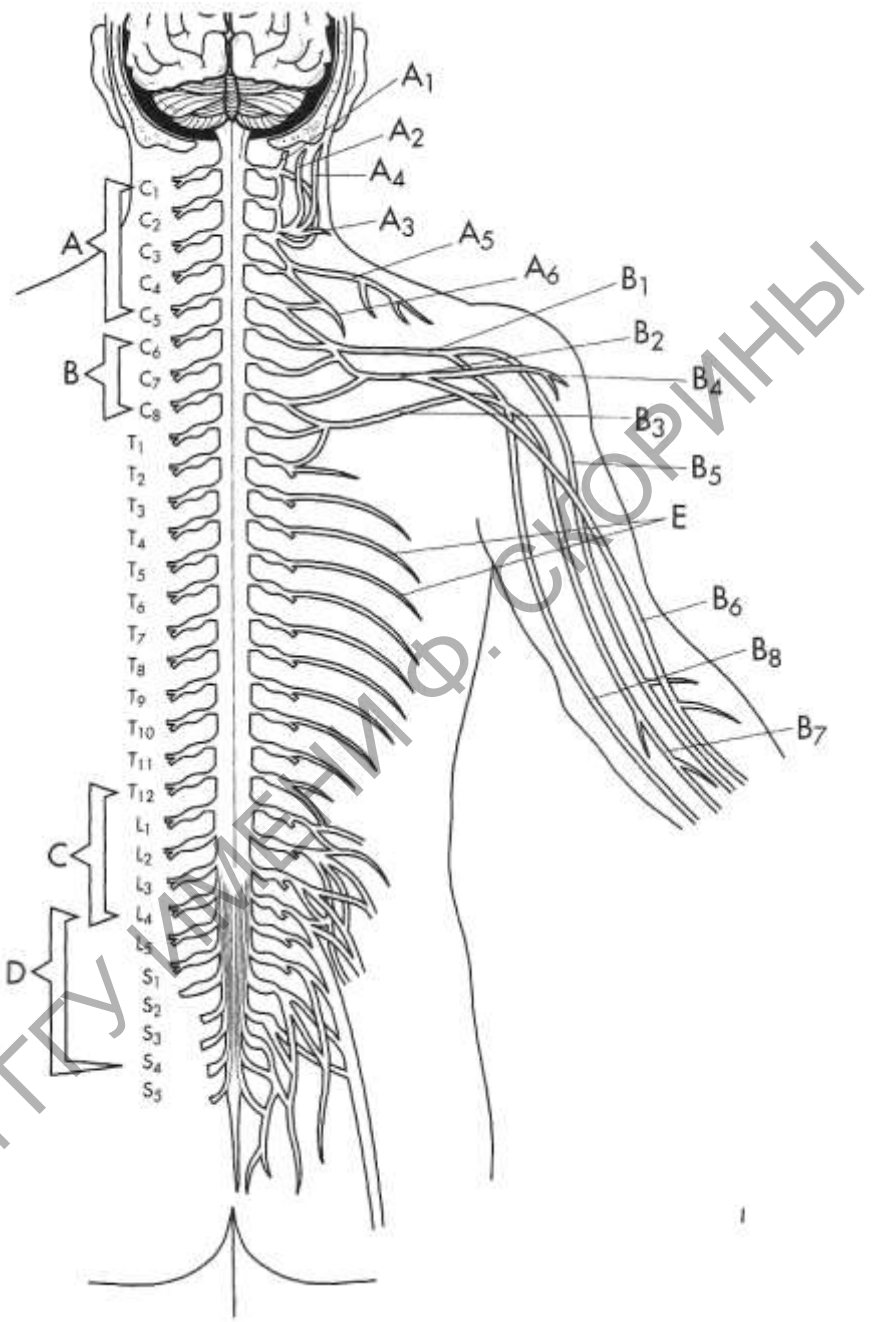


Рисунок 2 – Схема спинномозговых нервов

Контрольные вопросы:

1. Перечислите чувствительные черепно-мозговые нервы.
2. Перечислите двигательные черепно-мозговые нервы.
3. Перечислите смешанные черепно-мозговые нервы.
4. Расскажите о расположении двигательных ядер черепно-мозговых нервов.
5. Расскажите о расположении чувствительных ядер черепно-мозговых нервов.
6. Расскажите о зонах иннервации черепно-мозговых нервов.
7. Расскажите о корешках, образующих спинномозговые нервы.
8. Расскажите о ветвях спинномозговых нервов.
9. Перечислите ветви шейного сплетения.
10. Перечислите ветви плечевого сплетения.
11. Перечислите ветви поясничного сплетения.
12. Перечислите ветви крестцового сплетения.

**Вопросы к экзамену по анатомии человека
в 2015-2016 учебном году**

1. Предмет и задачи анатомии человека
2. История развития анатомии: древнее время и средние века
3. История развития анатомии: эпоха возрождения и новое время
4. История развития анатомии человека: русская и белорусская школа
5. Анатомическая номенклатура и терминология
6. Кость как орган, формы костей
7. Позвоночный столб, ребра и грудина
8. Особенности строения позвонков разных отделов¹
9. Строение черепа (общий вопрос)
10. Строение затылочной кости
11. Строение височной кости
12. Строение лобной кости
13. Строение клиновидной кости
14. Строение верхней челюсти
15. Строение нижней челюсти
16. Строение наружного основания черепа
17. Строение внутреннего основания черепа
18. Скелет костей пояса верхней конечности
19. Скелет костей свободной части верхней конечности
20. Скелет костей пояса нижней конечности
21. Скелет костей свободной части нижней конечности
22. Классификация соединений костей
23. Строение и классификация суставов
24. Мышца как орган, классификация, вспомогательный аппарат (общий вопрос)
25. Лицевые мышцы головы
26. Жевательные мышцы
27. Мышцы шеи
28. Мышцы спины
29. Мышцы живота
30. Мышцы груди
31. Мышцы пояса верхней конечности
32. Мышцы свободной верхней конечностей
33. Мышцы пояса нижней конечности
34. Мышцы нижних конечностей
35. Строение органов ротовой полости
36. Строение глотки и пищевода
37. Строение желудка
38. Строение тонкого кишечника
39. Строение толстого кишечника
40. Строение печени, желчного пузыря и поджелудочной железы
41. Полость носа и строение гортани
42. Строение легких
43. Строение почек
44. Органы мочеиспускания (общий вопрос)
45. Мужские половые органы
46. Женские половые органы

¹ - практический вопрос

47. Особенности строения артерий, вен и капилляров (общий вопрос)
48. Строение сердца
49. Проводящая система, кровоснабжение и иннервация сердца
50. *Строение аорты*
51. *Артерий плечеголового ствола*
52. *Артерии головы и шеи*
53. *Артерии верхней конечности*
54. *Артерии нижней конечности*
55. *Вены головы и шеи*
56. *Вены верхней конечности*
57. *Вены нижней конечности*
58. Лимфатическая система
59. Центральные органы иммунной системы
60. Периферические органы иммунной системы
61. Центральное звено эндокринной системы
62. Эндокринные железы, зависимые от передней доли гипофиза
63. Эндокринные железы, не зависимые от передней доли гипофиза
64. Строение спинного мозга
65. Строение продолговатого мозга
66. Строение заднего мозга
67. Строение среднего мозга
68. Строение промежуточного мозга
69. Базальные ганглии
70. Строение коры больших полушарий
71. *Борозды и извилины латеральной поверхности КБП*
72. *Борозды и извилины медиальной поверхности КБП*
73. *Борозды и извилины нижней поверхности КБП*
74. Оболочки спинного и головного мозга
75. Полости спинного и головного мозга
76. Смешанные черепно-мозговые нервы
77. Двигательные черепно-мозговые нервы
78. Чувствительные черепно-мозговые нервы
79. Спинномозговые нервы и сплетения
80. Симпатический отдел автономной нервной системы
81. Парасимпатический отдел автономной нервной системы
82. Метасимпатический отдел автономной нервной системы
83. Строение органа зрения
84. Строение зрительного анализатора
85. Строение органа слуха
86. Строение слухового анализатора
87. Строение вестибулярного анализатора
88. Строение вкусового анализатора
89. Строение обонятельного анализатора
90. Строение кожи

Вопросы контрольной работы по анатомии человека

тема: «Сердечно-сосудистая система»

1. Особенности строения артерий, вен и капилляров
2. Строение сердца
3. Проводящая система сердца
4. Кровоснабжение и иннервация сердца
5. Строение аорты
6. Артерий плечеголового ствола
7. Артерии головы и шеи
8. Артерии верхней конечности
9. Артерии нижней конечности
10. Вены головы и шеи
11. Система верхней полой вены
12. Система нижней полой вены
13. Вены верхней конечности
14. Вены нижней конечности
15. Воротная вена печени

РЕПОЗИТОРИЙ ГГУ ИМЕНИ Ф. СКОРИНЫ

Вопросы на коллоквиум по анатомии человека тема «Опорно-двигательный аппарат»

1. Какое строение имеет типичный позвонок?
2. Какие особенности имеют шейные позвонки? Почему второй шейный позвонок называют осевым?
3. Какие особенности строения имеют грудные и поясничные позвонки?
4. Какое строение имеет крестец?
5. Какое строение имеют ребра? На какие группы делят ребра?
6. Какие кости черепа относятся к мозговому отделу?
7. Какие кости черепа относятся к лицевому отделу?
8. Какое строение имеет затылочная кость? С какими костями черепа она сочленяется?
9. Какое строение имеет височная кость? С какими костями черепа она сочленяется?
10. Какое строение имеет клиновидная кость? С какими костями черепа она сочленяется?
11. Какое строение имеет лобная кость? С какими костями черепа она сочленяется?
12. Какое строение имеет решетчатая кость? С какими костями черепа она сочленяется?
13. Какое строение имеет височная кость? С какими костями черепа она сочленяется?
14. Какое строение имеет нижняя челюсть? С какими костями черепа она сочленяется?
15. Перечислите кости участвующие в образовании наружного и внутреннего основания черепа.
16. Перечислите сверху вниз образования внутреннего основания черепа.
17. Перечислите сверху вниз образования наружного основания черепа.
18. Расскажите о строении тазовых костей.
19. Какое строение имеет бедренная кость?
20. Какое назначение имеет надколенник? С какими костями он сочленяется?
21. Опишите строение костей голени.
22. Перечислите кости образующие стопу.
23. Перечислите мимические мышцы головы, назовите точки прикрепления и функции, которые выполняют эти мышцы.
24. Перечислите жевательные мышцы головы, назовите точки прикрепления и функции, которые выполняют эти мышцы.
25. Какие мышцы относятся к поверхностным мышцам шеи? Назовите точки прикрепления поверхностных мышц шеи.
26. Какие мышцы относятся к средней группе мышц шеи? Назовите точки прикрепления мышц шеи среднего слоя.
27. Назовите точки прикрепления и функции надподъязычной группы мышц шеи.
28. Назовите точки прикрепления и функции подподъязычной группы мышц шеи.
29. Какие мышцы относятся к глубоким мышцам шеи?
30. Назовите точки прикрепления и функции поверхностной группы мышц спины.
31. Назовите точки прикрепления и функции глубокой группы мышц спины.
32. Назовите точки прикрепления и функции мышц груди.
33. Назовите точки прикрепления и функции мышц живота.
34. Какие мышцы относят к мышцам плечевого пояса?
35. Назовите точки прикрепления мышц плечевого пояса.
36. Какие функции выполняют мышцы плечевого пояса?
37. Назовите точки прикрепления мышц предплечья.

38. Какие функции выполняют мышц внутренней поверхности плеча и предплечья?
39. Приведите примеры мышцы кисти.
40. Назовите точки прикрепления и функции, которые выполняют мышцы тазового пояса.
41. Какие мышцы относятся к медиальным мышцам бедра? Какие функции выполняют эти мышцы?
42. Какие мышцы относятся к задней группе мышц бедра? Назовите точки прикрепления этих мышц.
43. Назовите точки прикрепления и функции передней группы мышц голени.
44. Назовите точки прикрепления и функции латеральной группы мышц голени.
45. Назовите точки прикрепления и функции задней группы мышц голени.

РЕПОЗИТОРИЙ ГГУ ИМЕНИ Ф. СКОРИНЫ

Тесты контрольной работы ФЗО

1 Изгибы позвоночника обеспечивают:

- а) пружинистость
- б) вертикальное положение тела
- в) прочность
- г) гибкость

2 Барабанной полости находится в:

- а) лобная кость в) теменная кость
- б) клиновидная кость г) височная кость

3 Добавочный скелет включает:

- а) 150 костей в) 126 костей
- б) 120 костей г) 112 костей

4 Отличительной особенностью шестого шейного позвонка является:

- а) межпозвоночное отверстие
- б) рудементные ребра поперечных отростков
- в) отверстие поперечных отростков
- г) наличие сонного бугорка

5 Глабелла находится на

- а) затылочной кости в) лобной кости
- б) височной кости г) верхней челюсти

6 Лицевой отдел черепа включает:

- а) 2 непарные и 4 парные кости
- б) 4 парных и 2 непарных кости
- в) 6 парных и 3 непарных кости
- г) 3 парных и 6 непарных костей

7 Кривизна позвоночного столба, выпуклостью кпереди, называется:

- а) кифоз в) сколиоз
- б) лордоз г) стеноз

8 Височную линию имеет

- а) лобная кость в) теменная кость
- б) височная кость г) затылочная кость

9 У основания соседних позвонков располагаются:

- а) верхняя и нижняя позвоночные вырезки
- в) верхний и нижний отросток
- б) верхняя и нижняя суставная поверхность
- г) верхняя и нижняя дуга

10 Лучевая ямка сочленяется с

- а) лучевой костью в) плечевой костью
- б) локтевой костью г) нет верного ответа

11 Мозговой отдел черепа включает:

- а) 2 парные и 4 непарные кости
- в) 4 парных и 2 непарных кости
- б) 6 парных и 3 непарных кости
- г) 3 парных и 6 непарных костей

12 Глоточный бугорок находится на:

- а) клиновидной кости в) височной кости
- б) затылочной кости г) лобной кости

13 Дугообразное возвышение находится:

- а) у основания пирамиды височной кости
- б) затылочной чешуи лобной кости
- в) борозды верхнего сагиттального синуса
- г) у крыловидной ямки

14 Лучевая вырезка локтевой кости находится на

- а) диафизе
- б) дистальном эпифизе
- в) проксимальном эпифизе
- г) латеральном эпифизе

15 Ключица – это кость:

- а) смешанная в) короткая
- б) длинная г) сесамовидная

16 Ямка локтевого отростка находится на:

- а) плечевой кости в) локтевой кости
- б) лучевой кости г) лопатке

17 Для сочленения с крестцом подвздошная кость имеет:

- а) ушковидную поверхность
- б) подвздошную бугристость
- в) подвздошную ямку
- г) внутреннюю подвздошную ость

18 Костный выступ проксимального эпифиза бедренной кости называется:

- а) головка в) вертел
- б) шейка г) мыщелок

19 В дистальном ряду предплюсны расположены кости:

- а) кубовидная, трапецевидная и клиновидные
- б) пяточная, ладьевидная и клиновидные
- в) кубовидная, ладьевидная и клиновидные
- г) кубовидная, полулунная и клиновидные

20 Шиловидный отросток имеет:

- а) плечевая кость в) лопатка
- б) ключица г) лучевая кость

21 Локтевая вырезка лучевой кости находится на:

- а) проксимальном эпифизе
- б) диафизе
- в) дистальном эпифизе
- г) латеральном эпифизе

22 Фаланги пальцев кисти по строению

- а) губчатые в) длинные трубчатые
- б) плоские г) короткие трубчатые

23 Запирательная борозда находится на

- а) лобковой кости в) подвздошной кости
- б) седалищной кости г) крестце

24 Бугристость большеберцовой кости находится на

- а) проксимальном эпифизе
- б) задней поверхности диафиза
- в) дистальном эпифизе
- г) передней поверхности диафиза

25 Шероховатая линия бедренной кости вверху переходит в:

- а) ягодичную бугристость в) малый вертел
- б) большой вертел г) гребенчатую линию

26 Мышца, сморщивающая бровь начинается от:

- а) височной кости в) верхней челюсти
- б) лобной кости г) носовой кости

26 Поясничная мышца прикрепляется к:

- а) подвздошная кость в) лобковая кость
- б) седалищная кость г) бедренная кость

27 Жевательная мышца начинается от:

- а) клиновидной кости в) нижней челюсти
- б) скуловой кости г) носовой кости

28 Челюстно-подъязычная мышца начинается от:

- а) височной кости в) верхней челюсти
- б) нижней челюсти г) носовой кости

29 Грудино-щитовидная мышца начинается от:

- а) грудины и ключицы
- в) грудины и первого ребра
- б) грудины и лопатки
- г) все ответы верны

30 Широкая мышца спины начинается от:

- а) крестец и подвздошная кость
- б) грудина и ребра
- в) лопатка
- г) лобковая и седалищная кость

31 Большая грудная мышца начинается от:

- а) ключица и грудина
- б) лопатка и ключица
- в) ключица и плечевая кость
- г) плечевая кость

32 Наружная косая мышца живота начинается от:

- а) I-II ребро в) III-V ребро
- б) V-XII ребро г) грудина

33 Дельтовидная мышца начинается от:

- а) грудины в) I-II ребро
- б) лопатки г) все ответы верны

34 Лучевой сгибатель запястья начинается от:

- а) локтевой кости в) плечевой кости

б) лопатки г) лучевой кости

35 Поясничная мышца начинается от:

- а) позвонков в) крестца
б) ребер г) бедренной кости

36 Тонкая мышца начинается от:

- а) подвздошной кости
б) седалищной кости
в) лобковой кости
г) бедренной кости

37 Длинный разгибатель пальцев начинается от:

- а) большеберцовая кость
б) седалищной кости
в) лобковой кости
г) бедренной кости

38 Длинный сгибатель пальцев стопы начинается от:

- а) большеберцовая кость
б) седалищной кости
в) лобковой кости
г) бедренной кости

39 Медиальная крыловидная мышца начинается от:

- а) клиновидной кости в) нижней челюсти
б) скуловой кости г) носовой кости

40 Малая круглая мышца начинается от:

- а) грудины в) III-V ребра
б) лопатки г) все ответы верны

41 Длинный разгибатель большого пальца начинается от:

- а) локтевой кости в) плечевой кости
б) лопатки г) лучевой кости

42 Височная мышца прикрепляется к:

- а) верхней челюсти в) подъязычной кости
б) нижней челюсти г) скуловой кости

43 Длинная мышца головы прикрепляется к:

- а) верхней челюсти в) подъязычной кости
б) нижней челюсти г) затылочной кости

44 Большая грудная мышца прикрепляется к:

- а) лопатка в) грудина
б) II ребро г) плечевая кость

45 Малая круглая мышца прикрепляется к:

- а) лопатка в) грудина
б) II ребро г) плечевая кость

46 Плечевая мышца прикрепляется к:

- а) лопатка в) лучевая кость
б) локтевая кость г) плечевая кость

47 Локтевой разгибатель запястья прикрепляется к:

- а) кости запястья в) фаланги пальцев
- б) кости пясти г) нет верного ответа

48 Тонкая мышца прикрепляется к:

- а) малоберцовая кость
- б) лобковая кость
- в) большеберцовая кость
- г) бедренная кость

49 Длинный разгибатель пальцев прикрепляется к:

- а) II-V пальцу в) плюсневым костям
- б) костям предплюсны г) все ответы верны

50 Камбаловидная мышца прикрепляется к:

- а) таранная кость в) клиновидные кости
- б) пяточный бугор г) полулунная кость

51 Зрительный канал пронизывает:

- а) лобную кость в) теменную кость
- б) клиновидную кость г) затылочную кость

52 Верхняя глазничная щель находится между:

- а) большим и наружным крылом
- б) большим и малым крылом
- в) крыловидным отростком и малым крылом
- г) большими крыльями

53 Слепое отверстие имеет:

- а) лобная кость в) теменная кость
- б) височная кость г) затылочная кость

54 Через шилососцевидное отверстие из полости черепа выходит:

- а) блуждающий нерв в) языкоглоточный нерв
- б) лицевой нерв г) тройничный нерв

55 Подбородочный выступ имеет:

- а) лобная кость в) нижняя челюсть
- б) верхняя челюсть г) нижняя челюсть

56 На наружной поверхности угла нижней челюсти находится:

- а) крыловидная бугристость
- б) скуловая бугристость
- в) жевательная бугристость
- г) подбородочная бугристость

57 Непарный отросток позвонка:

- а) верхний суставной в) поперечный
- б) нижний суставной г) остистый

58 Отличительной особенностью всех шейных позвонков является:

- а) межпозвоночное отверстие
- б) рудементные ребра поперечных отростков
- в) отверстие поперечных отростков
- г) наличие сонного бугорка

59 Кривизна позвоночного столба, обращенная выпуклостью в сторону, называется:

- а) кифоз в) сколиоз
- б) лордоз г) стеноз

60 Ось, вокруг которой происходит вращение головы, образует позвонок:

- а) I шейный в) II шейный
- б) выступающий позвонок г) III шейный

61 Бугорок передней лестничной мышцы имеет:

- а) первое ребро в) третье ребро
- б) второе ребро г) все ребра

62 Рукоятка грудины имеет:

- а) 4 вырезки в) 1 вырезку
- б) 3 вырезки г) 2 вырезки

63 Базилярная часть затылочной кости соединяется с:

- а) височной костью в) скатом
- б) теменной костью г) клиновидной костью

64 Позвоночный столб образуют:

- а) 42 - 44 позвонка в) 30 – 34 позвонка
- б) 30 - 34 позвонка г) 32 – 34 позвонка

65 Затылочные мыщелки имеет

- а) лобная кость в) теменная кость
- б) височная кость г) затылочная кость

66 Языкоглоточный, блуждающий и добавочный нервы проходят через:

- а) канал подъязычного нерва б) яремное отверстие
- в) яремную вырезку г) сигмовидный синус

67 Турецкое седло имеет:

- а) лобная кость в) теменная кость
- б) клиновидная кость г) затылочная кость

68 Канал подъязычной кости имеет:

- а) лобная кость в) теменная кость
- б) височная кость г) затылочная кость

69 Осевой скелет включает:

- а) 82 кости в) 96 костей
- б) 80 костей г) 92 кости

70 Отличительной особенностью второго шейного позвонка является:

- а) зубовидный отросток
- б) рудементные ребра поперечных отростков
- в) отверстие поперечных отростков
- г) наличие сонного бугорка

71 Угол ребра имеют:

- а) 8 ребер в) 5 ребер
- б) 10 ребер г) 12 ребер

72 Впереди реберного бугорка находится:

- а) борозда подключичной вены
- б) борозда подключичной артерии
- в) борозда подмышечной артерии
- г) борозда подмышечной вены

73 В скелет черепа входят:

- а) 29 костей в) 27 костей
- б) 23 кости г) 15 костей

74 Круглое, овальное и остистое отверстие расположены у основания:

- а) большого крыла в) крыловидного отростка
- б) малого крыла г) наружного крыла

75 Нити обонятельного нерва проходят через:

- а) лобную кость в) теменную кость
- б) решетчатую кость г) затылочную кость

76 Мышца, поднимающая верхнюю губу начинается от:

- а) височной кости в) верхней челюсти
- б) лобной кости г) носовой кости

77 Височная мышца начинается от:

- а) клиновидной кости в) нижней челюсти
- б) скуловой кости г) носовой кости

78 Грудно-подъязычная мышца начинается от:

- а) грудины и ключицы
- б) грудины и первого ребра
- в) грудины и лопатки
- г) все ответы верны

79 Передняя лестничная мышца начинается от:

- а) III-VI шейный позвонок
- б) IV-V шейный позвонок
- в) I-II грудной позвонок
- г) нет верного ответа

80 Ромбовидные мышцы начинаются от:

- а) III-IV шейный позвонок
- б) IV-VI шейный позвонок
- в) I-V грудной позвонок
- г) нет верного ответа

81 Малая грудная мышца начинается от:

- а) I-II ребро в) III-V ребро
- б) V-VII ребро г) грудина

82 Подостная мышца начинается от:

- а) грудины в) I-II ребро
- б) лопатки г) все ответы верны

83 Плечевая мышца начинается от:

- а) грудины в) I-II ребро
- б) лопатки г) дельтовидной бугристости

84 Локтевой сгибатель запястья начинается от:

- а) локтевой кости в) плечевой кости
б) лопатки г) лучевой кости

85 Короткий разгибатель большого пальца начинается от:

- а) локтевой кости в) плечевой кости
б) лопатки г) лучевой кости

86 Полусухожильная мышца начинается от:

- а) подвздошной кости в) седалищной кости
б) лобковой кости г) бедренной кости

87 Длинный сгибатель большого пальца стопы начинается от:

- а) большеберцовая кость в) лобковой кости
б) малоберцовая кость г) бедренной кости

88 Шилоподъязычная мышца начинается от:

- а) клиновидной кости в) нижней челюсти
б) скуловой кости г) височной кости

89 Жевательная мышца прикрепляется к:

- а) верхней челюсти в) подъязычной кости
б) нижней челюсти г) скуловой кости

90 Задняя лестничная мышца прикрепляется к:

- а) I ребро в) грудина
б) II ребро г) ключица

91 Ременная мышца головы прикрепляется к:

- а) верхней челюсти в) подъязычной кости
б) нижней челюсти г) затылочной кости

92 Прямая мышца живота прикрепляется к:

- а) лопатка в) грудина
б) II ребро г) плечевая кость

93 Локтевая мышца прикрепляется к:

- а) лопатка в) лучевая кость
б) локтевая кость г) плечевая кость

94 Глубокий сгибатель пальцев прикрепляется к:

- а) кости запястья в) фаланги пальцев
б) кости пальцев г) нет верного ответа

95 Полусухожильная мышца прикрепляется к:

- а) малоберцовая кость в) лобковая кость
б) большеберцовая кость г) бедренная кость

96 Икроножная мышца прикрепляется к:

- а) таранная кость в) клиновидные кости
б) пяточный бугор г) полулунная кость

97 Ягодичная мышца прикрепляется к:

- а) подвздошная кость в) лобковая кость
б) седалищная кость г) бедренная кость

98 Широчайшая мышца спины прикрепляется к:

- а) лопатка в) грудина
- б) II ребро г) плечевая кость

99 Прямая мышца живота прикрепляется к:

- а) лопатка в) грудина
- б) II ребро г) плечевая кость

100 Латеральная крыловидная мышца прикрепляется к:

- а) верхней челюсти в) подъязычной кости
- б) нижней челюсти г) скуловой кости

101 Отличительной особенностью седьмого шейного позвонка является:

- а) массивный остистый отросток
- б) рудементные ребра поперечных отростков
- в) отверстие поперечных отростков
- г) наличие сонного бугорка

102 Определите правильное соотношение позвонков:

- а) 7:12:7:5:4 в) 7:12:5:5:4
- б) 7:13:5:5:4 г) 8:15:5:5:4

103 Различают лордозы:

- а) шейный и грудной в) грудной и крестцовый
- б) шейный и поясничный г) шейный и крестцовый

104 Выйные линии имеет:

- а) лобная кость в) теменная кость
- б) височная кость г) затылочная кость

105 Решетчатую вырезку окружает:

- а) лобная чешуя в) носовая часть
- б) глазничная часть г) чешуя височной кости

106 Тройничное вдавливание имеет:

- а) лобная кость в) теменная кость
- б) клиновидная кость г) височная кость

107 Гайморову пазуху имеет:

- а) лобная кость в) нижняя челюсть
- б) верхняя челюсть г) скуловая кость

108 Для сочленения с головкой плечевой кости лопатки служит:

- а) шейка лопатки в) вырезка лопатки
- б) суставная впадина г) ость лопатки

109 Ость лопатки расположена на:

- а) передней поверхности лопатке
- б) нижней поверхности лопатки
- в) задней поверхности лопатке
- г) верхней поверхности лопатки

110 Борозда лучевого нерва находится на:

- а) плечевой кости в) локтевой кости
- б) лучевой кости г) лопатке

111 Дельтовидная бугристость находится на:

- а) плечевой кости в) локтевой кости
- б) лучевой кости г) лопатке

112 Венечная ямка находится на:

- а) плечевой кости в) локтевой кости
- б) лучевой кости г) лопатке

113 Лучевая ямка находится на:

- а) плечевой кости в) локтевой кости
- б) лучевой кости г) лопатке

114 Блоковидная вырезка находится на:

- а) плечевой кости в) локтевой кости
- б) лучевой кости г) лопатке

115 Венечный отросток находится на:

- а) плечевой кости в) локтевой кости
- б) лучевой кости г) лопатке

116 Внутренняя поверхность крыла подвздошной кости занята:

- а) ушковидной поверхностью
- б) подвздошной бугристостью
- в) подвздошной ямкой
- г) внутренней подвздошной остью

117 Задний отдел внутренней поверхности крыла подвздошной кости занят:

- а) ушковидной поверхностью
- б) подвздошной бугристостью
- в) подвздошной ямкой
- г) внутренней подвздошной остью

118 На наружной поверхности крыла подвздошной кости находятся:

- а) ушковидные поверхности
- б) шероховатые линии
- в) подвздошные ямки
- г) внутренние подвздошные ости

119 От нижних отделов тазовой кости подвздошная кость отделяется:

- а) шероховатой линией
- б) подвздошной бугристостью
- в) подвздошной ямкой
- г) дугообразной линией

120 Место перехода верхней ветви лобковой кости в нижнюю ветвь имеет:

- а) ушковидную поверхность
- б) дугообразную линию
- в) симфизарную поверхность
- г) внутреннюю подвздошную ость

121 Ягодичная бугристость находится на:

- а) подвздошной кости в) бедренной кости
- б) ягодичной кости г) лобковой кости

122 Костный выступ дистального эпифиза бедренной кости называется:

- а) головка в) вертел
- б) шейка г) мыщелок

123 Лодыжковая борозда находится на:

- а) бедренной кости в) малоберцовой кости
- б) большеберцовой кости г) плечевой кости

124 Малоберцовая вырезка находится:

- а) бедренной кости в) малоберцовой кости
- б) большеберцовой кости г) плечевой кости

125 В проксимальном ряду предплюсны расположены:

- а) таранная и ладьевидная кость
- б) таранная и кубовидная
- в) таранная и пяточная кость
- г) таранная и трапецевидная

126 Мышца, опускающая нижнюю губу начинается от:

- а) височной кости в) верхней челюсти
- б) нижней челюсти г) носовой кости

127 Подбородочно-подъязычная мышца начинается от:

- а) височной кости в) верхней челюсти
- б) нижней челюсти г) носовой кости

128 Длинная мышца головы начинается от:

- а) III-IV шейный позвонок
- б) IV-V шейный позвонок
- в) I-II грудной позвонок
- г) нет верного ответа

129 Задняя лестничная мышца начинается от:

- а) III-IV шейный позвонок
- б) IV-VI шейный позвонок
- в) I-II грудной позвонок
- г) нет верного ответа

130 Мышца, поднимающая лопатку начинается от:

- а) I-IV шейный позвонок
- б) I-II грудной позвонок
- в) IV-VI шейный позвонок
- г) нет верного ответа

131 Ременная мышца головы начинается от:

- а) VI-XII шейный позвонок
- б) VII шейный позвонок
- в) VI-XII грудной позвонок
- г) нет верного ответа

132 Внутренняя косая мышца живота начинается от:

- а) лобковой кости
- б) седалищной кости
- в) подвздошной кости

г) бедренной кости

133 Верхняя задняя зубчатая мышца начинается от:

- а) VI-XII шейный позвонок
- б) VI-VII шейный позвонок
- в) VI-XII грудной позвонок
- г) нет верного ответа

134 Двуглавая мышца плеча начинается от:

- а) грудины в) I-II ребро
- б) лопатки г) все ответы верны

135 Плечелучевая мышца начинается от:

- а) локтевой кости в) плечевой кости
- б) лопатки г) лучевой кости

136 Поверхностный сгибатель пальцев начинается от:

- а) локтевой кости в) плечевой кости
- б) лопатки г) лучевой кости

137 Гребенчатая мышца начинается от:

- а) подвздошной кости в) седалищной кости
- б) лобковой кости г) бедренной кости

138 Икроножная мышца начинается от:

- а) подвздошной кости в) седалищной кости
- б) лобковой кости г) бедренной кости

139 Мышца, сморщивающая бровь прикрепляется к:

- а) коже лба в) верхнему веку
- б) коже бровей г) глабелле

140 Ромбовидные мышцы прикрепляется к:

- а) лопатка в) грудина
- б) II ребро г) плечевая кость

141 Дельтовидная мышца прикрепляется к:

- а) лопатка в) грудина
- б) II ребро г) плечевая кость

142 Лучевой сгибатель запястья прикрепляется к:

- а) кости запястья в) фаланги пальцев
- б) кости пясти г) нет верного ответа

143 Напрягатель широкой фасции прикрепляется к:

- а) подвздошная кость в) лобковая кость
- б) седалищная кость г) бедренная кость

144 Передняя большеберцовая мышца прикрепляется к:

- а) кости плюсны в) фаланги пальцев
- б) кости предплюсны г) нет верного ответа

145 Мышца, поднимающая верхнюю губу прикрепляется к:

- а) носогубной складке в) скуловой кости
- б) углу рта г) нижней челюсти

146 Нижняя задняя зубчатая мышца начинается от:

- а) VI-XII шейный позвонок
- в) IV-VI шейный позвонок
- б) VI-XII грудной позвонок
- г) нет верного ответа

147 Глубокий сгибатель пальцев начинается от:

- а) локтевой кости в) плечевой кости
- б) лопатки г) лучевой кости

148 Передняя большеберцовая мышца начинается от:

- а) подвздошной кости в) седалищной кости
- б) лобковой кости г) большеберцовая кость

149 Нижняя задняя зубчатая мышца прикрепляется к:

- а) IX-XII ребро в) I-II ребро
- б) I-XII ребро г) II-V ребро

150 Большая круглая мышца прикрепляется к:

- а) лопатка в) грудина
- б) II ребро г) плечевая кость

151 Вырезку имеет:

- а) латеральный край лопатки
- б) верхний край лопатки
- в) медиальный край лопатки
- г) нет правильного ответа

152 S-образную форму имеет:

- а) плечевая кость в) локтевая кость
- б) ключица г) лучевая кость

153 Основание затылочной кости называется:

- а) мыщелок в) скат
- б) чешуя г) глабелла

154 С поперечными отростками позвонков соединяются:

- а) 7 ребер в) 5 ребер
- б) 10 ребер г) 12 ребер

155 Ость лопатки находится на

- а) реберной поверхности в) медиальном крае
- б) дорсальной поверхности г) латеральном крае

156 Канал подъязычного нерва пронизывает:

- а) затылочную кость в) клиновидную кость
- б) височную кость г) лобную кость

157 В акромион переходит

- а) медиальный край лопатки
- б) ость лопатки
- в) латеральный край лопатки
- г) клювовидный отросток лопатки

158 Дуга позвонка несет:

- а) 5 отростков в) 3 отростка
- б) 7 отростков г) 4 отростка

159 Подлопаточная ямка находится на:

- а) задней поверхности
- б) нижней поверхности
- в) реберной поверхности
- г) передней поверхности

160 Лучевая кость по отношению к локтевой расположена

- а) латерально в) сзади
- б) медиально г) снизу

161 Дельтовидная бугристость находится на

- а) локтевой кости в) лучевой кости
- б) плечевой кости г) бедренной кости

162 В образовании височно-нижнечелюстного сустава участвует:

- а) венечный отросток
- б) мышелковый отросток
- в) подбородочная ость
- г) височная кость

163 Кости пясти по строению

- а) длинные трубчатые в) губчатые
- б) короткие трубчатые г) смешанные

164 Крыловидные отростки имеет

- а) верхняя челюсть в) клиновидная кость
- б) височная чешуя г) лобная кость

165 Фаланга пальца кисти состоит из:

- а) основания, тела и шиловидного отростка
- б) основания, тела и головки
- в) тела, головки и мышелка
- г) все ответы верны

166 Венечная ямка сочленяется с

- а) лучевой костью в) плечевой костью
- б) локтевой костью г) нет верного ответа

167 Вертлужная впадина находится на:

- а) бедренной кости в) крестцовой кости
- б) тазовой кости г) берцовой кости

168 Симфизальная поверхность находится на

- а) лобковой кости
- б) подвздошной кости
- в) седалищной кости
- г) крестце

169 Ягодичные линии находятся на

- а) лобковой кости
- б) подвздошной кости

- в) седалищной кости
- г) крестце

170 Межвертельный гребень соединяет вертелы бедренной кости

- а) на задней поверхности
- б) на медиальной поверхности
- в) на передней поверхности
- г) на латеральной поверхности

171 Латеральную лодыжку имеет:

- а) бедренная кость
- б) большеберцовая кость
- в) малоберцовая кость
- г) лучевая кость

172 Головка малоберцовой кости образует

- а) диафиз
- б) проксимальный эпифиз
- в) латеральную лодыжку
- г) дистальный эпифиз

173 В образование твердого неба участвуют:

- а) небные кости и верхняя челюсть
- б) небные кости и клиновидная кость
- в) небные кости и нижняя челюсть
- г) небные кости и височные кости

174 Верхняя носовая раковина входит в состав:

- а) носовой кости в) решетчатой кости
- б) клиновидной кости г) верхней челюсти

175 Шероховатую линию имеет:

- а) плечевая кость в) большеберцовая кость
- б) бедренная кость г) локтевая кость

176 Щечная мышца начинается от:

- а) височной кости в) верхней челюсти
- б) нижней челюсти г) носовой кости

177 Подбородочная мышца начинается от:

- а) височной кости в) верхней челюсти
- б) нижней челюсти г) носовой кости

178 Латеральная крыловидная мышца начинается от:

- а) клиновидной кости в) нижней челюсти
- б) скуловой кости г) носовой кости

179 Двубрюшная мышца начинается от:

- а) клиновидной кости в) нижней челюсти
- б) скуловой кости г) височной кости

180 Трапециевидная мышца начинается от:

- а) височной кости в) верхней челюсти
- б) нижней челюсти г) затылочной кости

181 Передняя зубчатая мышца начинается от:

- а) I-IX ребро в) III-X ребро
- б) V-X ребро г) грудина

182 Трехглавая мышца плеча начинается от:

- а) грудины в) I-II ребро
- б) лопатки г) все ответы верны

183 Локтевая мышца начинается от:

- а) локтевой кости в) плечевой кости
- б) лопатки г) лучевой кости

184 Ягодичная мышца начинается от:

- а) подвздошной кости в) седалищной кости
- б) лобковой кости г) бедренной кости

185 Портняжная мышца начинается от:

- а) подвздошной кости в) седалищной кости
- б) лобковой кости г) бедренной кости

186 Камбаловидная мышца начинается от:

- а) большеберцовая кость в) седалищной кости
- б) лобковой кости г) бедренной кости

187 Длинный разгибатель большого пальца стопы начинается от:

- а) подвздошной кости в) седалищной кости
- б) лобковой кости г) большеберцовая кость

188 Полуперепончатая мышца начинается от:

- а) подвздошной кости в) седалищной кости
- б) лобковой кости г) бедренной кости

189 Двубрюшная мышца прикрепляется к:

- а) верхней челюсти в) подъязычной кости
- б) нижней челюсти г) скуловой кости

190 Передняя лестничная мышца прикрепляется к:

- а) I ребро в) грудина
- б) II ребро г) ключица

191 Трапециевидная мышца прикрепляется к:

- а) лопатка в) грудина
- б) II ребро г) грудные позвонки

192 Верхняя задняя зубчатая мышца прикрепляется к:

- а) IX-XII ребро в) I-II ребро
- б) I-XII ребро г) II-V ребро

193 Малая грудная мышца прикрепляется к:

- а) лопатка в) грудина
- б) II ребро г) плечевая кость

194 Передняя зубчатая мышца прикрепляется к:

- а) лопатка в) грудина
- б) II ребро г) плечевая кость

195 Наружная косая мышца живота прикрепляется к:

- а) подвздошная кость в) лобковая кость
- б) седалищная кость г) крестец

196 Надостная мышца прикрепляется к:

- а) лопатка в) грудина
- б) II ребро г) плечевая кость

197 Двуглавая мышца плеча прикрепляется к:

- а) лопатка в) лучевая кость
- б) локтевая кость г) плечевая кость

198 Трехглавая мышца плеча прикрепляется к:

- а) лопатка в) лучевая кость
- б) локтевая кость г) плечевая кость

200 Локтевая мышца прикрепляется к:

- а) лопатка в) лучевая кость
- б) локтевая кость г) плечевая кость

РЕПОЗИТОРИЙ ГГУ ИМЕНИ Ф. СКОРИНЫ

**Учреждение образования
«Гомельский государственный университет
имени Франциска Скорины»**

УТВЕРЖДАЮ

Проректор по учебной работе
УО «ГГУ им. Ф. Скорины»

_____ И.В. Семченко

« ____ » _____ 2013 г.

Регистрационный № УД- _____ /р.

АНАТОМИЯ ЧЕЛОВЕКА

Учебная программа для специальности

1-31 01 01-02 «Биология (научно-педагогическая деятельность)»

(код специальности)

(наименование специальности)

Факультет биологический

(название факультета)

Кафедра физиологии человека и животных

(название кафедры)

Курс (курсы) _____ 1/1,2 _____

Семестр (семестры) _____ 1/2,3 _____

Лекции _____ 34/8 _____ час.
(количество часов)

Экзамен _____ 1,3 _____
(семестр)

Практические (семинарские)
занятия _____ - _____ час.
(количество часов)

Зачет _____ - _____
(семестр)

Лабораторные
занятия _____ 30/4 _____ час.
(количество часов)

Курсовой проект,
работа _____ - _____
(семестр)

Всего аудиторных часов
по дисциплине _____ 64/12 _____ час.
(количество часов)

Форма обучения
высшего образования
дневная/заочная

Всего часов
по дисциплине _____ 170 _____ час.
(количество часов)

Составил Д. Н. Дроздов, доцент

Учебная программа дисциплины обязательного компонента составлена на основе типовой учебной программы по курсу «Анатомия человека» для высших учебных заведений по специальности 1-31 01 01 «Биология», утвержденной УМО ВУЗов РБ по естественнонаучному образованию 16 июня 2008 года. Регистрационный номер ТД-Г. 144/тип.

Рассмотрена и рекомендована к утверждению в качестве рабочего варианта на заседании кафедры физиологии человека и животных

_____ 2013 г., протокол № ____

Зав. кафедрой

доцент _____ Л.А. Евтухова

Одобрена и рекомендована к утверждению Методическим советом биологического факультета

_____ 2013 г., протокол № ____

Председатель
методического совета

доцент _____ Н.Г. Галиновский

ПОЯСНИТЕЛЬНАЯ ЗАПИСКА

Анатомия человека относится к одной из фундаментальных дисциплин в системе биологического образования. Изучение анатомии человека является важным элементом образования студентов, оканчивающих университет по биологической специальности. Без глубоких знаний строения тела человека невозможно успешное освоение целого ряда основополагающих дисциплин, таких как физиология человека и животных, гистология, биофизика, эмбриология и др. Получение систематических знаний в области анатомии человека способствует формированию научного кругозора студента-биолога, его становлению как самостоятельного исследователя и педагога.

Актуальность курса состоит в том, что позволяет студентам приобрести знания о строении систем органов и аппаратов человека, знакомит с основами органо- и морфогенеза, тем самым создает необходимую основу для успешного освоения знаний по другим биологическим дисциплинам.

Целью дисциплины является овладение студентами основ морфологического строения организма человека, его органов и систем.

Задачами дисциплины являются:

- овладение анатомической терминологией и методами исследования;
- усвоение знаний о строении человеческого тела на разных уровнях организации;
- формирование умений и навыков самостоятельной работы с анатомическими препаратами.

В результате изучения дисциплины: **выпускник должен знать:**

- основные термины и понятия анатомии;
- методы анатомического исследования;
- строение органов, опорно-двигательного аппарата, пищеварительной и дыхательной систем, мочеполового аппарата, эндокринных желез, системы кровообращения, органов кроветворения и иммунной системы, нервной системы и органов чувств, общего покрова тела - кожи;

выпускник должен уметь:

- дать описание строения и положения органов тела человека;
- определять структурные особенности органов и систем;
- использовать знание структурно-анатомических особенностей органов для оценки их физиологических функций.

Материал дисциплины «Анатомия человека» основывается на ранее полученных студентами знаниях по дисциплине «Цитология и гистология».

Дисциплина «Анатомия человека» изучается студентами 1 курса биологического факультета специальности 1-31 01 01 02 «Биология (научно-педагогическая деятельность)». Общее количество часов 170; аудиторное количество часов для студентов очной формы обучения - 64, из них: лекции - 34 часов, из них 6 часов СУРС; лабораторные занятия - 30 часов. Форма отчётности – экзамен в 1 семестре; для студентов заочной формы обучения – 12, из них лекций 8, лабораторных занятий 4 часов. Форма отчётности – экзамен в 3 семестре.

СОДЕРЖАНИЕ УЧЕБНОГО МАТЕРИАЛА

Раздел I Введение

Тема 1 Введение в курс анатомии человека. Предмет, задачи и методы анатомии человека. Связь анатомии с другими науками. Краткая история становления и развития анатомии как науки. Анатомия Древнего мира, периода эллинизма, Эпохи Возрождения; анатомия Нового времени, анатомия в 18-19 вв, русская и белорусская анатомические школы. Современный этап развития анатомии: рентгеноанатомия, ультразвуковое исследование внутренних органов, магнитный резонанс и компьютерная томография. Основные разделы анатомии. Подходы, применяемые при изучении тела человека. Методы анатомического исследования. Наблюдение и осмотр тела, вскрытие, заморозки-распила, наливки, коррозионный, рентгеноскопический, экспериментальный. Понятие об органе, системе органов и аппарате. Анатомическая номенклатура. Плоскости и оси тела человека: сагиттальная, фронтальная, горизонтальная. Термины, применяемые для обозначения положения точек или линий в этих плоскостях, органов и частей конечностей тела человека.

Раздел II Опорно-двигательный аппарат

Тема 2 Строение осевого скелета тела человека. Опорно-двигательный аппарат: активная и пассивная части. Скелет и выполняемые им функции. Классификация и строение костей. Трубочатые, губчатые, плоские, смешанные и воздухоносные кости. Строение кости: органическая и неорганическая части. Осевой и добавочный скелет. Особенности строения скелета человека в связи с выполняемыми функциями. Осевой скелет: позвоночный столб, грудная клетка, череп. Строение позвонков, особенности позвонков разных отделов позвоночника. Рёбра и грудина. Кости мозгового и лицевого отделов черепа, отверстия в черепе и их назначение. Строение внутреннего и наружного основания черепа.

Тема 3 Строение скелета конечностей. Добавочный скелет: пояс свободной верхней конечности, кости верхней конечности. Особенности строения лопатки и ключицы, строение плечевой кости, костей предплечья, запястья и фаланг пальцев. Добавочный скелет: пояс свободной нижней конечности, кости нижней конечности. Особенности строения тазовых костей, бедренной кости, костей голени, предплюсны, плюсны и фаланг пальцев.

Тема 4 Соединение костей. Понятие о соединении костей. Непрерывные соединения: фиброзные, хрящевые, костные. Фиброзные соединения: синдесмозы - связки и межкостные перепонки, швы и вколачивания. Хрящевые соединения: синхондрозы - постоянные и временные. Прерывные соединения (суставы). Строение и классификация суставов по числу и форме суставных поверхностей. Анатомо-физиологическая классификация. Вспомогательные образования в суставах. Диски и мениски, суставные губы и сумки. Полусуставы (симфизы).

Тема 5 Мышцы головы и туловища. Общая характеристика и классификация мышц. Оболочки мышц (эндомизий, перимизий, эпимизий). Классификация мышц по форме, положению, функциям. Вспомогательный аппарат мышц: фасции, синовиальные сумки и влагалища. Общий обзор мышечной системы человека. Мышцы головы и шеи. Жевательные и мимические мышцы. Мышцы туловища: мышцы груди, живота и спины.

Тема 6 Мышцы конечностей. Мышцы плечевого и тазового поясов. Мышцы свободной верхней и нижней конечностей.

Раздел III Спланхнология

Тема 7 Пищеварительная система. Строение ротовой полости, ее границы и органы в ней расположенные. Строение зубов, зубная формула и ее изменение с возрастом. Строение языка. Расположение слюнных желез. Нёбо: мягкое и твердое нёбо, мышцы нёба. Глотка и ее отделы, мышцы глотки. Пищевод, особенности строения стенки. Желудок: отделы и части, строение стенки, слизистая, железы желудка, краткая характеристика выполняемых функций. Строение тонкого и толстого отдела кишечника. Особенности строения слизистой оболочки желудка и кишечника. Пищеварительные железы. Печень: макро- и микроструктура. Кровоснабжение и организация печеночной доли. Воротная система печени. Жёлчный пузырь: отделы и протоки. Поджелудочная железа: расположение в брюшной полости, отделы и выводные протоки. Краткая характеристика функций пищеварительных желёз. Строение, происхождение и функции брюшины. Листки брюшины: париетальный и висцеральный. Понятие о брыжейке.

Тема 8 Дыхательная система. Носовая полость: носовые ходы, обонятельная и дыхательная области. Пересечение дыхательного и пищеварительного пути в глотке. Гортань: ее отделы, хрящи и мышцы. Парные и непарные хрящи гортани. Мышцы гортани: расширители и суживатели голосовой щели, мышцы, напрягающие голосовые связки. Голосовые связки и звукообразование. Трахея: топография в грудной полости и строение стенки. Бронхи: главные бронхи (строение стенки и топография), ветвление бронхиального дерева. Макроскопическое и микроскопическое строение легких. Понятие легочной ацинус. Плевральные оболочки и полость. Понятие о средостении.

Тема 9 Мочеполовая система. Общая характеристика и функции мочевыделительной системы. Мочевые органы. Топография и фиксирующий аппарат почек. Макроструктура почки: поверхности, края, полюса. Почечные ворота. Внутреннее строение почки: корковое и мозговое вещество. Почечные сегменты, и доли, корковые доли. Нефрон, как структурно-функциональная единица почки, его организация и строение. Пути тока крови и мочи. Классификация нефронов. Сосудистое русло почек. Пути выведения мочи. Почечные чашки и лоханка, форникальный аппарат почки и его назначение. Мочеточник: строение стенки и топография. Мочевой пузырь: отделы и строение стенки. Мужской и женский мочеиспускательный каналы. Половые системы. Внутренние и наружные мужские половые органы. Строение мужских

половых желёз: яичко и система семенных канальцев. Придаток яичка. Семенные пузырьки, бульбоуретральные железы, предстательная железа. Топография в тазовой полости. Наружные половые органы: половой член и мошонка. Опускание яичек в мошонку, формирование семенного канатика. Внутренние и наружные женские половые органы. Строение женских половых желёз: яичник (макроструктура и топография, внутреннее строение и понятие о фолликуле). Маточные трубы и их части, матка, влагалище. Наружные половые органы: женская половая область и клитор.

Тема 10 Эндокринная система. Классификация эндокринных органов. Гипоталамо-гипофизарная система. Строение и функции щитовидной и паращитовидных желез, надпочечников, гипофиза и эпифиза. Железы смешанной секреции. Инсулярная часть поджелудочной железы. Половые железы как эндокринные органы.

Раздел IV Ангиология

Тема 11 Кровеносная система. Строение артерий, вен, капилляров, микроциркуляторное русло. Строение стенки артерий: артерии мышечного, эластичного и смешанного типов. Ветвление артерий: магистральный и рассыпной, ветвление в паренхиматозных и трубчатых органах. Коллатеральные сосуды и их типы. Сердце как основной двигатель крови. Топография и строение сердца. Положение сердца в грудной полости, его форма, размеры поверхности. Камеры сердца: строение предсердий и желудочков. Ток крови в сердце. Клапаны сердца (предсердно-желудочковые, аортальные и легочного ствола). Строение стенки сердца (эндокард, миокард и эпикард). Проводящая система сердца. Строение перикарда (околосердечной сумки). Кровоснабжение и иннервация сердца. Сосуды малого круга кровообращения. Кровообращения плода. Перестройка системы кровообращения при рождении.

Тема 12 Сосуды большого круга кровообращения. Сосуды большого круга кровообращения. Аорта и ее ветви: плечеголовной ствол, грудная часть, брюшная часть аорты. Вены большого круга кровообращения. Системы верхней и нижней полых вен, система воротной вены. Лимфатическая система как дополнительное звено венозного русла. Состав системы: лимфатические капилляры, сосуды, правый и грудной лимфатические протоки. Лимфатические узлы и их строение. Органы кроветворения и иммунной системы. Центральные органы красный костный мозг и тимус. Периферические органы - миндалины, лимфоидные и лимфатические узлы, селезёнка. Печень в плодный период.

Тема 13 Лимфатическая система и органы иммуногенеза. Лимфатическая система. Лимфатические сосуды, узлы, капилляры, протоки. Органы кроветворения – центральные органы иммуногенеза: красный костный мозг и тимус, лимфатические узлы и скопления лимфоидной ткани (глоточное лимфоидное кольцо, диффузная лимфатическая ткань, пейеровы бляшки). Строение красного костного мозга, тимуса и селезенки.

Раздел V Неврология

Тема 14 Центральная нервная система. Топография и строение спинного мозга. Утолщения спинного мозга. Сегменты спинного мозга их строение и номенклатура. Организация серого и белого вещества. Микроструктура серого вещества: ядра спинного мозга и их расположение. Проводящие пути спинного мозга. Передний, боковой и задний канатик спинного мозга. Собственный сегментарный аппарат мозга. Строение отделов головного мозга: продолговатый мозг, задний (мост и мозжечок), средний мозг, промежуточный. Внешнее и внутреннее строение – распределение белого и серого вещества. Топография ядер черепно-мозговых нервов. Внешнее и внутреннее строение мозжечка. Поверхности конечного мозга: основные борозды и извилины, локализация функций. Оболочки спинного и головного мозга: твердая, паутинная и сосудистая.

Тема 15 Периферическая нервная система. Черепно-мозговые нервы: ядра и области иннервации. Ромбовидная ямка головного мозга. Спинномозговые нервы и нервные сплетения (шейное, плечевое, поясничное, крестцовое и копчиковое сплетения), крупные нервные ветви и области иннервации.

Тема 16. Автономная нервная система. Общий обзор строения вегетативной нервной системы. Особенности организации и выполняемые функции. Структура рефлекторной дуги вегетативного рефлекса. Симпатическая и парасимпатическая части автономной (вегетативной) нервной системы. Симпатический ствол и его отделы, вегетативные сплетения брюшной полости и таза (чревное, верхнее и нижнее подчревные). Головной и крестцовый отделы парасимпатической части. Области иннервации.

Раздел VI Сенсорная система

Тема 17 Обзор строения органов чувств и анализаторов. Строение органа зрения и вспомогательного аппарата. Глазное яблоко: оболочки и ядро (камеры глаза, хрусталик и стекловидное тело). Мышцы ресничного тела и их иннервация. Оптическая система глаза. Регуляция количества света, поступающего в глаз. Мышцы глазного яблока, их иннервация. Слезный аппарат. Строение сетчатки глаза. Путь света в сетчатке. Проводниковая и центральная части зрительного анализатора. Подкорковый центр зрения (верхние бугры четыреххолмия). Кортиковидный центр зрения. Строение органа слуха: наружное, среднее и внутреннее ухо. Наружное ухо: ушная раковина, наружный слуховой проход. Среднее ухо: барабанная полость и система косточек среднего уха, слуховая труба. Внутреннее ухо: костный и перепончатый лабиринты. Улитковый лабиринт: спиральный (кортиев) орган. Распространение звука во внутреннем ухе и его трансформация в нервный импульс. Вестибулярный аппарат. Система полукружных канальцев, сферический и эллиптический мешочки. Проводящие пути вестибулярного и слухового анализатора. Орган обоняния и вкуса: строение и проводящие пути обонятельного и вкусового анализаторов. Общий покров тела человека - кожа. Кожный анализатор: рецепторная, проводниковая и центральная части.

Классификация рецепторов. Виды кожной чувствительности. Строение и функции кожи. Производные эпидермиса: волосы и ногти. Производные кожи: сальные, потовые и молочные железы.

РЕПОЗИТОРИЙ ГГУ ИМЕНИ Ф. СКОРИНЫ

УЧЕБНО-МЕТОДИЧЕСКАЯ КАРТА
(очная форма обучения)

Номер раздела, темы, занятия	Название раздела, темы, занятия; перечень изучаемых вопросов	Всего часов	Количество аудиторных часов				Материальное обеспечение занятия (наглядные, методические пособия и др.)	Литература	Формы контроля знаний
			лекции	практические (семинарские) занятия	лабораторные занятия	Контролируемая самостоятельная работа студента			
1	2	3	4	5	6	7	8	9	10
1	Раздел I Введение	2	2	-	-	-	-	-	-
1.1	Тема 1 Введение в курс анатомии человека 1. Предмет и задачи анатомии человека 2. История развития анатомии человека 3. Понятия о частях тела, плоскостях и осях	-	2	-	-	-	-	[6]	Консультация
2	Раздел II Опорно-двигательный аппарат	20	10	-	10	-	-	-	-
2.1	Тема 2 Строение осевого скелета тела человека 1 Кость как орган, состав, функции и формы кости. 2 Позвоночный столб, ребра и грудина 3 Строение костей мозгового отдела черепа 4 Строение костей лицевого отдела черепа	-	2	-	2	-	Атласы Муляжи, Таблицы	[1, 4, 7]	Консультация
2.2	Тема 3 Строение добавочного скелета тела человека 1 Строение костей пояса верхней конечности 2 Строение костей свободной верхней конечности	-	2	-	2	-	Атласы Муляжи, Таблицы	[1, 4, 7]	Консультация

	3 Строение костей пояса нижней конечности 4 Строение костей свободной нижней конечности								
2.3	Тема 4 Соединение костей 1. Классификация соединений костей 2. Прерывные соединения – строение и классификация суставов 3. Соединение костей верхней конечности 4. Соединение костей нижней конечности	-	2	-	-	-	Атласы Муляжи, Таблицы	[1, 4, 7]	Консультация
2.4	Тема 5 Мышцы головы и туловища 1 Мышцы головы 2 Мышцы шеи 3 Мышцы спины 4 Мышцы груди 5 Мышцы живота	-	2	-	2	-	Атласы Муляжи, Таблицы	[1, 4, 7]	Консультация
2.5	Тема 6 Мышцы конечностей 1 Мышцы плечевого пояса 2 Мышцы свободной верхней конечности 3 Мышцы нижней конечности	-	-	-	4	2	Атласы Муляжи, Таблицы	[1, 4, 7]	Консультация
	Форма контроля студентов	-	-	-	-	-	-	-	коллоквиум
3	Раздел III Спланхнология	16	8	-	8	-	-	-	-
3.1	Тема 7 Пищеварительная система 1 Строение органов ротовой полости и глотки 2 Расположение слюнных желез и строение пищевода 3 Строение желудка 4 Тонкий и толстый отдел кишечника 5 Печень, желчный пузырь и поджелудочная железа	-	2	-	2	-	Атласы Муляжи, Таблицы	[2, 8]	Консультация
3.2	Тема 8 Дыхательная система 1 Полость носа и строение гортани 2 Трахея и бронхи 3 Анатомическое строение легких. Легочной ацинус. 4 Плевра и средостение	-	2	-	2	-	Атласы Муляжи, Таблицы	[2, 8]	Консультация

3.3	Тема 9 Мочеполовая система 1 Строение почек 2 Органы мочеиспускания 3 Мужские половые органы 4 Женские половые органы	-	2	-	2	-	Атласы Муляжи, Таблицы	[2, 8]	Консультация
3.4	Тема 10 Эндокринная система 1. Классификация желез 2. Строение желез внутренней секреции		2	-	2		Атласы Муляжи, Таблицы	[2, 8]	Консультация
4	Раздел IV Ангиология	10	4	-	4	2	-		-
4.1	Тема 11 Кровеносная система 1 Строение артерий, вен и капилляров 2 Строение сердца 3 Проводящая система, кровоснабжение и иннервация сердца 4 Сосуды малого круга кровообращения	-	2	-	2	-	Атласы Муляжи, Таблицы	[2, 8]	Консультация
4.2	Тема 12 Сосуды большого круга кровообращения 1 Артерии головы 2 Артерии верхней конечности 3 Артерии нижней конечности 4 Вены большого круга кровообращения	-	2	-	2	-	Атласы Муляжи, Таблицы	[2, 8]	Консультация
4.3	Тема 13 Лимфатическая система и органы иммуногенеза 1 Структура лимфатической системы 2 Строение лимфатических узлов, протоков и стволов 3 Строение костного мозга и тимуса 4 Строение селезенки		-		-	2			
	Форма контроля занятий студентов	-	-	-	-	-	-	-	Контрольная работа
5	Раздел V Неврология	12	6	-	6	-	-	-	-
5.1	Тема 14 Центральная нервная система 1 Строение спинного мозга 2 Оболочки спинного мозга 3 Строение отделов головного мозга	-	2	-	2	-	Атласы Муляжи, Таблицы	[2, 8]	Консультация

5.2	Тема 15 Периферическая и 1 Черепные нервы 2 Спинномозговые нервы		2	-	2		Атласы Муляжи, Таблицы	[2, 8]	Консультация
5.3	Тема 16 Автономная нервная система 1 Симпатическая нервная система 2 Парасимпатическая нервная система 3 Метасимпатическая нервная система	-	2	-	2	-	Атласы Муляжи, Таблицы	[2, 8]	Консультация
6	Раздел VI Сенсорная система	4	-	-	2	2	-	-	-
6.1	Тема 17 Обзор строения органов чувств и анализаторов 1 Строение органа зрения и зрительного анализатора 2 Строение органа слуха и слухового анализатора 3 Вестибулярный анализатор 4 Строение вкусового анализатора 5 Строение обонятельного анализатора 6 Строение кожи	-	-	-	2	2	Атласы Муляжи, Таблицы	[2, 8]	Консультация
	Форма контроля занятий студентов	-	-	-	-	-	-	-	экзамен
	Всего часов	64	28	-	30	6			

УЧЕБНО-МЕТОДИЧЕСКАЯ КАРТА
(заочная форма обучения)

Но ме			Количество аудиторных часов	Ма тер и а ль	Ли тер	Фо р м ы ко нт
----------	--	--	-----------------------------	---------------------------	-----------	-------------------------------

	Название раздела, темы, занятия; перечень изучаемых вопросов	Всего часов	лекции	практические (семинарские) занятия	лабораторные занятия	Контролируемая самостоятельная работа студента			
1	2	3	4	5	6	7	8	9	10
2 семестр									
1	Раздел I Введение	-	-	-	-	-	-	-	-
1.1	Тема 1 Введение в курс анатомии человека 1 Предмет и задачи анатомии человека 2 История развития анатомии человека 3 Происхождение человека 4 Понятия о частях тела, плоскостях и осях	Самостоятельное изучение						[6]	Консультация
2	Раздел II Опорно-двигательный аппарат	4	2	-	2	-	-	-	-
2.1	Тема 2 Строение осевого скелета тела человека 1 Кость как орган, состав, функции и формы кости. 2 Позвоночный столб, ребра и грудина 3 Строение костей мозгового отдела черепа 4 Строение костей лицевого отдела черепа	-	2	-	2	-	Атласы Муляжи, Таблицы	[1, 4, 7]	Консультация
2.2	Тема 3 Строение добавочного скелета тела человека 1 Строение костей пояса верхней конечности 2 Строение костей свободной верхней конечности 3 Строение костей пояса нижней конечности 4 Строение костей свободной нижней конечности	Самостоятельное изучение						[1, 4, 7]	Консультация
2.3	Тема 4 Соединение костей	Самостоятельное изучение						[1, 4, 7]	Консультация

	1 Классификация соединений костей 2 Прерывные соединения – строение и классификация суставов 3 Соединение костей верхней конечности 4 Соединение костей нижней конечности								
2.4	Тема 5 Мышцы головы и туловища 1 Мышцы головы 2 Мышцы шеи 3 Мышцы спины 4 Мышцы груди 5 Мышцы живота	Самостоятельное изучение					[1, 4, 7]	Консультация	
2.5	Тема 6 Мышцы конечностей 1 Мышцы плечевого пояса 2 Мышцы свободной верхней конечности 3 Мышцы нижней конечности	Самостоятельное изучение					[1, 4, 7]	Консультация	
3	Раздел III Спланхнология	4	2		2	-	-	-	-
3.1	Тема 7 Пищеварительная система 1 Строение органов ротовой полости и глотки 2 Расположение слюнных желез и строение пищевода 3 Строение желудка 4 Тонкий и толстый отдел кишечника 5 Печень, желчный пузырь и поджелудочная железа	-	2	-	2	-	Атласы Муляжи, Таблицы	[2, 8]	Консультация
3.2	Тема 8 Дыхательная система 1 Полость носа и строение гортани 2 Трахея и бронхи 3 Анатомическое строение легких. Легочной ацинус. 4 Плевра и средостение	Самостоятельное изучение					[2, 8]	Консультация	
3.3	Тема 9 Мочеполовая система 1 Строение почек 2 Органы мочеиспускания 3 Мужские половые органы 4 Женские половые органы	Самостоятельное изучение					[2, 8]	Консультация	

3.4	Тема 10 Эндокринная система 1. Классификация желез 2. Строение желез внутренней секреции	Самостоятельное изучение						[2, 8]	Консультация
4	Раздел IV Ангиология	4	2	-	2	-	-	-	
4.1	Тема 11 Кровеносная система 2 Строение артерий, вен и капилляров 2 Строение сердца 3 Проводящая система, кровоснабжение и иннервация сердца 4 Сосуды малого круга кровообращения	Самостоятельное изучение						[2, 8]	Консультация
4.2	Тема 12 Сосуды большого круга кровообращения 1 Артерии головы 2 Артерии верхней конечности 3 Артерии нижней конечности 4 Вены большого круга кровообращения	-	2	-	2	-	-	[2, 8]	Консультация
4.3	Тема 13 Лимфатическая система и органы иммуногенеза 1 Структура лимфатической системы 2 Строение лимфатических узлов, протоков и стволов 3 Строение костного мозга и тимуса 4 Строение селезенки	Самостоятельное изучение							
5	Раздел V Неврология	4	2	-	2	-	-	-	
5.1	Тема 14 Центральная нервная система 1 Строение спинного мозга 2 Строение головного мозга	Самостоятельное изучение						[2, 8]	Консультация
5.2	Тема 15 Периферическая нервная система 1 Черепные нервы 2 Спинномозговые нервы		2	-	2		-	[2, 8]	Консультация
5.3	Тема 16 Автономная нервная система 1 Симпатическая нервная система 2 Парасимпатическая нервная система 3 Метасимпатическая нервная система	Самостоятельное изучение							
6	Раздел VI Сенсорная система	-	-	-	-	-	-	-	

6.1	Тема 17 Обзор строения органов чувств и анализаторов 1 Строение органа зрения и зрительного анализатора 2 Строение органа слуха и слухового анализатора 3 Вестибулярный анализатор 4 Строение вкусового анализатора 5 Строение обонятельного анализатора 6 Строение кожи	Самостоятельное изучение						[2, 8]	Консультация
	Форма контроля студентов	-	-	-	-	-	-	-	Контрольная работа
	Итого за семестр	12	8	-	4				Экзамен в 3-м семестре

РЕПОЗИТОРИЙ ГГУ ИМЕНИ Ф. СКОРИНЫ

ИНФОРМАЦИОННО - МЕТОДИЧЕСКАЯ ЧАСТЬ

Перечень лекций

- Тема 1 Введение в курс анатомии человека
- Тема 2 Строение осевого скелета тела человека
- Тема 3 Строение добавочного скелета тела человека
- Тема 4 Соединение костей
- Тема 5 Мышцы головы и туловища
- Тема 6 Мышцы конечностей
- Тема 7 Пищеварительная система
- Тема 8 Дыхательная система
- Тема 9 Мочеполовая система
- Тема 10 Эндокринная система
- Тема 11 Кровеносная система
- Тема 12 Сосуды большого круга кровообращения
- Тема 13 Лимфатическая система и органы иммуногенеза
- Тема 14 Центральная нервная система
- Тема 15 Периферическая нервная система
- Тема 16. Автономная нервная система
- Тема 17 Обзор строения органов чувств и анализаторов

Перечень лабораторных работ

- Лабораторная работа 1
Строение осевого скелета тела человека
- Лабораторная работа 2
Строение добавочного скелета тела человека
- Лабораторная работа 3
Мышцы головы, шей и туловища
- Лабораторная работа 4
Мышцы верхней конечности
- Лабораторная работа 5
Мышцы нижней конечности
- Лабораторная работа 6
Пищеварительная система
- Лабораторная работа 7
Дыхательная система
- Лабораторная работа 8

Мочеполовая система

Лабораторная работа 9
Строение сердца

Лабораторная работа 10
Артерии большого круга кровообращения

Лабораторная работа 11
Вены большого круга кровообращения

Лабораторная работа 12
Строение спинного мозга

Лабораторная работа 13
Строение ствола головного мозга

Лабораторная работа 14
Строение коры головного мозга

Лабораторная работа 15
Периферическая нервная система

Формы контроля знаний

1. Коллоквиум по разделу «Опорно-двигательный аппарат»
2. Контрольная работа по теме «Сердечнососудистая система»

Рекомендуемая литература

Основная

- 1 Сапин, М. Р. Анатомия человека. В 2-х томах. Том 1 / М. Р. Сапин, Г. Л. Билич. - М.: Оникс 21 век, 2003. – 407 с.
- 2 Сапин, М. Р. Анатомия человека. В 2-х томах. Том 2 / М. Р. Сапин, Г. Л. Билич. - М.: Оникс 21 век, 2003. – 389с. |
- 3 Сапин, М. Р. Анатомия человека / М. Р. Сапин, Г. Л. Билич. - М.: Высшая школа, 1989. – 544 с.
- 4 Курепина, М. М. Анатомия человека / М. М. Курепина, А. П. Ожигова, А. А. Никитина. - М.: Владос, 2003. - 415 с.
- 5 Липченко, В. Я. Атлас нормальной анатомии человека / В. Я. Липченко, Р. П. Самусев. - М.: Медицина, 2005. - 319 с.
- 6 Привес, М. Г. Анатомия человека / М. Г. Привес, Н. К. Лысенков, В.И. Бушкович. - СПб.: Издательство «Диля», 1998. - 640 с.
- 7 Синельников, Р. Д. Атлас анатомии человека. В 3-х томах. Том 1 / Р. Д. Синельников. - М.: Медицина, 1990. 545 с.
- 8 Синельников, Р. Д. Атлас анатомии человека. В 3-х томах. Том 2 / Р. Д. Синельников. - М.: Медицина, 1990. 502 с.
- 9 Синельников, Р. Д. Атлас анатомии человека. В 3-х томах. Том 3 / Р. Д. Синельников. - М.: Медицина, 1990. 472 с.
- 10 Фениш, Х. Карманный атлас анатомии человека на основе Международной номенклатуры / Х. Фениш, В. Даубер. - СПб.: Издательский дом СПбМАПО, 2004. - 464 с.

Дополнительная

- 11 Алмазов, И. В. Атлас по гистологии и эмбриологии / И. В. Алмазов, Л. С. Сутулов. - М.: Медицина, 1978. - 455 с.
- 12 Борхвард, В. Г. Морфогенез и эволюция осевого скелета / В.Г. Борхвард. - М.: Высшая школа, 1982. - 279 с.
- 13 Бронштейн, А. И. Вкус и обоняние / А. И. Бронштейн. - М.: Медицина, 1956. - 268 с.
- 14 Морфология человека: учебное пособие / Б. А. Никитюк [и др.]; под ред. Б. А. Никитюка. - М.: Издательство Московского университета, 1990. - 344 с.
- 15 Тегако, Л. Антропология: учебное пособие / Л. Тегако, Е. Кметинский. - М.: Новое знание, 2008. - 400 с.

ПРОТОКОЛ СОГЛАСОВАНИЯ УЧЕБНОЙ ПРОГРАММЫ
ДИСЦИПЛИНЫ «АНАТОМИЯ ЧЕЛОВЕКА» С ДРУГИМИ
ДИСЦИПЛИНАМИ СПЕЦИАЛЬНОСТИ 1-31 01 01 02 Биология (научно-
педагогическая деятельность)

Название дисциплины, с которой требуется согласование	Название кафедры	Предложения об изменениях в содержании учебной Программы по изучаемой учебной Дисциплине	Решение, принятое кафедрой, разработавшей учебную программу (с указанием даты и номера протокола)
Цитология и гистология	Кафедра физиологии человека и животных		Рекомендовать к утверждению учебную программу в представленном варианте Протокол № _____ от 201_
Дисциплины специализации	Кафедра физиологии человека и животных		Рекомендовать к утверждению учебную программу в представленном варианте Протокол № _____ от 201_
Физиология человека и животных	Кафедра физиологии человека и животных		Рекомендовать к утверждению учебную программу в представленном варианте Протокол № _____ от 201_