

ГИПОТЕЗА ПРИЧИНЫ ИСЧЕЗНОВЕНИЯ ЕНОТА-ПОЛОСКУНА (*PROSCYON LOTOR L.*, 1758) В БЕЛОРУССКОМ ПОЛЕСЬЕ

*В статье анализируется вероятность патофизиологической природы исчезновения акклиматизированного в Беларуси енота-полоскуна. Приведены краниометрические характеристики, аномалии числа предкоренных зубов в верхней и нижней челюсти, выявленные патологии мозгового отдела черепа (массивные отложения солей кальция, расхождение левого и правого венечных швов). Высказана гипотеза, что одной из основных причин элиминации особей енота-полоскуна в природных условиях Белорусского Полесья являлась низкая масса тела особей в осенне-зимний период, обусловленная патофизиологическими процессами, происходящими в черепе и центральной нервной системе. Предполагается мощное воздействие аборигенной паразитофауны (прежде всего *Borrelia*, *Trichinella*, *Leptospira* и др.) на особей акклиматизированного вида. Выявленные патологии в черепе енота-полоскуна регистрировались авторами ранее и у других млекопитающих региона.*

Полученные результаты исследований носят предварительный характер.

Введение. В настоящее время енот-полоскун, возможно, – исчезнувший вид териофауны национального парка “Припятский” и Белорусского Полесья. Достоверных сведений об его обнаружении (с обязательным наличием тушек животных, черепов, фотоматериалов) в последние годы нет. Несмотря на данное обстоятельство, нередко в периодических изданиях и даже в научно-популярной литературе Республики Беларусь упоминается “резко увеличившееся поголовье енота” в районах, неблагополучных из-за бешенства. Однако эти сведения относятся не к еноту-полоскуну, а к другому акклиматизированному виду – енотовидной собаке (*Nyctereutes procyonoides* Gray, 1843).

Популяция енота-полоскуна занимала значительный по площади участок по реке Припять: “от Петрикова вверх почти до Пинска (около 120 км) шириной приблизительно по 30 км по каждому берегу” (цит. по [1]). Состояние поголовья оценивалось как удовлетворительное, и поэтому была разрешена охота. В этой связи последовавшее резкое снижение численности “припятской” популяции может вызывать беспокойство не столько у зоологов, сколько у экологов. Целью нашей работы не является “подогревание интереса” научной общественности для повторной попытки неудавшегося эксперимента. Интродукция “чужих” видов (енот-полоскун – абориген Северной Америки) признается зоологами непродуманной акцией, приводящей к неконтролируемым последствиям [2]. Проблема состоит в другом – поиск и выявление факторов, способных даже в условиях заповедника (до 1996 г. “Припятский” имел статус заповедника) практически полностью уничтожить территориальную группировку хищного млекопитающего численностью до 2 тыс. особей [3].

По данным последней аннотированной сводки зверь обитал в пойменных дубравах, старых насаждениях лиственных пород в северной части заповедника (Переровское и Снядинское лесничества) [4], хотя ранее был отмечен и в западной части (Рычевское и Озеранское лесничества). Есть мнение, что причинами неудавшейся акклиматизации являются: уничтожение дуплистых деревьев, приведшее к вынужденной миграции в поисках мест зимовки и смертности от неблагоприятных условий; браконьерство; пастьба скота с собаками [3; 5]. Однако методом радиопеленгации зверьков доказано [6], что еноты даже при наличии достаточного количества дупел предпочитают наземное логово. Длительность зимнего сна у енотов в условиях Белорусского Полесья составляет всего 30–40 дней [7]. Поэтому можно полагать, что недостаток дупел не является основной причиной резкого сокращения численности вида.

Отсутствие единой точки зрения у зоологов и полученные нами результаты дают возможность рассматривать проблему исчезновения енота-полоскуна в принципиально иной плоскости – патофизиологической.

Об актуальности исследований по биологии и экологии енота-полоскуна свидетельствует тот факт, что в *териологической литературе Беларуси нет даже сведений по основным краниометрическим характеристикам вида*. Одной из причин этого является отсутствие в республике статистически значимого коллекционного фонда черепов енота-полоскуна. Накопленный материал позволяет сделать первую попытку выявления краниологических особенностей енота-полоскуна “припятской” популяции, включающих и патологические изменения, высказать предположения относительно причин их возникновения. Необходимо также заметить, что ранее авторами был опубликован ряд работ по патологиям и аномалиям черепа других видов млекопитающих Белорусского Полесья, в том числе хищных (лисица, волк).

Материал и методы исследования. Нами проанализирована коллекция черепов ($n = 8$) особей енота-полоскуна, отловленных в 1971–1973 гг. в окрестностях Припятского заповедника. Одну часть материала собрал В.С. Гатих [5], другая –

из коллекции кафедры экологии ГГУ им. Ф. Скорины. Черепа использовали для снятия промеров (с точностью 0,1 мм), определения возраста и выявления патологий. Под патологией подразумеваются такие изменения, которые приводят к существенным нарушениям функций мозгового отдела или черепа в целом. При определении возраста учитывали метрические характеристики, степень сточенности клыков, развития затылочного гребня. В связи с наличием полового диморфизма промеры черепа приведены для самцов и самок отдельно.

Результаты и их обсуждение. Исходя из соотношения черепов добытых самок ($n = 5$) и самцов ($n = 3$), можно предположить, что в "полесской" популяции енота-полоскуна не было таких изменений половой структуры, которые бы существенно повлияли на репродуктивный потенциал.

Массы тела известны только у пяти из отловленных особей (по записям на этикетке):

Экз. № 1. Самка, 26.02.1972, окрестности д. Судибор (Снядинское лесничество): масса тела 3,2 кг, длина тела 500, хвоста 220, уха 60, стопы 90 мм.

Экз. № 2. Самка, февраль 1971 г., окрестности д. Хлупин (Переровское лесничество): масса тела 3,8 кг, промеры тела неизвестны.

Экз. № 3. Самка, 16.11.1972, окрестности д. Хлупин: масса тела 4,8 кг, длина тела 610, хвоста 250, уха 46, стопы 100 мм.

Экз. № 4. Самка, 27.02.1972, окрестности д. Судибор: масса тела 4,65 кг, длина тела 600, хвоста 255, уха 50, стопы 98 мм.

Экз. № 5. Самец, февраль 1973 г., окрестности д. Хлупин: масса тела 5,5 кг, промеры тела неизвестны.

Сравнение указанных данных по пяти особям с литературными сведениями [1; 3] позволяет сделать следующие предварительные выводы:

– енот-полоскун "полесской" популяции имел в осенне-зимний период очень низкую массу тела (4-6 кг), что должно было усиливать элиминацию как сеголеток, так и взрослых особей;

– наличие физически истощенных особей в зимний период (самка 3,2 кг) может указывать и на протекание патофизиологических процессов. В пользу данной точки зрения свидетельствует тот факт, что у этой особи выявлены и аномалии числа зубов, и патологии черепа (см. череп № 1).

Нарушения зубной формулы выявлены в двух черепах самок. Верхняя и нижняя челюсти у енота-полоскуна обычно симметричны:

$$\begin{array}{cccc} 3 & 1 & 4 & 2 \\ | - C - PM - M - & = & 40. \\ 3 & 1 & 4 & 2 \end{array}$$

Череп № 1 (самка, 26.02.1972). Зубная формула (Л и П – левая и правая половина челюсти):

$$\begin{array}{cccc} 3 & 1 & ЛЗП4 & 2 \\ | - C - PM - M - & = & 35. \\ 3 & 1 & Л2П2 & 2 \end{array}$$

Отсутствуют альвеолы для зубов и, соответственно, в верхней челюсти слева первый предкоренной и в нижней челюсти слева и справа по два первых предкоренных зуба.

В этом же черепе *диагностируется расхождение левого и правого венечных швов* (рис., 1,2). Вздутие наблюдается в средней части швов (рис., область вздутия выделена темными точками), протяженность участка около 15 мм с каждой стороны черепа. Расхождение швов мозгового отдела является достоверным признаком внутрочерепной гипертензии [8; 9 и др.]. Кроме того, в черепе выявлено сильное расхождение височных линий (ВЛ): максимальная удален-

ность при пересечении венечных швов – 23 мм (рис., 3) на теменных костях – 27,5 мм (рис., 4).

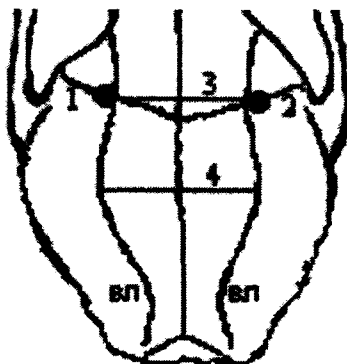


Рис. Морфологические особенности черепа:
1, 2 – левый и правый венечные швы
(область расхождения швов выделена точками);
3, 4 – удаленность височных линий (ВЛ)

Череп № 2 (самка, февраль 1971 г.). Зубная формула:

$$\begin{array}{ccccccc} & 3 & 1 & & \text{Л4П3} & 2 & \\ \text{I} & - & \text{C} & - & \text{PM} & - & \text{M} & - \\ & 3 & 1 & & \text{Л3П4} & 2 & \end{array} = 38.$$

Отсутствуют альвеолы для зубов и соответственно в верхней челюсти справа первый предкоренной и в нижней челюсти слева первый предкоренный зубы.

Учитывая тот факт, что расстояние между местами поимок двух указанных самок составляет около 10 км, можно полагать следующее: *аномалии числа предкоренных зубов в верхней и нижней челюсти в "полесской" популяции енота-полоскуна были обычным явлением (возможно, массовым)*. Представляется чрезвычайно важным и перспективным изучение частоты подобных аномалий у енота-полоскуна, обитающего в условиях Азербайджана, откуда и был завезен в Беларусь интродуцент. К сожалению, подобных сведений в доступной литературе нет (в этой связи весьма плодотворным могло бы быть сотрудничество с Институтом зоологии НАН Азербайджанской Республики).

Во всех обследованных черепах обнаружены *отложения солей кальция в затылочной области на внутренней стороне свода черепа* (высотой 10–15 мм). Отложения солей в той или иной степени плавно "стекают" от свода до основания черепа (*basis cranii interna*), что указывает на хроническое течение патофизиологических процессов. Массивные кальцификаты следует диагностировать как патоморфологические преобразования, так как они ведут к увеличению внутричерепного давления (вследствие сжатия участков головного мозга), сужению просвета кровеносных сосудов головного мозга и эмиссарных вен, а, следовательно, и к существенным изменениям мозгового кровообращения [10].

Следует заметить, что по литературным сведениям основными причинами отложений солей кальция в черепе человека являются поствоспалительные и посттравматические поражения головного мозга, нарушения кальциевого обмена, инфекционные и паразитарные заболевания (в том числе эхинококкоз и токсоплазмоз), а также различные опухоли [11].

Данные краниометрии приведены в таблице.

Таблица

**Морфометрические показатели (M, limit)
черепа енота-полоскуна Припятского заповедника (1971 – 1973 гг.)**

Признак	Самки (n = 5)	Самцы (n = 3)
Кондилобазальная длина	105,4 (103,5-109,5)	113,3 (111,5-114,3)
Скуловая ширина	65,5 (63,2-69,5)	70,8 (70,0-71,2)
Межглазничная ширина	20,3 (19,0-21,4)	22,5 (21,0-24,4)
Длина носовых костей	29,0 (26,1-31,0)	34,5 (32,5-35,8)
Длина верхнего зубного ряда	47,9 (46,0-49,1)	49,7 (48,1-51,3)
Длина нижнего зубного ряда	46,7 (45,5-48,5)	46,8 (44,5-49,1)

Половые различия в метрических признаках черепа диагностируются достаточно четко, что полностью соответствует теоретическим представлениям биологии енота-полоскуна (наличие полового диморфизма). Сравнение выявленных параметров с известными литературными сведениями [1] позволяет утверждать, что особи енота-полоскуна не отстают в физиологическом развитии.

Заключение. Одним из факторов элиминации особей енота-полоскуна являлась низкая масса тела в осенне-зимний период. Однако в природных условиях Припятского заповедника данный вид имел широкую пищевую базу и мог физиологически подготовиться к суровым условиям зимовки. Так, сравнительное исследование кормов хищников (выдры, енота-полоскуна, лисицы и енотовидной собаки) Припятского заповедника показало [12], что пища енота-полоскуна даже более разнообразна, чем у других видов. Важную роль в питании енота-полоскуна играли брюхоногие моллюски, жуки (жужелицы, плавунцы, водолюбы и др.), а также растительные компоненты (лесной орех, желуди дуба, плоды диких яблонь и груш). Кроме того, указанные авторы [12] сделали важные выводы, в частности: конкуренции в использовании убежищ исследуемыми видами не наблюдалось; острой пищевой конкуренции между исследуемыми хищниками также нет.

Учитывая хорошую пищевую базу, следует полагать, что низкая масса тела в значительной степени обусловлена именно патофизиологическими процессами, происходящими в черепе и ЦНС. На это указывают массивные внутрочерепные кальцификаты и расхождение венечных швов. Обращает на себя внимание факт, что выявленные патологии (расхождение швов, кальцинирование свода) в черепе енота-полоскуна регистрировались нами ранее и у других млекопитающих Припятского заповедника. Данное обстоятельство указывает на то, что патогенный фактор (или факторы) не является специфичным, то есть характерным только для популяции енота-полоскуна. Среди неблагоприятных факторов наиболее вероятно воздействие на особей акклиматизированного вида целого комплекса местных патогенных микроорганизмов, вирусов и гельминтов, способных вызывать заболевания с поражением ЦНС и черепа (трихинеллез, клещевой боррелиоз, лептоспироз и др.). ООПТ Белорусского Полесья являются источником ряда опасных природно-очаговых заболеваний [13]. Можно полагать, воздействие аборигенной паразитофауны на особей акклиматизированного енота-полоскуна было весьма значительным.

Вместе с тем необходимо подчеркнуть следующее: полученные результаты исследований носят пока предварительный характер и требуют подтверждения в дальнейших исследованиях на более значительной и репрезентативной выборке. Считаем также, что комплексный анализ патологий и аномалий черепа должен сочетаться с гельминтологическими и микробиологическими исследованиями. Поставленная задача может быть решена в результате сотрудничества различных специалистов.

ЛИТЕРАТУРА

1. Млекопитающие Советского Союза / В.Г. Гептнер [и др.] – Т. II (часть первая). – М.: Высш. шк., 1967. – С. 913-923.
2. **Козло, П.Г.** Фаунистический анализ млекопитающих (Mammalia) и актуальные проблемы их изучения в Беларуси / П.Г. Козло // Весці НАН Беларусі. Серыя біял. навук. – 2005. – № 1. – С. 92-98.
3. **Савицкий, Б.П.** Млекопитающие Беларуси / Б.П. Савицкий, С.В. Кучмель, Л.Д. Бурко. – Мн.: Изд. центр БГУ, 2005. – С. 113.
4. Позвоночные животные Припятского заповедника. Аннотир. список видов / Сост.: А.В. Углянец, В.П. Клакоцкий, И.М. Зенина. – Мн.: Ураджай, 1995. – С. 37.
5. **Гатих, В.С.** Млекопитающие Припятского заповедника / В.С. Гатих // Припятский заповедник. Исследования. Вып. 1. – Мн.: Ураджай, 1976. – С. 135.
6. **Mech, L. David.** Fall daytime resting habits of raccoons as determined by telemetry / L. David Mech, R. Tester John, W. Warner Dwaing // J. Mammal. – 1966. – № 3. – P. 450-466.
7. **Фоменков, А.Н.** Енот-полоскун / А.Н. Фоменков // Звери. – Мн.: Беларуская энцыклапедыя, 2003. – С. 120.
8. Рентгенодиагностика заболеваний и повреждений черепа / Г.Ю. Коваль [и др.]. – Киев: Здоровье, 1984. – С. 188-190.
9. Неврология детского возраста: болезни нервной системы новорожденных и детей раннего возраста, эпилепсия, опухоли, травматические и сосудистые поражения: Учеб. пособие для ин-тов (фак.) усоверш. врачей / Г.Г. Шанько, Е.С. Бондаренко, В.И. Фрейтков и др.; Под общ. ред. Г.Г. Шанько, Е.С. Бондаренко. – Мн.: Вышэйшая школа, 1990. – С. 209.
10. **Саварин А.А., Зенина И.М.** О некоторых патологиях черепа хищных млекопитающих (Carnivora) Припятского заповедника // Сахаровские чтения 2006 года: экологические проблемы XXI века: материалы 6-й Междунар. науч. конф. – Мн., 2006. – Ч. 1. – С. 339-340.
11. **Михайлов, А.Н.** Рентгеносемиотика и диагностика заболеваний человека / А.Н. Михайлов. – Мн.: Вышэйшая школа, 1989. – С. 458.
12. **Жарков, И.В.** О пищевой конкуренции аборигенных и акклиматизированных представителей отряда хищных (Carnivora) / И.В. Жарков, В.П. Родиков, А.Д. Тиханский // Припятский заповедник. Исследования. Вып. 1. – Мн.: Ураджай, 1976. – С. 149-154.
13. **Савицкий, Б.П.** Природные очаги болезней человека в национальных парках Беларуси / Б.П. Савицкий, Л.С. Цвирко, Н.П. Мишаева. – Мн.: Хата, 2002. – 330 с.

Поступила в редакцию 28.09.2006 г.