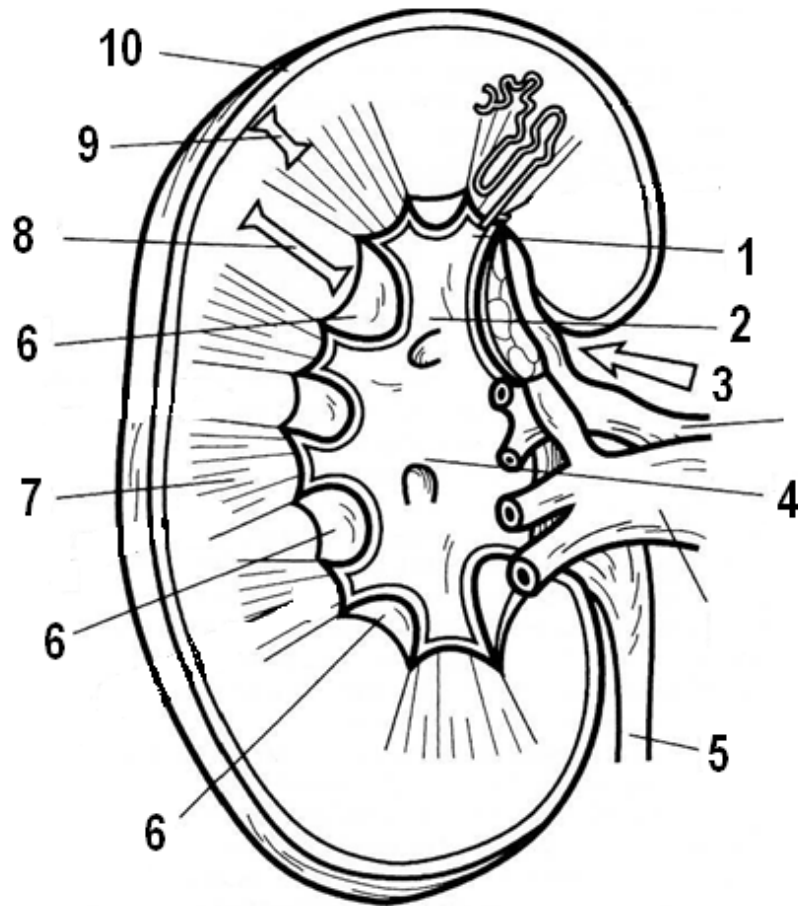
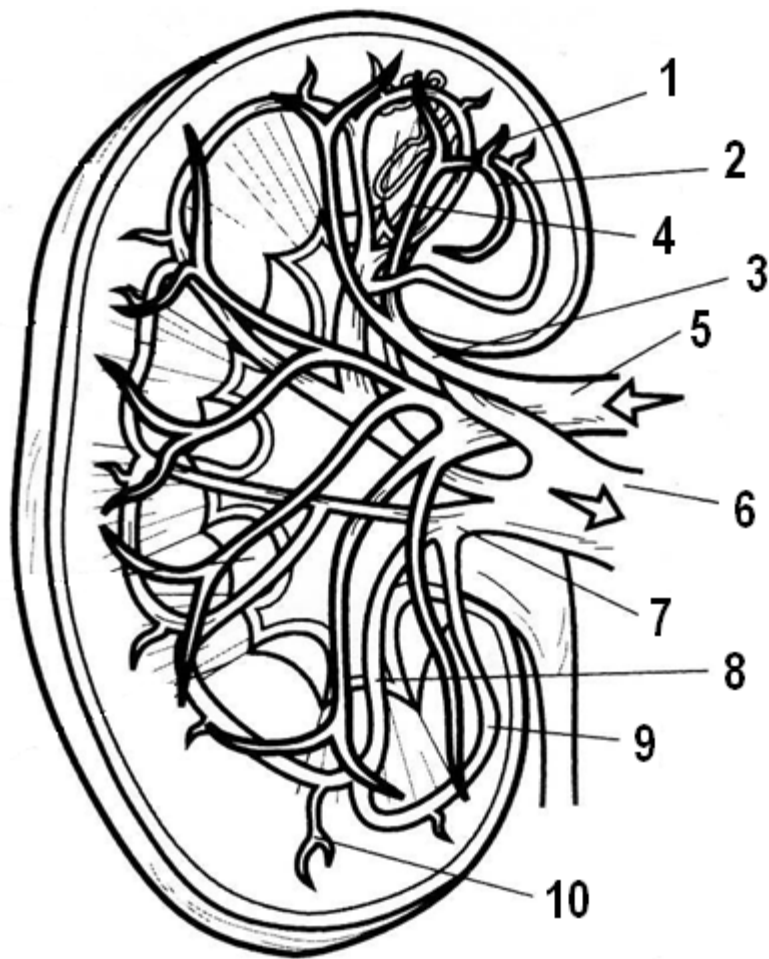


МОЧЕПОЛОВАЯ СИСТЕМА



**Рисунок 1 – Поперечный разрез почки
(по Э. Алкамо)**



**Рисунок 2 – Система почечного кровообращения
(по Э. Алкамо)**

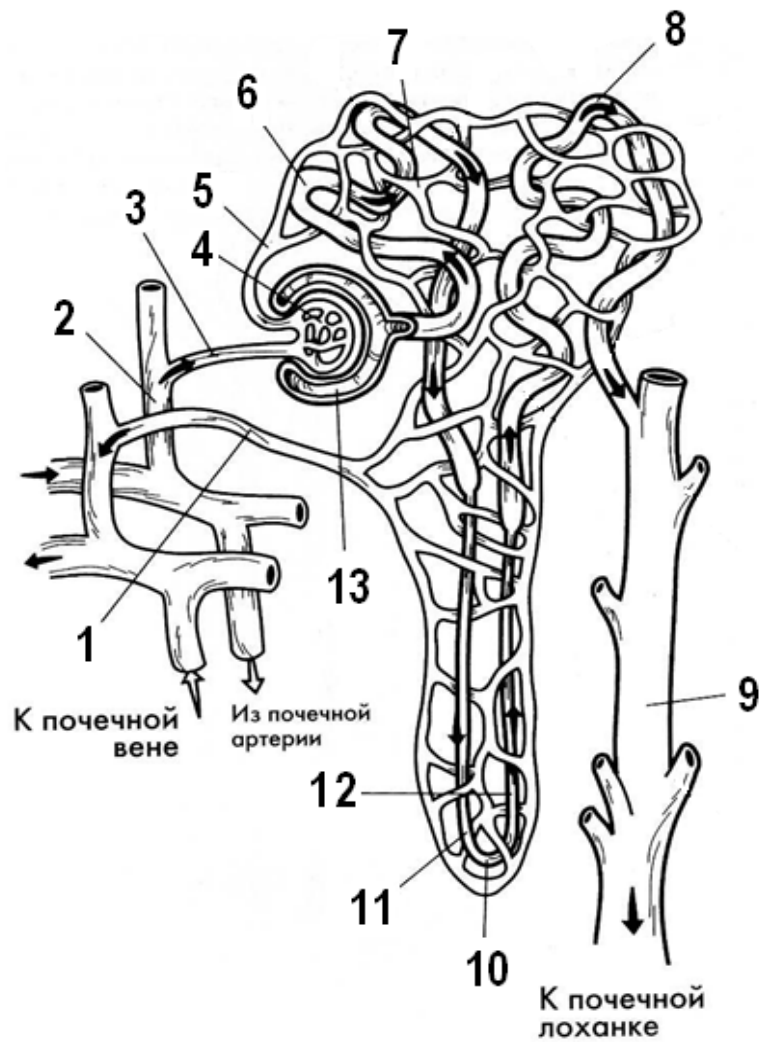


Рисунок 3 – Строение и кровоснабжение нефрона (по Э. Алкамо)

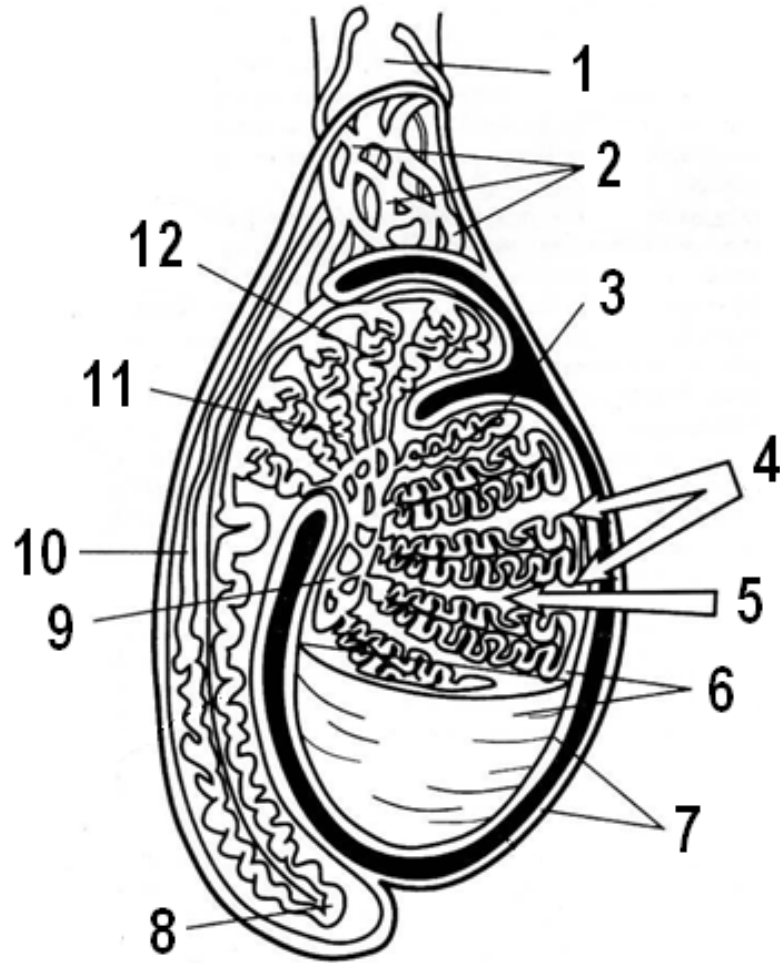


Рисунок 4 – Строение яичка (по Э. Алкамо)

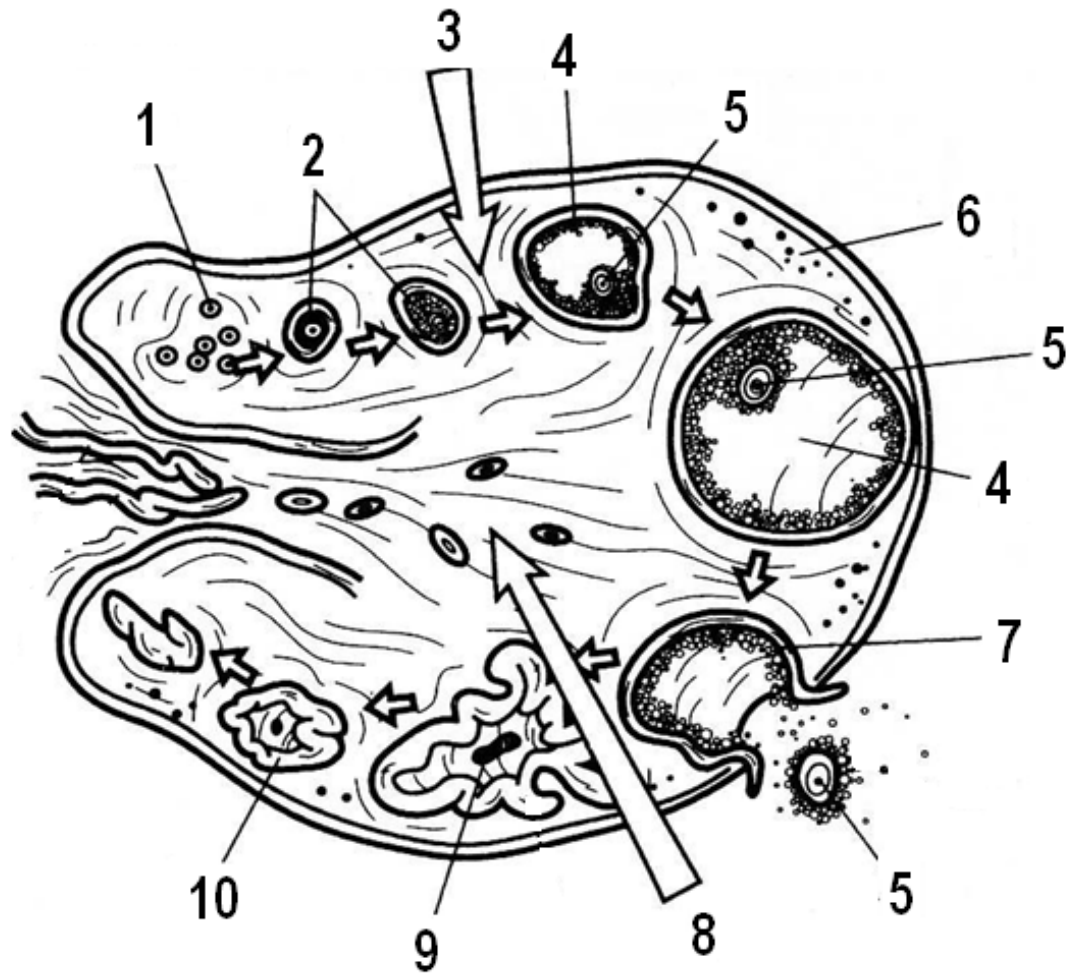
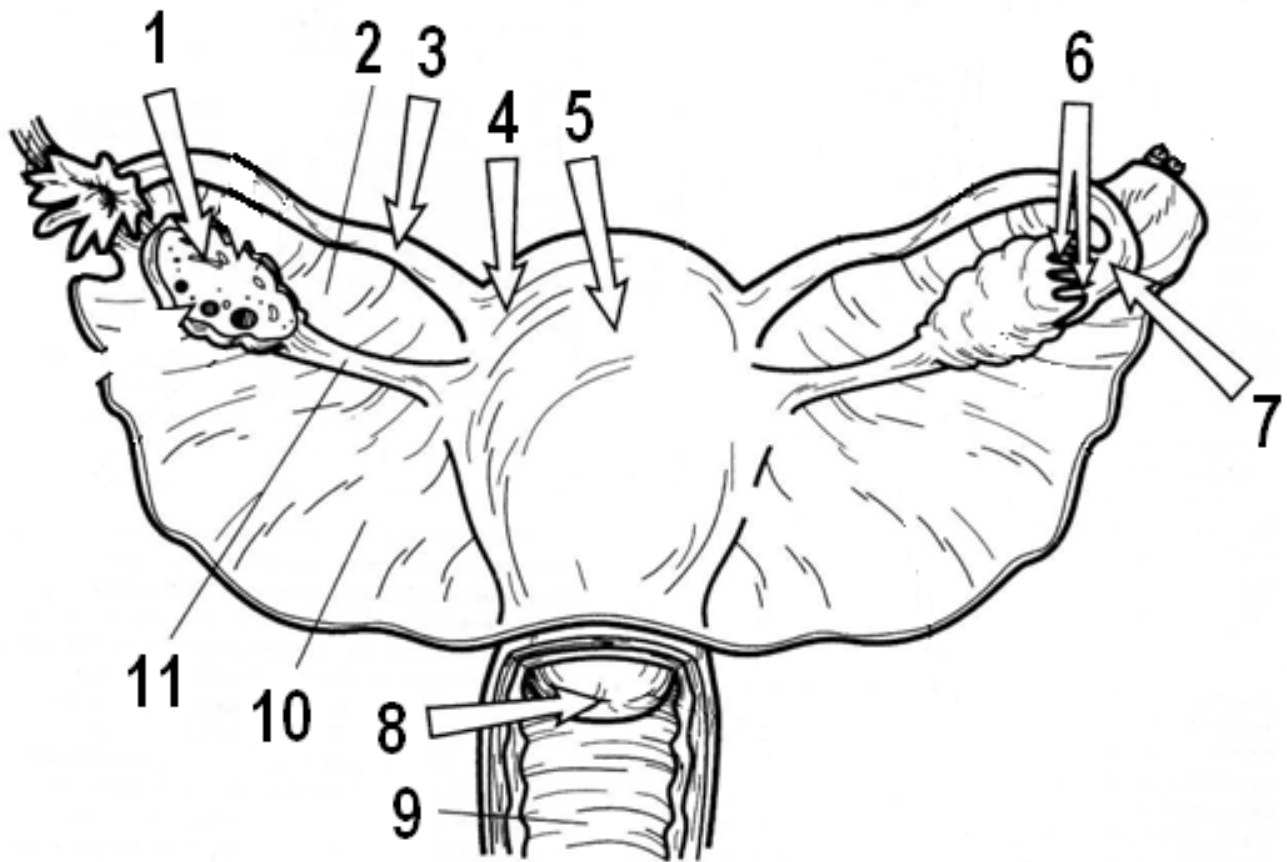


Рисунок 5 – Строение яичника (по Э. Алкамо)



**Рисунок 6 – Расположение матки и яичников
(по Э. Алкамо)**