

УДК 591.471.4:599.365

Саварин А. А., Гасанов Н. А.

ДОБАВОЧНЫЕ КОСТИ В ЧЕРЕПЕ ЕЖЕЙ (ERINACEIDAE): ДИАГНОСТИЧЕСКИЙ ПРИЗНАК ИЛИ ПРОЯВЛЕНИЕ ПАТОГЕНЕЗА?

Гомельский государственный университет им. Ф. Скорины,
г. Гомель, Беларусь; e-mail: a_savarin@mail.ru
Институт Зоологии Национальной Академии Наук Азербайджана,
г. Баку; e-mail: hasan0@bp.com

Ключевые слова: ежи (*Erinaceidae*), череп, добавочная брегматическая кость, патофизиологические процессы, наследственные факторы.

Развитие и трансформация костной структуры мозгового отдела черепа происходит в течение всей жизни млекопитающих [1]. Добавочные кости – как динамичные элементы нейрокраниума – выполняют, наряду с другими, и функции по «сшиванию» его отдельных частей и регуляции внутричерепного давления. Непостоянные кости (шовные, островковые и родничков) встречаются у всех представителей отрядов млекопитающих.

Морфологические особенности добавочных костей являются важным признаком в диагностике целого ряда заболеваний черепа и центральной нервной системы [2]. Одно из перспективных направлений экологической физиологии – выявление патофизиологических процессов в черепе и ЦНС млекопитающих, обусловленных прогрессирующей деграцией естественных природных комплексов, усилением аккумуляции токсичных и мутагенных веществ, ростом природно-очаговых заболеваний. Так, в Беларуси увеличивается число больных с нейроинфекциями [3]. Особую опасность в настоящее время представляет лайм-боррелиоз, что обусловлено не только полиморфизмом клинических проявлений, но и вероятностью развития микст-инфекций [4, 5]. Хорошо известно, что и у ежей (*Erinaceidae*) регистрируются различные воспалительные и дегенеративные изменения ЦНС и органов чувств, вызванные различными факторами, в том числе, обилием экто- и эндопаразитов [6, 7 и др.].

Однако, несмотря на обширные сведения о биологии ежей, специальные сравнительно-аналитические исследования

патоморфологических и аномальных изменений черепа указанной группы млекопитающих различных регионов отсутствуют. Кроме того, изучение данного аспекта биологии и экологии ежей с территории Азербайджана ранее не проводилось [8].

Главная цель наших исследований – выявить закономерности и особенности формирования свода черепа в области брегмы ежей различных регионов и способствовать решению важного теоретического и практического вопроса: чем являются добавочные кости в черепе ежей – одним из диагностических видовых признаков или проявлением патогенеза. Накопленный материал по различным вопросам биологии и экологии ежей, обитающих на территории Азербайджана и Беларуси [8, 9], а также полученные результаты изучения патофизиологических процессов в черепе этих и других видов млекопитающих позволяют сформулировать ряд новых по сравнению с [10, 11] положений о природе добавочных костей.

МАТЕРИАЛ И МЕТОДЫ

Материалом для работы послужили личные сборы авторов при выполнении диссертационных исследований [8, 9], а также коллекционный фонд из зоологических музеев Белорусского государственного университета (г. Минск), Института Зоологии НАН Азербайджана и медицинского университета в г. Баку. Обследовано 231 черепов взрослых (перезимовавших) белогрудых ежей (*Erinaceus concolor* s. l.) со всех областей Беларуси (основная выборка – по Гомельской), 18 черепов белогрудых ежей (*E. concolor* s. l.) и 25 черепов ушастого ежа – *Hemiechinus auritus* (Gmelin, 1770) – с Азербайджана (в основном – Ленкоранский район и Апшеронский полуостров – регионов Каспийского моря, рисунок 1).

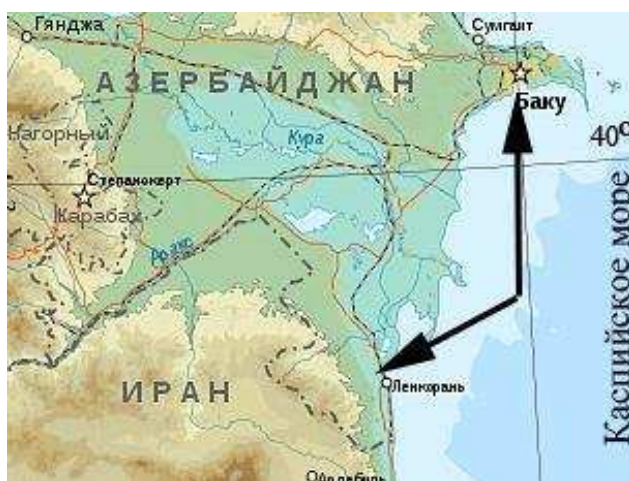

Рисунок 1. Районы основных мест поимок ежей с территории Азербайджана

Возраст зверьков с территории Азербайджана определяли по краниологическим характеристикам (промерам черепа, степени стертости зубов, формированию швов), Беларуси – краниологическим и морфофизиологическим. Истончение костной ткани (после разбора черепа на отдельные кости) определялось путем измерения ее толщины штангенциркулем. Истонченные лобные кости имеют более темную окраску.

РЕЗУЛЬТАТЫ И ОБСУЖДЕНИЯ

В абсолютном большинстве черепов ежей выборки из двух стран добавочная кость в области брегмы присутствует (таблица 1). Причем, у белорудых ежей, обитающих на территории Беларуси и Азербайджана, множественная форма кости обнаруживается практически с одинаковой частотой (20 % и 22 %). Но при этом, у ежей с территории Беларуси почти на порядок чаще выявляется истончение лобных костей (50 % и 5,6 % соответственно), а патология – участки без костной ткани (предположительно, остеомиелит) – в черепе ежей из Азербайджана не выявлена. Как ранее обсуждалось [10], высокая частота встречаемости истончения лобных костей является достоверным признаком протекающих в нейрокраниуме патофизиологических процессов, которые и индуцируют появление добавочных островков окостенения. Однако в черепе белорудых ежей из Азербайджана, несмотря на слабое развитие патоморфологических изменений свода, брегматическая кость и ее множественная форма встречаются с такой же частотой, как и у ежей из Беларуси.

Таблица 1. Краниологические характеристики взрослых ежей с территории Беларуси и Азербайджана

Частота встречаемости (%)	Вид ежей, выборка		
	<i>E. concolor</i> s.l., Беларусь, n = 231	<i>E. concolor</i> s.l., Азербайджан, n = 18	<i>H. auritus</i> , Азербайджан, n = 25
Брегматической кости	90	83,3	64
Множественной формы брегматической кости	≈ 20	22,2	8
Истончения лобных костей	> 50	5,6	4,8 (n = 21)
Участков без костной ткани в области брегмы	13,4	–	–

Теоретически причинами выявленного противоречия могут быть следующие обстоятельства:

– *влияние на образование и формирование добавочной кости в черепе белогрудых ежей из Азербайджана наследственных факторов.* Так, нами и ранее утверждалось: «было бы методически неверным полагать, что и во всех других территориальных группировках белогрудого ежа брегматическая кость имеет патологическое происхождение: следует помнить о многофакторности ее образования» (цитата по [10]). Данное положение находится в соответствии с высказанной точкой зрения [12], согласно которой, данная вормиевая кость может использоваться в качестве видового диагностического признака;

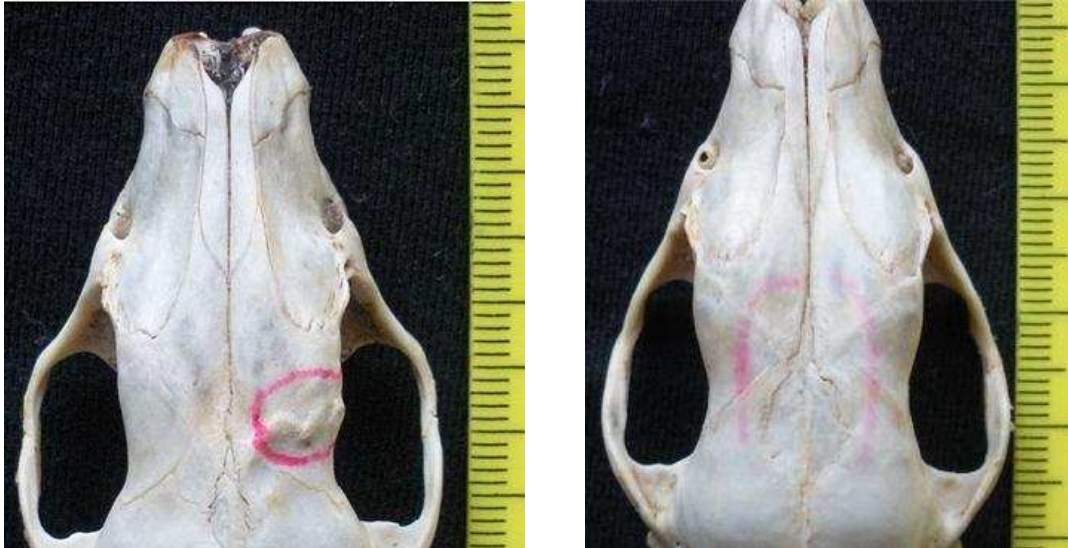– *индуцирование добавочных островков окостенения в более поздний период, когда общая форма и линейные размеры черепа достигли параметров взрослых особей.* Костная ткань в этом случае достаточно прочна, поэтому компенсационные процессы по снижению внутричерепного давления приводят не к истончению самой ткани, а к появлению добавочных костей. Для подтверждения высказанной гипотезы необходимо сравнить частоту встречаемости множественной формы кости у сеголеток и взрослых особей. Следует заметить, что у молодых ежей (возраст до 3 месяцев) с территории Беларуси брегматическая кость присутствует в 98 % случаев (n = 50), причем форма ее – только множественная.

Нельзя исключать влияния и других факторов. Например, добавочные кости в черепе человека могут развиваться вследствие протекания целого ряда заболеваний различной этиологии (в том числе и наследственно обусловленных): дизостозов, базилярной импрессии, блокирования шейных позвонков и многих других. Однако изучение этих патофизиологических процессов териологами не ведется.

Частота встречаемости брегматической кости в черепе ушастых ежей из Азербайджана (64 %) выше на порядок по сравнению с особями данного вида, обитающими на Кавказе (6,5%) [13]. Выявленный факт указывает не только на своеобразие экологических факторов, воздействующих на популяции ежей Азербайджана, но и доказывает *невозможность использования частоты встречаемости добавочной кости как одного из диагностических признаков *H. auritus*.*

Представляет интерес анализ морфологических особенностей свода черепа ежей, обитающих на территории Азербайджана. Ни в одном из них (n = 43) не выявлено ярко выраженных патологий,

которые обнаруживаются у ежей Беларуси (рисунок 2), а именно, участков без костной ткани, искривления лобных или теменных костей, вздутий с экзостозом и др.

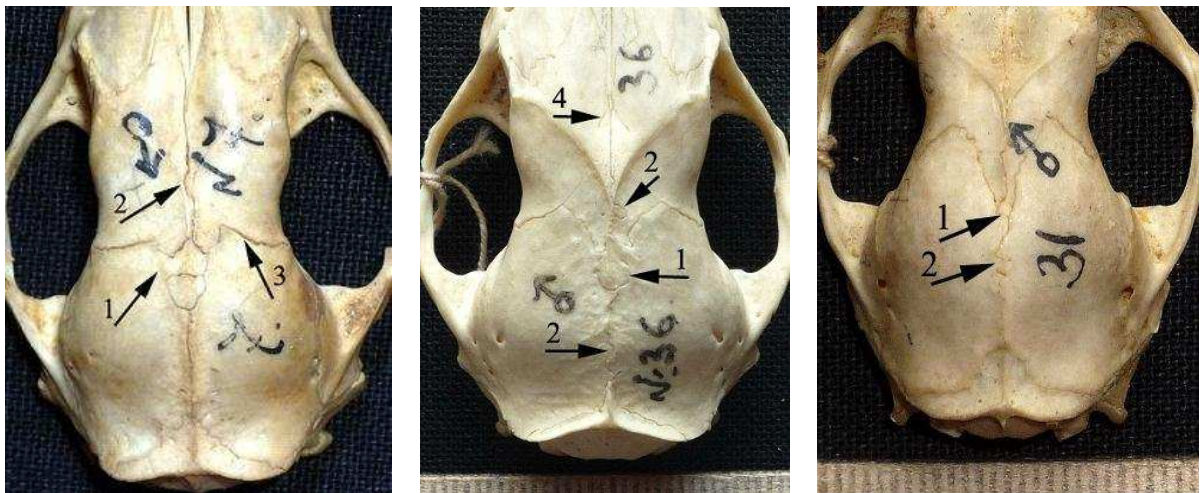


А

Б

Рисунок 2. Черепа белогрудого ежа *E. concolor* s.l. с территории Беларуси с ярко выраженными патологиями (выделено):

- А – деформация правой лобной кости с истончением костной ткани;
- Б – брегматическая кость с длинным шиловидным зубцом.



А

Б

Б

Рисунок 3. Морфологические особенности черепов ежей с территории Азербайджана *E. concolor* s.l. (А, Б) и *H. auritus* (В):

- 1 – облитерация швов; 2 – искривление швов; 3 – расхождение швов;
- 4 – добавочный шов.

Вместе с тем, на течение патофизиологических процессов у ежей с территории Азербайджана указывает искривление метопического шва с одновременным расхождением прилегающих венечных швов (рисунок 3 А), множественное искривление сагиттального и метопического швов с образованием компенсационных добавочных швов (рисунок 3 Б). Патофизиологические процессы в нейрокраниуме, которые не всегда можно четко диагностировать по морфологическим характеристикам, не позволяют облитерации произойти полностью (рисунок 3 А, Б, В).

Полученные результаты позволяют сделать следующие выводы:

1. На формирование брегматической кости в черепе белогрудых ежей с территории Азербайджана кроме патофизиологических факторов, возможно, влияют и наследственные. Однако это не дает основания считать наличие или отсутствие данного вида добавочной кости в черепе диагностическим признаком видового или подвидового ранга, так как причины, приводящие к ее образованию, многофакторные. Для решения вопроса о времени образования множественной кости в черепе ежей с территории Азербайджана необходимо провести морфологический анализ черепов незимовавших зверьков.

2. Существенные различия частот встречаемости брегматической кости у ушастых ежей, обитающих на территории Азербайджана и Кавказа (64 % и 6,5 % соответственно) обесценивают диагностическую ценность данной характеристики для диагностики *H. auritus*. Брегматическую кость у ушастых ежей нельзя рассматривать в качестве атавизма.

3. Высокая частота встречаемости множественной формы брегматической кости у взрослых особей (более 20 %) может сочетаться с неярко выраженными патологиями свода черепа (или их полным отсутствием), что обусловлено, по нашему мнению, широким диапазоном компенсационных процессов, происходящих в нейрокраниуме при патофизиологических процессах.

ЛИТЕРАТУРА

1. Никитюк Б.А. Сравнительноанатомическое исследование облитерации швов крыши черепа плацентарных млекопитающих // Зоологический журнал. – 1965. – Том 44. – Вып. 12. – С. 1842–1849.
2. Коваль Г. Ю., Даниленко Г. С., Нестеровская В. И. Рентгенодиагностика заболеваний и повреждений черепа. – Киев: Здоровье, 1984. – 376 с.
3. Васильев А. В., Васильев В. С., Лиопо Т. В. Варианты поражения нервной системы при инфекционной патологии // Здоровоохранение. – 2011. – № 3. – С. 9–13.

4. Вельгин С. О., Щерба В. В., Дракина С. А., Протас И. И. Клинические варианты микстинфекций (клещевой энцефалит и лайм-боррелиоз) // Эпидемиология и инфекционные болезни. – 2007. – № 3. С. 38–41.
5. Мовилэ А. Генетическое разнообразие иксодовых клещей *Ixodes ricinus* (L.) и трансмиссивных микроорганизмов в очагах Республики Молдова: автореф. доктора биол. наук: 03.00.15.; Институт зоологии АН Молдовы. – Кишинев, 2008. – 25 с.
6. Döpke C. Kasuistische Auswertung der Untersuchungen von Igel (Erinaceus europaeus) im Einsendungsmaterial des Instituts für Pathologie von 1980 bis 2001: Inaugural-Dissertation zur Erlangung des Grades einer Doktorin der Veterinärmedizin: 21.11.2002; Tierärztliche Hochschule Hannover. – 2002. – 171 s.
7. Pfäffle M. P. Influence of parasites on fitness parameters of the European hedgehog (*Erinaceus europaeus*): Zur Erlangung des akademischen Grades eines Doktors der Naturwissenschaften: 19.10.2010; Karlsruher Institut für Technologie. – 2010. – 254 s.
8. Гасанов Н. А. Динамика териофауны Абшерон-Гобустана и экологические особенности фоновых видов: автореф. ... дис. доктора философии по биологии: 03.00.08.; Институт зоологии НАН Азербайджана. – Баку, 2011. – 23 с.
9. Саварин А. А. Морфо-биологическая и экологическая характеристика белогрудого ежа, *Erinaceus concolor*, (*Erinaceidae*, *Insectivora*) Беларуси: автореф. ... дис. канд. биол. наук: 03.02.04.; ГНПО «НПЦ НАН Беларуси по биоресурсам». – Минск, 2011. – 29 с.
10. Саварин А. А. К вопросу о патологическом происхождении брегматической кости (*os fonticuli anterioris s. frontalis*) в черепе белогрудого ежа (*Erinaceus concolor* Martin, 1838) Беларуси // Вестник Воронежского гос. ун-та. Сер. Химия. Биология. Фармация. – 2007. – № 2. – С. 127–132.
11. Саварин А. А. О патологическом происхождении брегматической кости (*os fonticuli anterioris s. frontalis*) в черепе белогрудого ежа (*Erinaceus concolor* Martin, 1838) Беларуси // Весці БДПУ. Сер. 3. – 2008. – № 1. – С. 47–51.
12. Темботова Ф. А. Сверхкомплектность черепа ежей (*Erinaceidae*, *Insectivora*) России и прилежащих территорий // Зоологический журнал. – 1999. – Т. 78. – Вып. 1. – С. 69–77.
13. Темботова Ф. А. Ежи Кавказа. – Нальчик: КБНЦ РАН, 1997. – С. 52.

Savarin A. A., Gasanov N. A.

**ADDITIONAL BONES IN THE HEDGEHOG'S SKULL:
IS IT A DIAGNOSTIC INDICATOR OR
MANIFESTATION OF PATHOGENESIS?**

Keywords: hedgehogs (*Erinaceidae*), skull, additional bone (*os bregmaticum*), pathophysiological processes, genetic factors.

The frequencies of occurrence of additional bone (*os bregmaticum*) and its multiple shapes at the adult southern white-breasted hedgehogs inhabiting the territory of Belarus and Azerbaijan practically coincide. Moreover, the obvious pathologies of skull arch at the individuals of *Erinaceus concolor s. l.* from the territory of Azerbaijan weren't revealed. It assumes the influence of hereditary factors to the origination of additional bone. However to consider the existence or lack of such type of additional

bone in the skull as a diagnostic indicator in a range of species or subspecies is incorrect, as the reasons leading to origination of this bone are multifactorial.

Existence of an additional bone is not a diagnostic indicator for *Hemiechinus auritus*.