

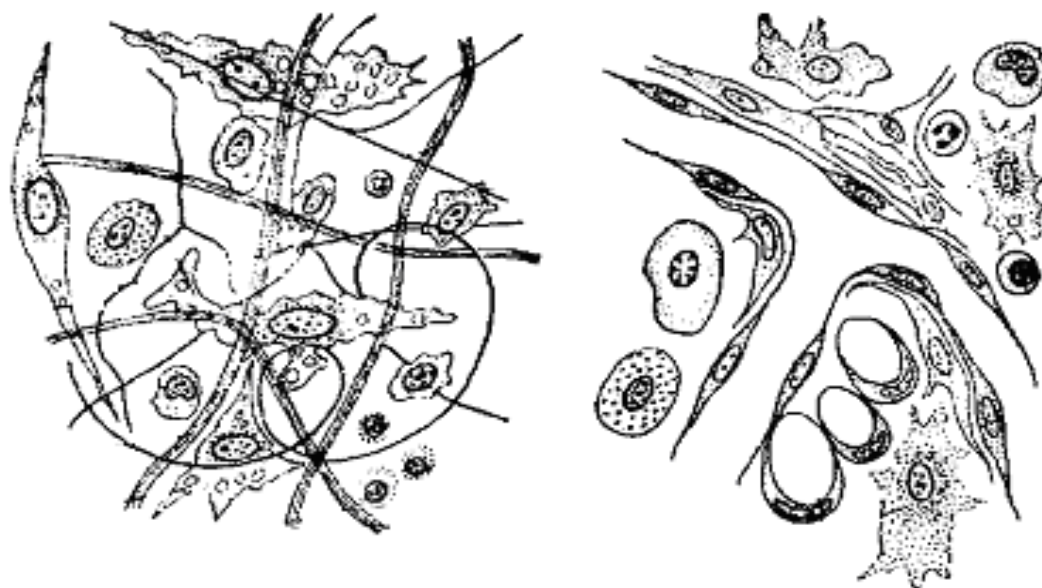
Министерство образования Республики Беларусь

**Учреждение образования
«Гомельский государственный университет
имени Франциска Скорины»**

Т. В. СТРОГАЯ, Л. А. ЕВТУХОВА

ГИСТОЛОГИЯ

**Практическое пособие
для студентов 1 курса специальности 1-31 01 01-02
«Биология (научно-педагогическая деятельность)»**



Гомель 2010

Министерство образования Республики Беларусь

**Учреждение образования
«Гомельский государственный университет
имени Франциска Скорины»**

Т. В. СТРОГАЯ, Л. А. ЕВТУХОВА

ГИСТОЛОГИЯ

**Практическое пособие
для студентов 1 курса специальности 1-31 01 01-02
«Биология (научно-педагогическая деятельность)»**

Гомель 2010

УДК 581.8 (075.8)

ББК 28.56. я73

С 861

Рецензенты:

Г. Г. Гончаренко, профессор, д.б.н.
кафедра физиологии человека и животных учреждения образования «Гомельский государственный университет имени Франциска Скорины»

Рекомендовано к изданию научно-методическим советом учреждения образования «Гомельский государственный университет имени Франциска Скорины».

Строгая, Т. В.

С 861 Гистология: практическое пособие для студентов 1 курса специальности 1-31 01 01-02 «Биология (научно-педагогическая деятельность)» / Т. В. Строгая, Л. А. Евтухова; М-во образ. РБ, Гомельский государственный университет им.Ф.Скорины. – Гомель: ГГУ им. Ф.Скорины, 2010. – 80 с.

ISBN

Практическое пособие ставит своей целью оптимизировать учебно-познавательную деятельность по усвоению материала курса «Гистология». Практическое пособие включает теоретический и практический разделы, а также приложения. Оно может быть использовано как на лабораторных занятиях по соответствующим темам курса «Гистология», так и для самостоятельной подготовки.

Адресовано студентам биологического факультета.

УДК 581.8 (075.8)

ББК 28.56. я73

ISBN

© Строгая Т. В., Евтухова Л.А., 2010

© УО «ГГУ им. Ф.Скорины», 2010

СОДЕРЖАНИЕ

Введение	4
Тема 1 Эпителиальные ткани (покровный и выстилающий эпителий)	5
Тема 2 Эпителиальные ткани (железистый эпителий)	15
Тема 3 Соединительные ткани (скелетные ткани, ткани со специальными свойствами)	21
Тема 4 Соединительные ткани (кровь, РВНСТ, плотная соединительная ткань)	31
Тема 5 Мышечная ткань	41
Тема 6 Нервная ткань	50
Приложения	60
Литература	77

ВВЕДЕНИЕ

Гистология – раздел биологии, изучающий ткани многоклеточных животных. В настоящее время применяется определение ткани через *дифферон* – совокупность клеточных форм различной степени зрелости одного гистогенетического ряда, составляющих ту или иную линию дифференцировки. Начальной клеткой дифферона является *стволовая клетка*; следующая стадия – *полустоловые клетки*, которые могут дифференцироваться только в одном направлении; заканчивается дифферон стадией *зрелых функциональных клеток*.

Ткань – это система морфо-функционально действующих клеточных дифферонов, различающихся по генезу, направлению и уровню дифференцировки клеток, следовательно, ткань может состоять из одного или нескольких дифферонов клеток и их производных.

Задача общей гистологии – исследование общих принципов развития, строения и функционирования тканей животного организма.

В данном практическом пособии описано 35 препаратов, которые сопровождают 67 рисунков (в том числе 26 рисунков приложений), заимствованных из разных руководств и учебных пособий (отредактированных с помощью компьютерной программы HP Photo & Imaging).

Изложение основ гистологической техники и микроскопии преследует цель ознакомить студентов с принципами обработки и изучения гистологических объектов. Это необходимо для правильного подхода к изучению и пониманию морфо-функциональной специфики гистологических структур.

Практическое пособие ставит своей целью оптимизировать учебно-познавательную деятельность по усвоению материала курса «Гистология». Практическое пособие включает теоретический и практический разделы, а также приложения. Оно может быть использовано как на лабораторных занятиях по соответствующим темам курса «Гистология», так и для самостоятельной подготовки.

Адресовано студентам биологического факультета.

Тема 1 ЭПИТЕЛИАЛЬНЫЕ ТКАНИ (ПОКРОВНЫЙ И ВЫСТИЛАЮЩИЙ ЭПИТЕЛИЙ)

- 1 Общая характеристика эпителиальных тканей.
- 2 Однослойный эпителий.
- 3 Псевдомногослойный (многорядный эпителий).
- 4 Многослойный эпителий.

Основные понятия по теме

Эпителиальная ткань представляет собой однослойные или многослойные пласты, покрывающие внутренние или внешние поверхности любого организма. Эпителиальная ткань кожи и эпителиальная выстилка переднего и заднего отделов пищеварительного тракта развиваются из *эктодермы*; эпителий остальных отделов пищеварительного тракта, печени и поджелудочной железы развивается из *энтодермы*.

Эпителиальные ткани имеют свои особенности:

- клетки образуют пласты, т.е. непрерывный слой, благодаря тому, что их края соединены межклеточными контактами (чаще десмосомы) и мало межклеточного вещества;
- лежат на базальной мембране (по происхождению из РВНСТ и эпителия) – это неклеточное образование (20-100 нм) из коллагеновых волокон, иногда встречаются ретикулярные волокна и клетки РВНСТ, которые их производят;
- не имеют собственного питания (нет кровеносных сосудов), получает питательные вещества из РВНСТ путем их диффузии через базальную мембрану;
- богато иннервированы;
- клетки гетерополярны (есть базальный и апикальный полюс клетки);
- высокая регенерация.

Морфофункциональная классификация эпителия:

- 1 *покровный* (выстилающий); термин *выстилающий* употребляется только к полым внутренним органам;
- 2 *железистый*.

Основная функция покровного и выстилающего эпителия является защита, а также участие в обмене веществ.

Покровный эпителий делят на несколько типов (приложение А, рис. А.1–А.7) в зависимости от числа клеточных слоев и формы отдельных клеток (рис. 1).

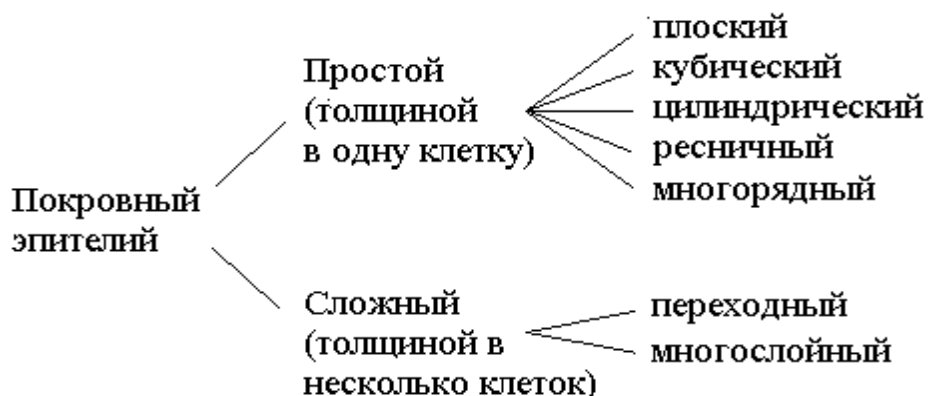

Рисунок 1 – Классификация покровных эпителиальных тканей [7]

Вопросы для самоконтроля:

- 1 Какие особенности имеют все эпителиальные ткани?
- 2 Какие разновидности однослойного эпителия существуют и где они локализованы в организме?
- 3 В чем особенность строения псевдомногослойного (многорядный) эпителий?
- 4 Какие функции выполняет многослойный эпителий?
- 5 Какое строение имеет многослойный ороговевающий, неороговевающий и переходный эпителий?

Лабораторная работа **«Особенности строения покровного (выстилающего) эпителия»**

Цель: изучение строения различных видов покровного и выстилающего эпителия.

Материалы и оборудование:

- световой микроскоп;
- готовые препараты: однослойный призматический и кубический эпителий, почка кролика; однослойный плоский эпителий (мезотелий), брыжейка кролика; однослойный призматический кутикулярный (каемчатый) эпителий, тонкая кишка кошки; однослойный мерцательный эпителий, кишечник беззубки; однослойный многорядный мерцательный эпителий,

трахея кошки; многослойный плоский слабо ороговевающий эпителий, роговица глаза коровы; многослойный плоский сильно ороговевающий эпителий (эпидермис), кожа пальца человека; переходный эпителий мочевого пузыря.

Ход работы

Препарат 1 Однослойный призматический и кубический эпителии

При малом увеличении надо найти поперечные срезы почечных канальцев, имеющих вид округлых или овальных полых образований, выстланных однослойным эпителием. Надо выбрать каналец, выстланный однослойным призматическим (рис. 2А) и кубическим (рис. 2Б) эпителием, изучить при большом увеличении.

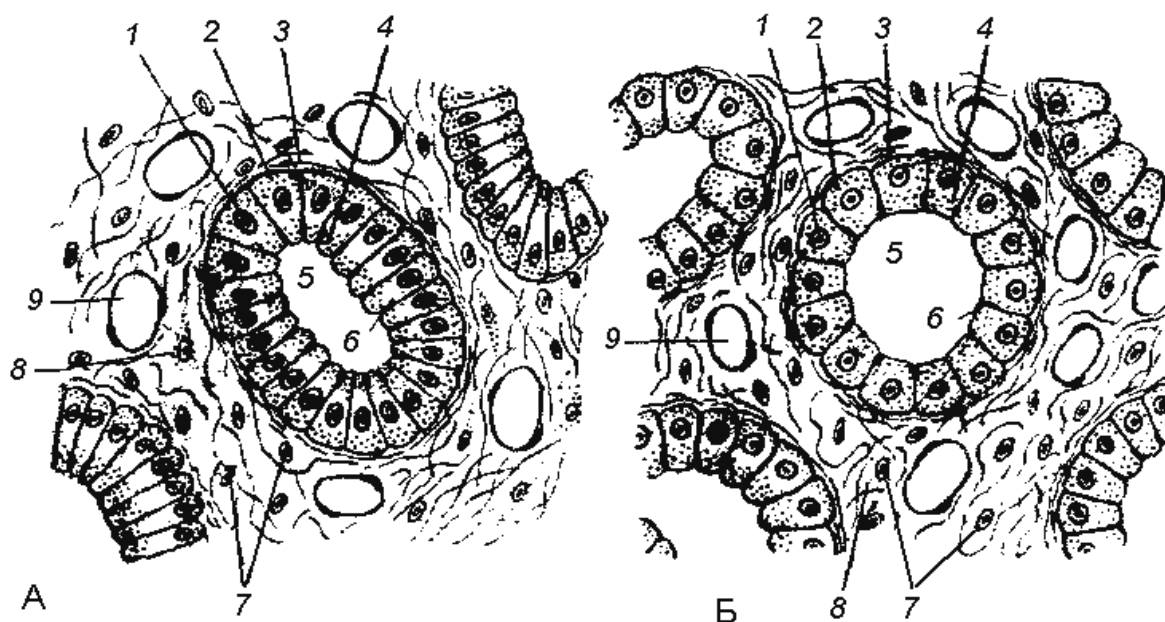


Рисунок 2 – Призматический (А) и кубический (Б) эпителии [11]

Круглые ядра (1) клеток кубического эпителия расположены в центре клеток. В призматическом эпителии ядра располагаются в *базальном отделе* клеток (2), которые обращены к соединительной ткани и располагаются на *базальной мембране* (3). *Апикальные концы* клеток (4) обращены в *просвет канальца* (5). Между апикальными концами клеток видны *замыкательные пластинки* (6) – образования, препятствующие проникновению тка-

невой жидкости по межклеточным промежуткам за пределы эпителиального пласта. В подстилающей эпителий рыхлой соединительной ткани видны ядра соединительно-тканых клеток (7), межклеточное вещество (8), капилляры (9).

Препарат 2 Мезотелий сальника кролика (однослойный плоский эпителий)

Препарат представляет собой кусочек сальника в виде просвечивающей пленки, распластанной на предметном стекле. При малом увеличении надо выбрать наиболее тонкий участок препарата, окрашенный в желтовато-коричневый цвет.

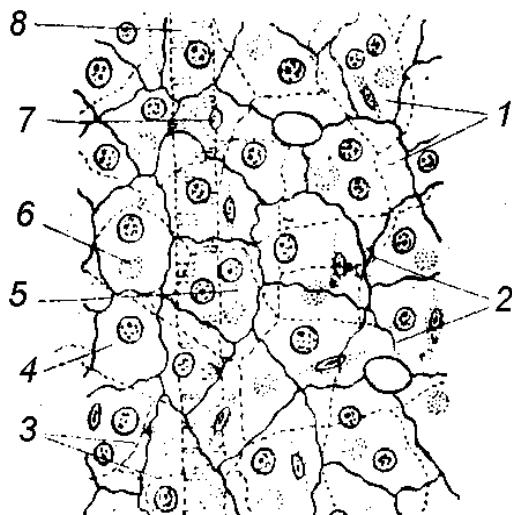


Рисунок 3 – Мезотелий сальника (тотальный препарат) [11]

При большом увеличении (рис.3) видны многоугольные клетки мезотелия (1) с границами извилистой формы. Так как обе поверхности сальника покрыты эпителием, то в зависимости от фокусировки (при работе микровинтом) хорошо видны как границы клеток верхнего эпителиального пласта (2), так и границы клеток нижнего пласта (3). В каждой клетке мезотелия можно различить округлое или овальное ядро (4). Встречаются двоядерные клетки (5). Иногда ядра эпителия кажутся лежащими на пересечении клеточных границ.

Это либо ядра эпителиальных клеток нижней пласта (6) сальника, либо ядра соединительнотканых клеток (7), выделяющиеся своей веретенообразной формой и более темной окраской. В соединительной ткани сальника находятся кровеносные сосуды (8).

Препарат 3 Тонкая кишка кошки (однослойный призматический кутикулярный эпителий)

Однослойный призматический кутикулярный эпителий выстилает слизистую оболочку тонкого кишечника млекопитающих.

При малом увеличении (рис. 4А) надо ориентировать препарат так, чтобы *ворсинки* (1) и расположенные ниже *крипты* (2)

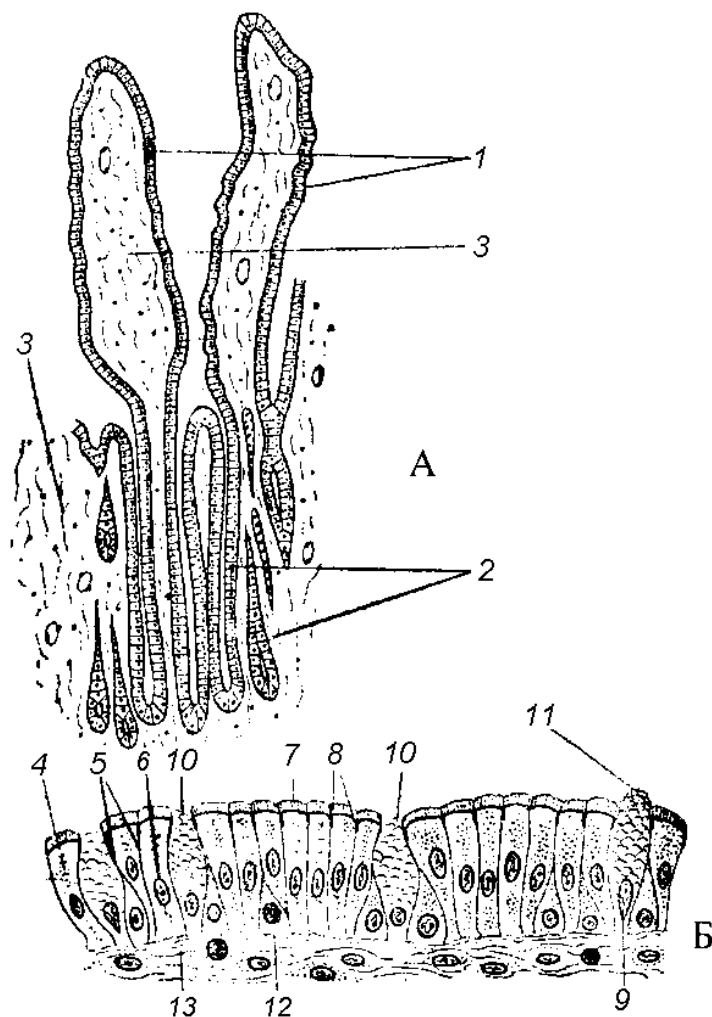


Рисунок 4 – Однослойный призматический кутикулярный (каемчатый) эпителий [11]

находились в верхней части среза, найти продольно разрезанную ворсинку и выбрать на ее поверхности участок вертикально разрезанного эпителия, под которым находится *ретикулярная соединительная ткань* (3).
 При большом увеличении (рис. 4Б) надо изучить однослойный эпителиальный пласт. Эпителий в основном состоит из *клеток призматической формы* (4), между их апикальными концами заметны *границы клеток* (5). Полярность клеток проявляется в базальном расположении *ядер* (6) и наличии на апикальных концах клеток *кутикулы* (7). Под кутикулой между апикальными концами клеток видны *замыкательные пластинки* (8). Среди обычных клеток кишечного эпителия выделяются формой и светлой окраской *бокаловидные клетки* (9), продуцирующие слизь. Их форма зависит от степени наполнения слизью. Надо найти бокаловидные клетки на разных *стадиях накопления* (10) и *выделения секрета* (11). Между базальными концами эпителиальные клетки встречаются блуждающие клетки – *лимфоциты* (12), проникающие в эпителий из подлежащей ретикулярной соединительной ткани (12). Типичной базальной мембраны в эпителии кишечника нет.

Препарат 4 Многорядный мерцательный эпителий трахеи собаки

При малом увеличении необходимо ориентировать препарат так, чтобы эпителиальный пласт находился на верхнем крае среза и изучить его при большом увеличении (рис. 5). Все клетки эпителиального пласта (1) расположены на базальной мембране (2), которая ограничивает эпителий от соединительной ткани (3). Высота и форма эпителиальных клеток различны. Низкие вставочные клетки (4) расширенным основанием обращены к базальной мембране, а суженными вершинами внедряются между более

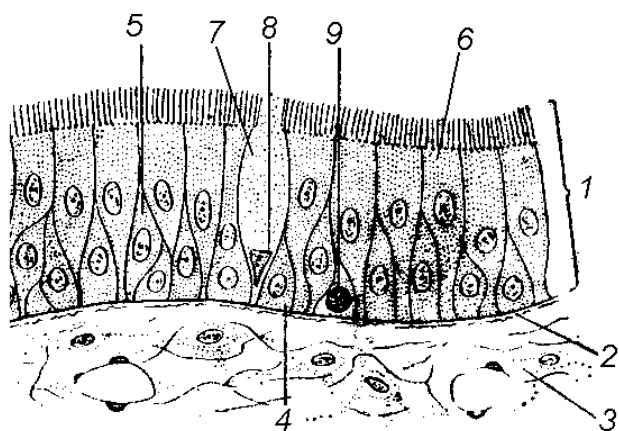


Рисунок 5 – Многорядный мерцательный эпителий трахеи собаки [11]

высокими вставочными клетками (5). Мерцательные клетки (6) начинаются от базальной мембраны и достигают свободной поверхности эпителиального пласта; на апикальной поверхности они имеют реснички. Бокаловидные клетки (7) не имеют ресничек. Треугольные ядра (8) этих клеток находятся в базальной части.

Препарат 5 Многослойный плоский неороговевающий эпителий полости рта

При малом увеличении надо ориентировать препарат таким образом, чтобы эпителиальный пласт находился в верхней части среза. Надо выбрать участок эпителия, в котором видны границы клеток, и изучить его при большом увеличении (рис. 6).

Эпителиальный пласт (1) отделен от соединительной ткани (2) базальной мембраной (3), на которой в один слой расположены призматические клетки (4) с закругленными апикальными концами и ядрами (5), лежащими ближе, к апикальному концу. Эти клетки образуют базальный слой (6). Выше располагаются несколько рядов клеток разнообразной формы с центрально ле-

жащими ядрами. Они образуют *слой шиповатых клеток* (7). Оба слоя объединяются в общий *ростковый слой* (8). *Митозы клеток* (9) этого слоя свидетельствуют об их камбиальности.

Плоские клетки (10) с *уплотненными овальными ядрами* (11) накапливают в цитоплазме белок кератин, в результате чего превращаются в *роговые чешуйки* (12). Эти клетки образуют *поверхностный слой* (13). В подстилающей эпителий соединительной ткани видны *ядра соединительнотканых клеток* (14) и *межклеточное вещество* (15).

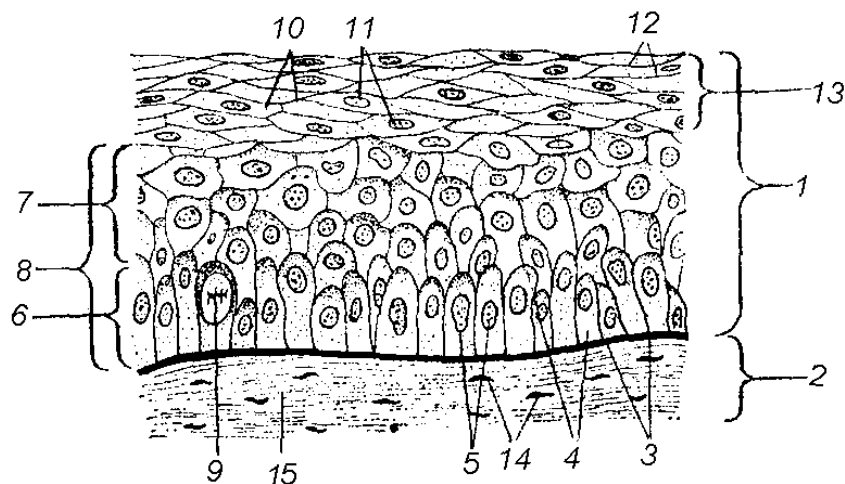


Рисунок 6 – Многослойный плоский неороговевающий эпителий полости рта [11]

Препарат 6 Многослойный плоский ороговевающий эпителий (эпидермис). Кожа пальца человека

Эпидермис темный, а соединительнотканная часть кожи светлая. *При малом увеличении* (рис. 7А) следует ориентировать препарат так, чтобы *эпителиальный пласт* (1) находился в верхней части среза. Граница эпителия и соединительной ткани имеет форму сильно изогнутой кривой. *Соединительная ткань* (2) глубоко вдается в толщу эпителия, образуя *сосочки* (3), богатые *кровеносными сосудами* (4).

Надо найти участок эпидермиса, разрезанный строго вертикально. Часть эпидермиса, примыкающая к *базальной мембране* (5), образует *ростковый слой* (6). Над ним узкий, темноокрашенный *зернистый слой* (7). Выше находится светлоокрашенный, сильно отражающий свет, *блестящий слой* (8). Самым поверхностным и толстым является *роговой слой* (9), в котором видны расположенные друг над другом отверстия – сечения *протоков* (10) *потовых желез* (11), находящихся за пределами эпидермиса

в соединительнотканной части кожи. Здесь же находятся скопления жировых клеток (12) и рецепторы (13).

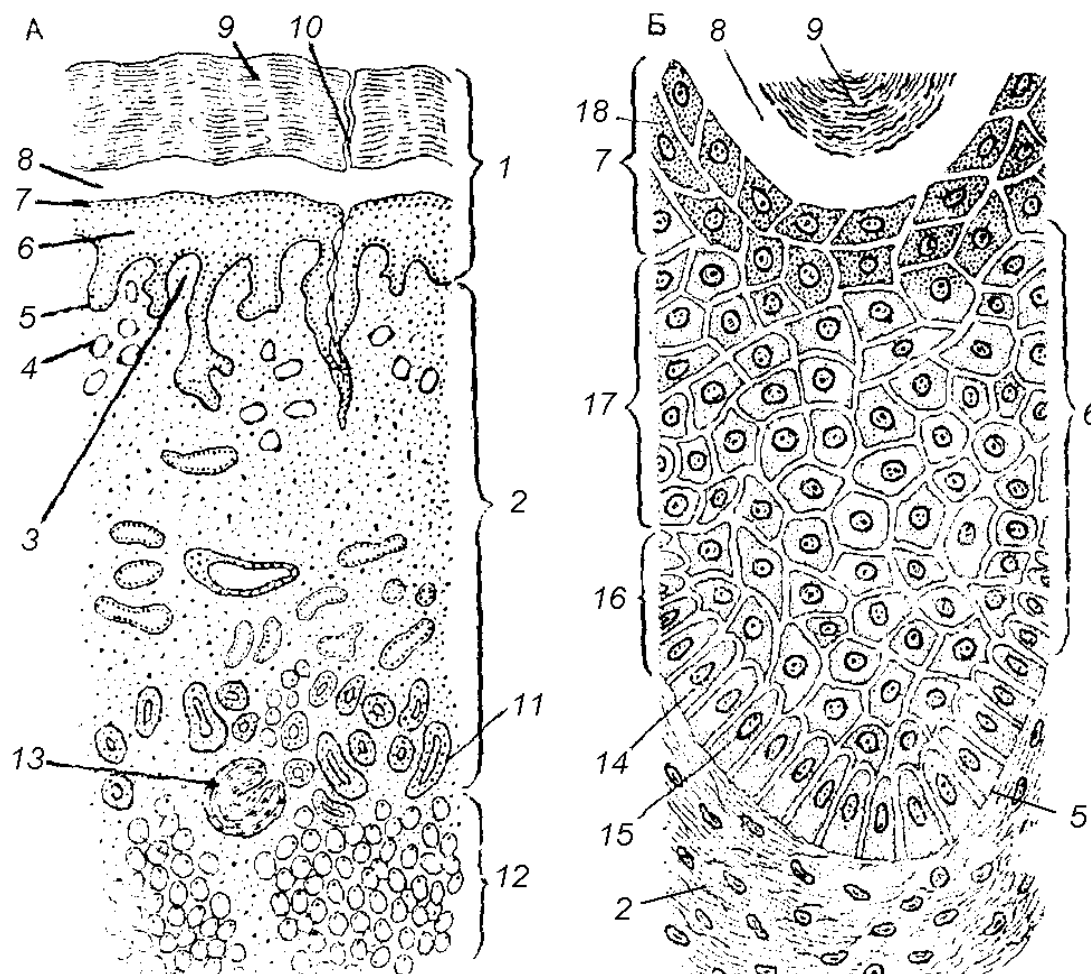


Рисунок 7 – Многослойный плоский ороговевающий эпителий (эпидермис) [11]

Следует изучить и зарисовать каждый слой эпидермиса *при большом увеличении* (рис. 7Б). Ростковый слой (6) представлен клетками двух видов. Призматические клетки (14) с плохо выраженными границами и структурированными ядрами (15), формируют базальный слой (16). Другие клетки росткового слоя неправильной отростчатой формы располагаются в несколько рядов и формируют слой шиповатых клеток (17). Выше находятся слои постепенно ороговевающих клеток. Зернистый слой (7) образован 2-3 рядами клеток вытянутой формы, цитоплазма которых содержит зерна кератогиалина (18) – промежуточного продукта, образованного по ходу превращения белков в роговое вещество – кератин. Следующий этап ороговения характеризуется

накоплением элеидина, в результате чего клетки сильно преломляют свет и формируют *блестящий слой* (8). Границы клеток этого слоя едва заметны, ядра не видны. *Роговой слой* (9) по толщине может превышать все остальные слои эпидермиса, вместе взятые (рис. 7А). Он состоит из мертвых ороговевших клеток, имеющих вид безъядерных чешуек, постепенно слущивающихся с поверхности кожи. Роговой слой защищает эпидермис от механических и других воздействий (внедрения микробов, высушивающего действия воздуха).

Препарат 7 *Переходный эпителий мочевого пузыря*

В зависимости от наполнения мочевого пузыря, эпителиальный пласт находится в растянутом или сокращенном состоянии.

При обычной фиксации слизистая оболочка мочевого пузыря образует складки, в глубине которых переходной эпителий находится в сокращенном состоянии; на поверхности складок слизистой оболочки переходный эпителий растянут.

При малом увеличении надо ориентировать препарат так чтобы эпителиальный пласт находился в верхней части среза. Найти в глубине складки слизистой оболочки участок сокращенного переходного эпителия, разрезанного строго вертикально, изучить его при большом увеличении. В *сокращенном виде* (рис. 8А) эпителиальный пласт (1) отграничен от подстилающей его *соединительной ткани* (2) слабо выраженной *базальной мембраной* (3), образующей с ним почти ровную границу. *Базальный слой* (4) состоит из клеток различной формы: *мелкие клетки* (5) с *овальными ядрами* (6) имеют нечеткие границы; *крупные ве-*

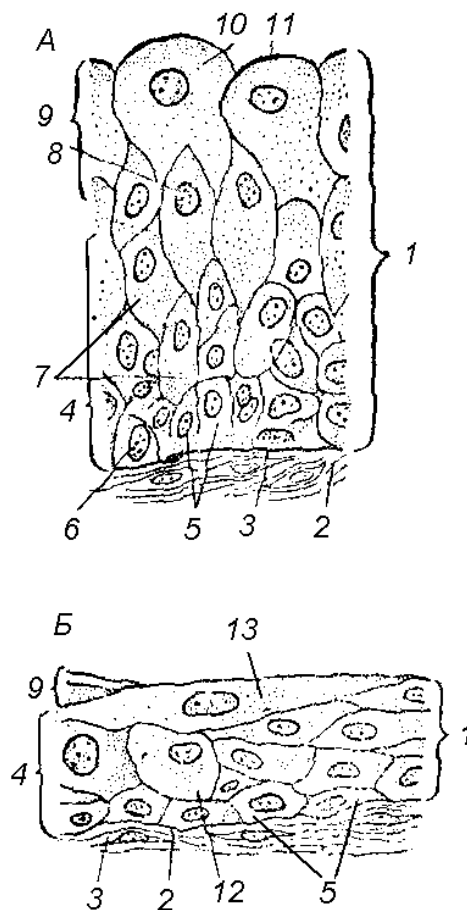


Рисунок 8 – Переходный эпителий мочевого пузыря на разных стадиях растяжения [11]

ретеннообразные клетки (7) вклиниваются между друг другом и располагаются в несколько рядов. Светлоокрашенные, *округлые ядра (8)* этих клеток становятся крупнее по мере увеличения размеров клеток. *Покровный слой (9)* сокращенного переходного эпителия состоит из *гигантских неопределенной формы клеток (10)*, на свободной поверхности которых находится *кутикула (11)*, препятствующая диффузии воды из тканей в мочу и обратному всасыванию мочи в организм.

При малом увеличении надо найти на вершинах складки слизистой оболочки вертикально разрезанный участок *растянутого переходного эпителия* (рис. 8Б), изучить его при большом увеличении. Растянутый *эпителиальный пласт (1)* значительно тоньше, чем сокращенный. Форма его клеток отличается от таковой в глубине складок. *Мелкие клетки (5) базального слоя (4)* хорошо окрашены, границы между ними еще менее ясны, чем в сокращенном эпителии. *Крупные клетки (12) базального слоя* теряют веретеннообразную форму и становятся более *округлыми (12)*. Отчетливо выявляется *покровный слой (9)*, состоящий из *гигантских уплощенных* иногда *многоядерных клеток (13)*.

Тема 2 ЭПИТЕЛИАЛЬНЫЕ ТКАНИ (ЖЕЛЕЗИСТЫЙ ЭПИТЕЛИЙ)

- 1 Клетки железистого эпителия; секреторный цикл.
- 2 Способы хранения и выведения секрета из клеток.
- 3 Эндокринные, экзокринные и железы смешанной секреции.
- 4 Классификация желез.

Основные понятия по теме

Железистый эпителий образован *секреторными клетками*, у которых ядро, как правило, располагается в базальной части, а аппарат Гольджи и эндоплазматический ретикулум на апикальной части.

Секреторный цикл клетки включает 4 фазы:

- 1) поглощение клеткой из крови питательных веществ;
- 2) синтез секретов из простых поглощенных веществ в эндоплазматическом ретикулуме и аппарате Гольджи;
- 3) выделение секрета с разрушением или без разрушения клетки;
- 4) восстановление первоначального состояния секреторной клетки.

Существует три способа выведения секрета из железистой клетки:

- 1 *мерокриновый* – без разрушения секреторной клетки путем экзоцитоза;
- 2 *апокриновый* – с небольшим разрушением поверхности клетки, которая входит в состав секрета;
- 3 *голокриновый* – с полным разрушением секреторной клетки.

Железы – это органы, основу которых составляют клетки железистого эпителия. Железы бывают:

- 1 *эндокринные* – не имеют собственных выводных протоков, свой секрет выделяют в кровь, лимфу или тканевую жидкость;
- 2 *экзокринные* – имеют выводные протоки, которые открываются на поверхности организма либо в полость внутренних органов;
- 3 *смешанные* – имеют экзокринную часть с выводными протоками и эндокринную часть – в виде островков, скоплений железистых клеток, выделяющих секрет во внутреннюю среду организма.

Классификация желез (приложение Б, табл. Б.1, рис. Б.1, Б.2):

- 1 Эндокринные железы по типу строения делятся на:
- трабекулярные;
 - альвеолярные.
- 2 Экзокринные железы делят:
- по строению и форме конечного отдела, где располагаются клетки железистого эпителия: трубчатые и альвеолярные;
 - по степени ветвления конечного отдела: разветвленные и неразветвленные;
 - по степени ветвления выводного протока: простые или сложные.
- Железистый эпителий развивается из *энтодермы* (приложение Б, рис. Б.3).

Вопросы для самоконтроля:

- 1 Какие стадии включает секреторный цикл клетки (охарактеризуйте их)?
- 2 Какие существуют способы хранения секрета?
- 3 В чем отличие эндокринных, экзокринных и желез смешанной секреции?
- 4 Какие существуют классификации эндокринных и экзокринных желез?

Лабораторная работа ***«Железистый эпителий»***

Цель: изучение строения и функций железистого эпителия.

Материалы и оборудование:

- световой микроскоп;
- готовые препараты: антенная (зеленая) железа речного рака; сальная железа кожи человека; железистый эпителий дна желудка собаки.

Ход работы

*Препарат 1 Железистый эпителий.
Антенная (зеленая) железа речного рака*

Антенная железа речного рака имеет вид мешочка, разделенного на многочисленные округлые камеры, стенки которых

выстланы однослойным железистым эпителием. При малом увеличении надо найти небольшую по размерам камеру и при большом увеличении (рис. 9) изучить железистый эпителий.

Эпителиальный пласт (1) лежит на базальной мембране (2). Он состоит из железистых клеток, которые находятся в различном функциональном состоянии и имеют вследствие этого неодинаковую форму. Клетки кубической формы (3) с крупными ядрами и одним или несколькими ядрышками (4) находятся в фазе выработки (5) и накопления секрета (6). По мере накопления секрета в апикальной зоне клеток на свободной поверхности клеток появляются прозрачные вздутия (7), содержащие секрет и разжиженную цитоплазму. Затем наступает фаза выделения секрета по апокриновому типу: апикальная часть клетки принимает булавовидную форму и отделяется от клетки, образуя каплю секрета (8), после чего секреторные клетки принимают уплощенную форму с выемкой на свободной поверхности (9). Затем эти клетки вступают в фазу восстановления. Под эпителием располагается рыхлая соединительная ткань (10).

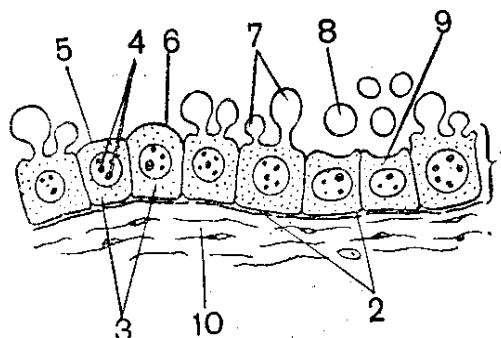


Рисунок 9 – Железистый эпителий (зеленая железа речного рака) [11]

Препарат 2 Железистый эпителий. Сальная железа кожи человека

Препарат представляет собой вертикальный срез волосистой части кожи (скальпа). При малом увеличении препарат надо ориентировать так, чтобы эпидермис находился в верхней части среза. В соединительнотканной части (в нижнем отделе среза) надо найти волосяную сумку, в которую открываются протоки сальной железы. *Секреторный отдел сальной железы, образованный в основном прилежащими друг к другу светлыми, крупными эпителиальными клетками, необходимо изучить при большом увеличении (рис. 10).*

На периферии железы находится *слой мелких клеток* (1) с округлыми структурированными ядрами и плохо выраженными границами. Изучение клеток по направлению от периферии секреторного отдела к выводному протоку позволяет проследить стадии *голокриновой секреции*, которая завершается превращением

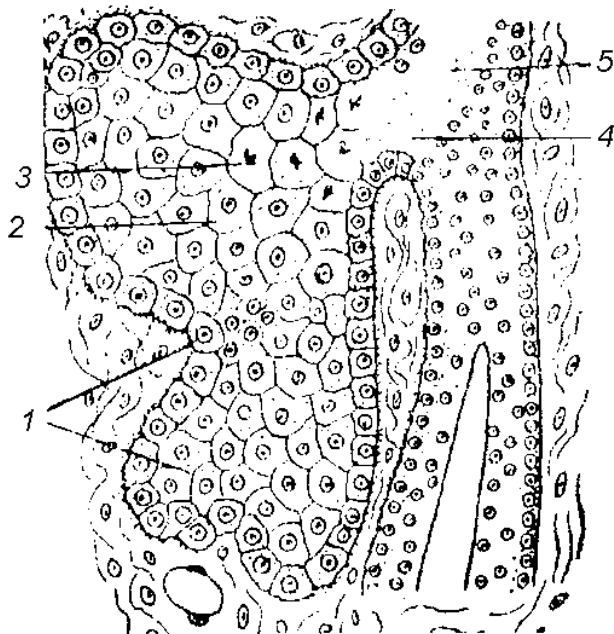


Рисунок 10 – Сальная железа
кожи человека [11]

клетки в секреторную массу. Клетки, лежащие в более глубоких отделах железы, характеризуются различной степенью накопления в цитоплазме жировых секреторных включений. В результате гистологической обработки жир растворяется и в цитоплазме видны *круглые пустоты от жировых включений* (2). По мере накопления жировые капли сливаются друг с другом, происходит *разрушение ядер* (3) железистых клеток, *растворение оболочек клеток* (4), и они сливаются в общую *секреторную массу* (5).

Препарат 3 Железистый эпителий.

Простые трубчатые железы дна желудка собаки

При малом увеличении надо ориентировать препарат так, чтобы эпителиальный пласт находился на верхнем крае среза.

При большом увеличении видно, что слизистая оболочка желудка (рис. 11) покрыта *однослойным призматическим железистым эпителием* (1), который выстилает с подстилающей его *рыхлой соединительной тканью* (2) углубления – *желудочные ямки* (3). Эпителиальный пласт располагается на *базальной мембране* (4) и представлен железистыми клетками призматической или цилиндрической формы, в которых хорошо выражена полярность. В их базальном отделе располагается *овальное ядро* (5), апикальная часть клетки заполнена *мукоидным*

секретом (6). Короткие выводные протоки простых трубчатых желез (7) открываются в желудочные ямки. Если срез прошел отвесно, то выводные протоки и секреторные отделы желез (8) оказываются перерезанными по всей своей длине; если срез прошел косо видны округлые сечения железы (9). Узкие просветы концевых отделов желез (10) находятся между

рядами плотно расположенных клеток, неодинаковых в функциональном и морфологическом отношении. Выводные протоки выстланы слоем мелких клеток призматической формы (11), которые обеспечивают регенерацию эпителия. В области тела (12) и дна железы (13) располагаются мелкие кубические главные клетки (14) с центрально расположенным ядром. Они вырабатывают профермент пепсиноген, в дальнейшем превращающийся в пепсин. Добавочные клетки (15) находятся непосредственно за шейкой железы, мелкие, с ядрами в базальном отделе, выделяют слизистый секрет. Главные и добавочные клетки трудно различимы, их можно распознать лишь по расположению в железе. Округлые обкладочные клетки (16) располагаются преимущественно в области тела железы, значительно крупнее главных и добавочных, имеют круглое или несколько вытянутое ядро. Эти клетки выделяют хлориды, превращающиеся на поверхности слизистой оболочки желудка в соляную кислоту. Железистые клетки слизистой оболочки желудка секреторируют по мерокриновому типу.

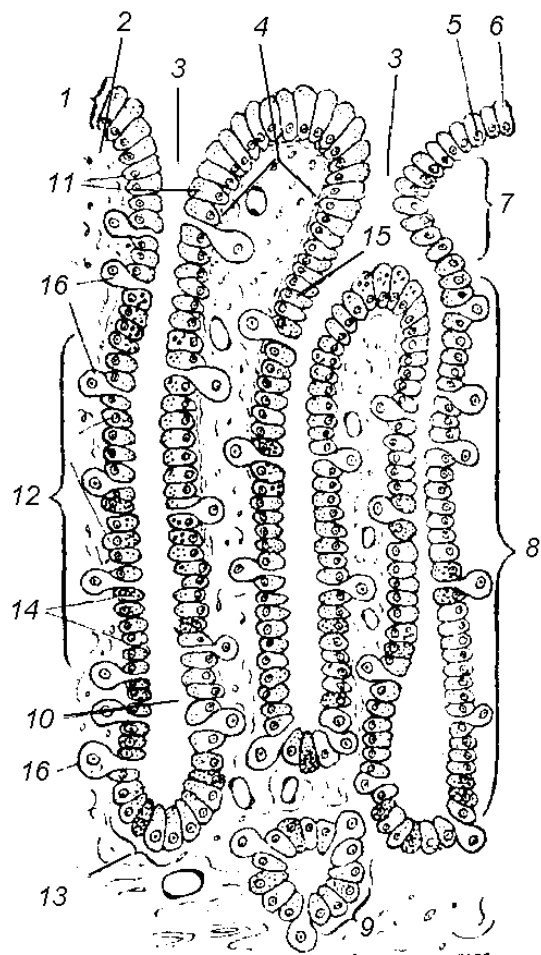


Рисунок 11 – Трубчатые железы дна желудка [11]

Препарат 4 Поджелудочная железа собаки

Поджелудочная железа является железой смешанной секреции. Основную массу железы составляют ацинусы из крупных железистых клеток, которые выполняют внешнесекреторную функцию. При малом увеличении необходимо найти участок железы, на котором встречаются островки Лангерганса-Соболева из мелких клеток, выполняющих внутрисекреторную функции, и рассмотреть на большом увеличении (рис. 12).



Рисунок 12 – Поджелудочная железа собаки [5]

Секреторный отдел железы представлен *ацинусами* (1), которые образованы клетками, окрашенными в фиолетово-сиреневый цвет. В базальной части клеток видны крупные ядра с ядрышками. В апикальной части клеток происходит выделение секрета, который выводится по *вставочным выводным протокам* (2), а затем по более крупным *внутридольковым протокам* (3) из цилиндрического однослойного эпителия, окрашенного в фиолетовый цвет. Железистая ткань разделена тонкими *прослойками соединительной ткани* (4) розового цвета, в которой встречаются *кровеносные сосуды* (5). Островки Лангерганса-Соболева образованы мелкими клетками светло-розового цвета – *инсулоцитами* (6) с едва различимыми ядрами.

Тема 3 СОЕДИНИТЕЛЬНЫЕ ТКАНИ (СКЕЛЕТНЫЕ ТКАНИ, ТКАНИ СО СПЕЦИАЛЬНЫМИ СВОЙСТВАМИ)

- 1 Общая характеристика соединительных тканей.
- 2 Хрящевая ткань.
- 3 Костная ткань, дентин.
- 4 Ткани со специальными свойствами.

Основные понятия по теме

Соединительные ткани развиваются из *мезенхимы*, не образуют пласта и в отличие от эпителиев состоят из промежуточного вещества и клеток. Клетки не обладают гетерополярностью, они аполярны, т. е. все их части находятся в одинаковых условиях окружающей среды. Кровоснабжение и иннервация соединительных тканей достаточные и могут быть обильными. Соединительные ткани выполняют трофическую, защитную и опорную функции.

У трофических соединительных тканей относительно больше клеток, чем промежуточного вещества. Механические же ткани содержат относительно меньше клеток и больше промежуточного вещества. Отмеченным соотношением подчеркивается функциональное значение клеток (трофика и защитная реакция) и промежуточного вещества (в основном опорная функция).

К *механическим соединительным тканям* следует отнести плотные оформленные соединительные ткани (сухожилие, связки, основу кожи), хрящевую и костную ткани. К *трофическим соединительным тканям* относятся: мезенхима, кровь, лимфа, ретикулярная ткань и рыхлая неоформленная (волокнистая) соединительная ткань.

Существуют различные классификации соединительных тканей (приложение В, рис. В.1). Наиболее распространенной является следующая классификация:

- I. *собственно соединительные ткани* (рыхлая волокнистая неоформленная – ареолярная, плотная неоформленная и плотная оформленная соединительные ткани);
- II. *скелетные ткани* (костная, хрящевая, дентин);
- III. *кровь и лимфа*;

IV. *кровенворные* (миелоидная и лимфоидная);

V. *ткани со специальными свойствами и функциями* (жировая, ретикулярная, слизистая, пигментная, мезенхима).

Вопросы для самоконтроля:

- 1 Какие особенности имеют все соединительные ткани?
- 2 Какие классификации соединительных тканей существуют?
- 3 Какие разновидности костной ткани вы знаете?
- 4 Где в организме локализованы эластическая, гиалиновая и волокнистая хрящевая ткань?
- 5 Какие ткани объединяют в группу соединительных тканей со специальными свойствами?
- 6 В чем отличие белой и бурой жировой ткани?

Лабораторная работа
*«Разновидности скелетных тканей и
тканей со специальными свойствами»*

Цель: изучение строения и функций скелетных и тканей со специальными свойствами.

Материалы и оборудование:

- световой микроскоп;
- готовые препараты: гиалиновый хрящ ребра кролика; эластичный хрящ ушной раковины; волокнистый хрящ; костные клетки жаберной крышки селедки; пластинчатая костная ткань (берцовая кость человека) в продольном и поперечном разрезах; ретикулярная ткань (лимфатический узел кошки); жировая ткань (кожа пальца человека).

Ход работы

Препарат 1 Гиалиновый хрящ ребра кролика

При малом увеличении надо ориентировать препарат так, чтобы надхрящница, имеющая вид интенсивно окрашенной полосы находилась в верхней части поля зрения.

При большом увеличении (рис. 13) непосредственно под *надхрящницей* (1) надо изучить *гиалиновый хрящ* (2), состоящий из

плотного гомогенного межклеточного вещества, окрашенного в фиолетовый цвет различных оттенков, и хрящевых клеток, располагающихся поодиночке или группами.

Поверхностная зона молодого хряща имеет слабо базофильное или слабо оксифильное *межклеточное вещество* (3) и молодые хрящевые клетки – *хондробласты* (4), мало отличающиеся от *клеток надхрящницы* (5). Они постепенно дифференцируются и превращаются в *хондроциты* (6), лежащие в полосках, образованных межклеточным веществом, и окруженные *капсулами* (7).

Межклеточное вещество промежуточной зоны зрелого хряща характеризуется наличием *базофильных участков* (8), окрашенных в темно-фиолетовый цвет и расположенных вокруг *хондроцитов* (6), которые могут делиться амитозом. Плотное межклеточное вещество препятствует отхождению дочерних клеток, вследствие чего возникают *изогенные группы* (9), состоящие из лежащих в общей полости 2-4 хондроцитов. Базофильную зону межклеточного вещества, окружающую изогенные группы, называют *клеточной территорией* (10). Слабо базофильное вещество между клеточными территориями называют *интертерриториальным веществом* (11).

Глубокая зона старого хряща характеризуется значительной дифференцировкой промежуточного вещества, проявляющейся в чередовании базофильных, слабо базофильных и оксифильных участков, и наличии изогенных групп, состоящих из значительного количества хондроцитов. *Надхрящница* (1) состоит из *наружного* (12) и *внутреннего (хондрогенного) слоев* (13), построенных из плотной соединительной ткани. Надхрящница, особенно ее хондрогенный слой, богата *кровеносными сосудами* (14), которые не

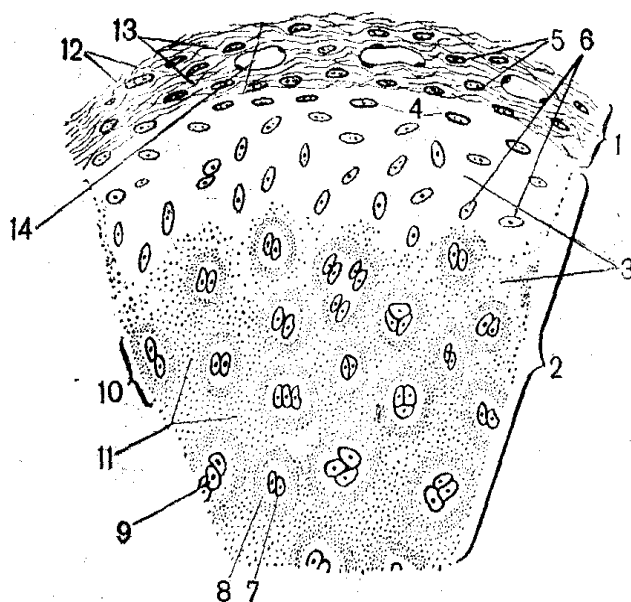


Рисунок 13 – Гиалиновый хрящ ребра кролика [11]

проникают в хрящевые ткани; их питание происходит за счет диффузии в промежуточное вещество питательных веществ и кислорода из крови.

Препарат 2 Эластический хрящ ушной раковины

При малом и большом увеличении (рис. 14) видно, что обе поверхности эластического хряща покрыты *надхрящницей* (1).

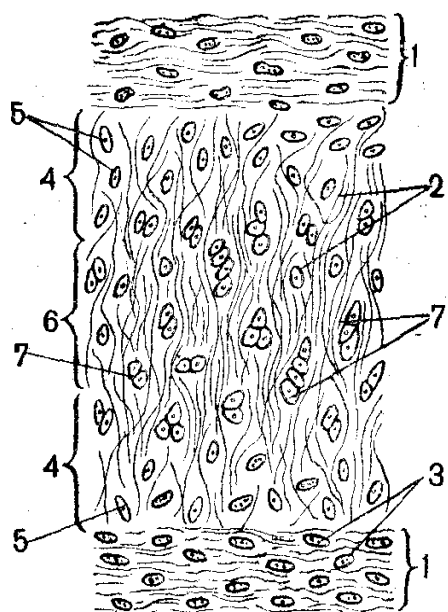


Рисунок 14 – Эластический хрящ ушной раковины [11]

Межклеточное вещество поверхностной зоны содержит тонко ветвящиеся, рыхло расположенные *эластические волокна* (2). *Коллагеновые волокна* неразличимы при световой микроскопии. Вытянутые уплощенные *хондробласты* (3) располагаются в капсулах поодиночке, параллельно поверхности хряща. В промежуточной зоне (4) зрелого хряща эластические волокна толще и располагаются гуще. *Округлые хондроциты* (5) сдавливаются промежуточным веществом. В глубокой зоне (6) старого хряща толстые эластические волокна формируют густую сеть, особенно плотную около хрящевых полостей. Хондроциты образуют *изогенные группы* (7), несколько вытянутые поперек хрящевой пластинки, состоящие из 2-3 хрящевых клеток.

Надхрящница без резкой границы переходит в межклеточное вещество молодого хряща. В морфо-функциональном отношении она идентична надхрящнице гиалинового хряща.

Препарат 3 Волокнистый хрящ межпозвоночного диска

При малом увеличении надо найти *гиалиновый хрящ* и проследить его переход в ткань *волокнутого хряща*, а затем в *плотную волокнистую соединительную ткань*.

При большом увеличении (рис. 15) видно, что в месте перехода гиалинового хряща в волокнистый находятся параллельно направленные пучки *коллагеновых волокон* (1). В хрящевых полостях аморфного вещества располагаются *хондроциты* (2) веретенообразной, округлой или сдавленной формы. В поверхностной зоне молодого хряща хондроциты располагаются поодиночке, иногда близко друг к другу.

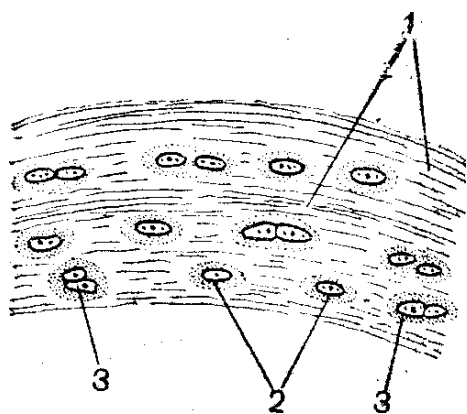


Рисунок 15 – Волокнистый хрящ межпозвоночного диска [11]

В глубокой зоне старого хряща на значительном расстоянии друг от друга находятся *изогенные группы* (3), состоящие из 3-4 клеток.

Препарат 4 Костные клетки жаберной крышки селедки
(грубоволокнистая костная ткань)

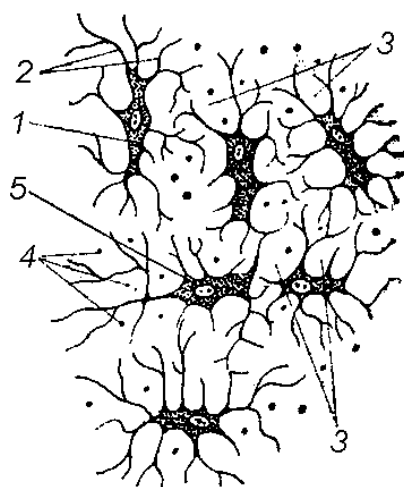


Рисунок 16 – Грубоволокнистая костная ткань (костные клетки жаберной крышки) [11]

При малом увеличении надо найти тонкий участок костной ткани, в котором на фоне гомогенного светлого основного вещества располагаются *костные тельца*, лучше видимые в затемненном поле зрения.

При большом увеличении (рис. 16) видно, что *костные тельца* представляют беспорядочно расположенные *костные полости* (1), форма которых зависит от количества отходящих *костных канальцев* (2), пронизывающих твердое, пропитанное известковыми солями *промежуточное вещество* (3). Костные канальцы, проходящие в плоскости предметного столика микроскопа, видны как ветвящиеся линии; *канальцы, идущие перпендикулярно или косо к этой плоскости*, в местах изгибов представляются *блестящими точками* (4). Форма костных полостей и канальцев повторяет форму располагавшихся в них костных клеток – *остеоцитов*. При

изготовлении препарата клетки разрушаются и в костных полосках видны их остатки в виде *зернистой массы* (5). Основное вещество грубоволокнистой костной ткани выглядит гомогенным только на неокрашенных препаратах. Специальная обработка (серебрение) дает возможность выявить *оссеиновые* (близкие к коллагеновым) волокна неодинаковой толщины, идущие в различных направлениях поодиночке или в составе небольших пучков. Неупорядоченное расположение оссеиновых волокон и остецитов характерно только для грубоволокнистой костной ткани.

*Препарат 5 Берцовая кость (пластинчатая костная ткань),
продольный разрез*

При малом увеличении (рис. 17) *гаверсовы каналы* (1) имеют вид параллельно идущих щелей. Вследствие несколько извилистой формы они редко попадают в срез целиком. Их стенки образованы *системами гаверсовых пластинок* (2), идущих параллельно каналам и обуславливающих продольную исчерченность промежуточного вещества и пластинок костной ткани. Гаверсовы каналы соединены *прободающими* (фолькмановскими) каналами (3). *Костные полости* (4) лежат в пластинках между ними и образуют характерные продольные ряды.

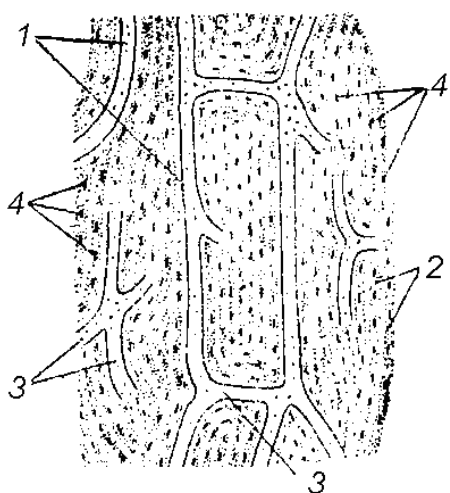


Рисунок 17 – Берцовая кость (пластинчатая костная ткань), продольный разрез [11]

При большом увеличении костные полости имеют звездчатую форму, а отходящие от них канальцы образуют сеть, пронизывающую промежуточное вещество и открывающуюся в гаверсовы каналы (приложение В, рис. В.2).

*Препарат 6 Берцовая кость (пластинчатая костная ткань),
поперечный разрез*

При малом увеличении (рис. 18А) видно, что межклеточное вещество пластинчатой костной ткани организовано в тонкие,

тесно прилежащие костные пластинки различные по форме и толщине. Большинство этих пластинок – *гаверсовы пластинки* (1) имеют форму полых цилиндров различного диаметра, вставленных друг в друга и образующих *гаверсовы системы* или *остеоны* (2) – структурно-функциональные единицы компактного вещества пластинчатой костной ткани (приложение В, рис. В.2). В центре остеона находится полость – *гаверсов канал* (3), служащий для прохождения сосудов и нервов. На препарате видны остатки разрушившихся в процессе гистологической обработки *сосудов, нервов* и сопровождающей их *рыхлой соединительной ткани* (4). Между гаверсовыми системами находятся *вставочные участки* (5) различной формы и величины, которые состоят из *вставочных промежуточных костных пластинок* (6), лежащих параллельно друг другу и не входящих в состав гаверсовых систем; их расположение не связано с направлением кровеносных сосудов.

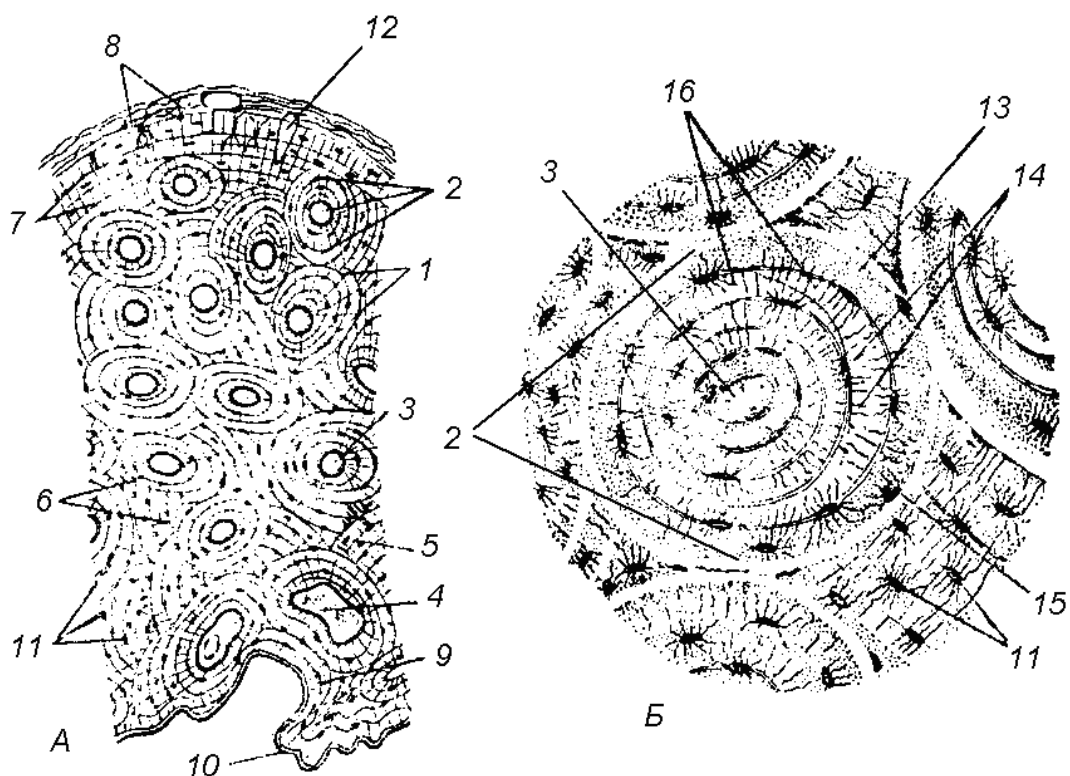


Рисунок 18 – Берцовая кость (пластинчатая костная ткань), поперечный разрез [11]

Наружная поверхность диафиза трубчатой кости образована *наружными генеральными костными пластинками* (7), идущими

параллельно друг другу в несколько рядов под *надкостницей* (8). Часть кости, ограничивающая костномозговую полость, образована *внутренними генеральными пластинками* (9), которые прилегают к волокнистой оболочке – *эндоосту* (10). Все костные пластинки состоят из плотного аморфного вещества и тонких коллагеновых волокон. В промежуточном веществе пластинчатой костной ткани находятся *костные полости* (11), повторяющие звездчатую, несколько вытянутую форму остеоцитов. Кровеносные сосуды и нервы входят в кость из надкостницы или эндооста через *прободающие (фолькмановские) каналы* (12), которые не окружены системами костных пластинок.

При *большом увеличении* (рис. 18Б) видно пластинчатое строение *остеона* (2), вследствие упорядоченного расположения оссеиновых волокон. В каждой гаверсовой пластинке пучки этих волокон имеют одинаковую толщину, лежат параллельно в определенном направлении. Однако оссеиновые волокна соседних пластинок располагаются по отношению друг к другу под углом, а иногда почти перпендикулярно. Пластинки, в которых оссеиновые волокна оказались перерезанными поперек, отличаются темным оттенком и называются *зернистыми пластинками* (13). Они чередуются со светлыми и блестящими костными пластинками, оссеиновые волокна которых перерезаны продольно, и называются *волокнистыми пластинками* (14). Каждый остеон (гаверсова система) отделен от окружающих частей *спайной линией из оссеомукоида* (15), цементирующей костные пластинки. Остатки разрушенных при гистологической обработке остеоцитов располагаются в *костных полостях* (11), от которых отходят *костные канальцы* (16) – места расположения отростков остеоцитов. Последние пронизывают пластинки, анастомозируют друг с другом и с канальцами соседних полостей, образуя единую, вытянутую в радиальном направлении сеть.

*Препарат 7 Ретикулярная (сетчатая) ткань.
Лимфатический узел кошки*

Лимфатический узел – кроветворный орган, строма которого образована *ретикулярной тканью*. При малом увеличении видно, что большая часть лимфатического узла занята скоплениями

лимфоцитов. В центральном отделе лимфатического узла надо найти светлые пространства, почти не занятые лимфоцитами. В них видна ретикулярная ткань, которую надо изучить при большом увеличении (рис.19).

Ретикулярная ткань состоит из *ретикулярных клеток* (1) со слабоокрашенной цитоплазмой и *межклеточного вещества* (2). Большая часть клеток, соединяясь отростками, образует *синцитий*. Ядра *ретикулярных клеток* (3) имеют округлую или овальную форму, окрашены бледнее ядер лимфоцитов (поэтому в них видно ядрышко). Среди ретикулярных клеток выделяются *малодифференцированные камбиальные клетки* (4) с более светлыми ядрами и слабо базофильной цитоплазмой, способные давать начало кроветворным клеткам, фибробластам и др.

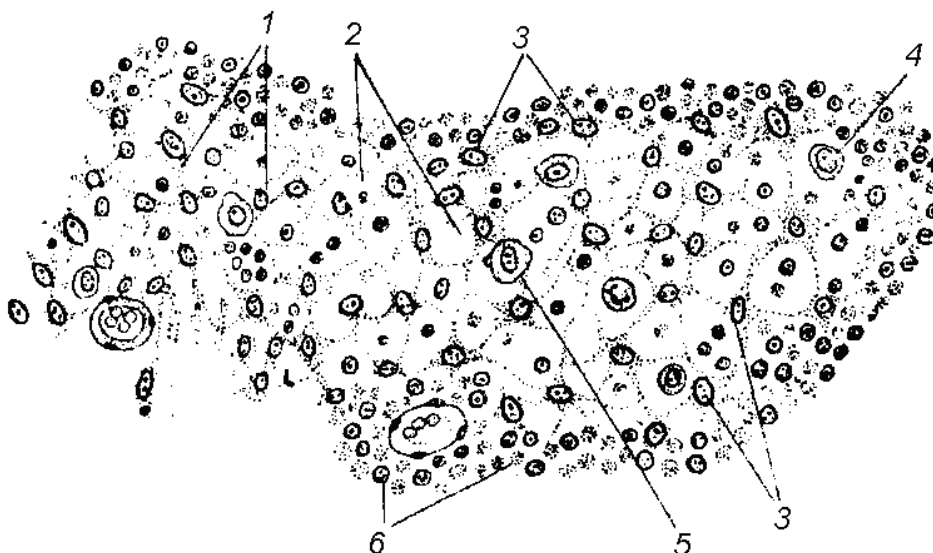


Рисунок 19 – Ретикулярная ткань лимфатического узла [11]

В свободных участках ретикулярного синцития находятся *малые лимфоциты* (5) – мелкие округлые клетки с округлым, сильноокрашенным ядром и почти незаметным ободком цитоплазмы. При раздражении ретикулярной ткани клетки освобождаются от синцитиальной связи, теряют отростки, округляются и становятся *свободными макрофагами* (6). Роль межклеточного аморфного вещества выполняет *лимфа*, протекающая через ретикулярный синцитий.

Препарат 8 Жировая ткань. Кожа пальца человека

При малом увеличении надо ориентировать препарат так, чтобы эпидермис, находился в верхней части поля зрения. В нижнем отделе среза находится *подкожная жировая клетчатка*, представленная *жировой тканью*. В процессе изготовления препарата жировые включения растворяются, в результате чего клетки выглядят пустыми и образуют структуру, по виду напоминающую пчелиные соты.

Надо изучить строение жировой ткани при большом увеличении (рис. 20). Всю внутреннюю часть *жировой клетки* (1) занимает *пустота*, оставшаяся от растворенного жира (2). Ободок *цитоплазмы* (3) расширяется в области прижатого к оболочке *уплощенного ядра* (4). Сходство формы жировых клеток с кольцом, украшенным камнем, дало основание назвать их *перстневидными*. Некоторые клетки выглядят *безъядерными* (5), так как ядро не попало в срез. Между жировыми клетками находится *рыхлая соединительная ткань* (6) с *сосудами* (7) и *нервными стволиками* (8).

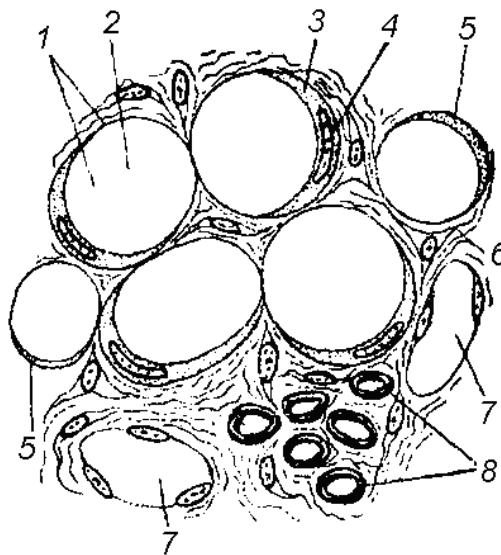


Рисунок 20 – Жировая ткань (кожа пальца человека) [11]

Тема 4 СОЕДИНИТЕЛЬНЫЕ ТКАНИ (КРОВЬ, РВНСТ, ПЛОТНАЯ СОЕДИНИТЕЛЬНАЯ ТКАНЬ)

- 1 Кровь – жидкая соединительная ткань.
- 2 Рыхлая волокнистая неоформленная соединительная ткань (ареолярная ткань).
- 3 Плотная соединительная ткань.

Основные понятия по теме

Кровь – жидкая соединительная ткань, состоящая из *форменных элементов* (клеток крови) и *плазмы*. Жидкая часть плазмы крови после свертывания (т.е. образования сгустка фибрина), составляет *сыворотку*. К форменным элементам относятся *эритроциты*, *лейкоциты* (гранулоциты: нейтрофилы, базофилы, эозинофилы; агранулоциты: лимфоциты и моноциты) и *тромбоциты* (приложение Г, рис. Г.2–Г.5). Степень регенерации высокая за счет стволовых клеток красного костного мозга (приложение Г, рис. Г.1).

Рыхлая волокнистая неоформленная соединительная ткань (РВНСТ) содержит большое количество *межклеточного вещества*, которое синтезируется фибробластами (приложение Г, рис. Г.6) и находится в коллоидном состоянии, а также включает большое разнообразие клеток. Встречается в виде тонкой прослойки между органами, способными хоть слегка смещаться относительно друг друга. Покрывает снаружи кровеносные сосуды, нервы, мышцы, фасции. Характерна высокая степень регенерации.

Плотная соединительная ткань состоит главным образом из волокон, погруженных в матрикс, а не из клеток. В зависимости от расположения волокон плотная соединительная ткань может быть:

- *оформленная*: состоит из толстых идущих параллельно друг другу коллагеновых волокон (приложение Г, рис. Г.7), которые отделены друг от друга клетками фиброцитами; находится в связках, сухожилиях, апоневрозах, фасциях, в склере и роговице глаза, надхрящнице и надкостнице;

- *неоформленная*: состоит из коллагеновых волокон, идущих в разных направлениях, небольшого количества аморфного вещества в гелеобразном состоянии и клеток фиброцитов; встречается только в сетчатом слое дермы.

Регенерация плотной соединительной ткани низкая.

Вопросы для самоконтроля:

1 Какие форменные элементы входят в состав крови (дайте их характеристику)?

2 Какие разновидности лейкоцитов существуют и в чем их функциональное различие?

3 Какую функцию выполняют эритроциты и тромбоциты?

4 Что является межклеточным веществом в крови?

5 Какой клеточный состав имеет РВНСТ?

6 Из чего состоит межклеточное вещество РВНСТ?

7 Какое строение имеют разновидности плотной соединительной ткани?

Лабораторная работа

«Кровь, собственно соединительные ткани»

Цель: изучение строения и функций клеток крови и собственно соединительных (рыхлой, плотной) тканей.

Материалы и оборудование:

- световой микроскоп;
- готовые препараты: кровь человека; кровь лягушки; рыхлая волокнистая неоформленная соединительная ткань; сухожилие телят; эластичная связка быка.

Ход работы

Препарат 1 Мазок крови человека

Одним из проявлений структурно-функциональных особенностей форменных элементов крови является их различное отношение к красителям; оксифильные компоненты клеток окрашиваются в красный цвет, а базофильные – синий или фиолетовый.

При малом увеличении видно большое количество эритроцитов – мелких округлых клеток, окрашенных вследствие насыще-

ния кислородом гемоглобина в бледно-розовый цвет. Среди них встречаются единичные лейкоциты – клетки темно-фиолетового цвета, обусловленного базофилией их ядер. Надо выбрать место с хорошо зафиксированными эритроцитами (в результате плазмоллиза они могут принять звездчатую форму) и при большом увеличении изучить все форменные элементы крови (рис. 21).

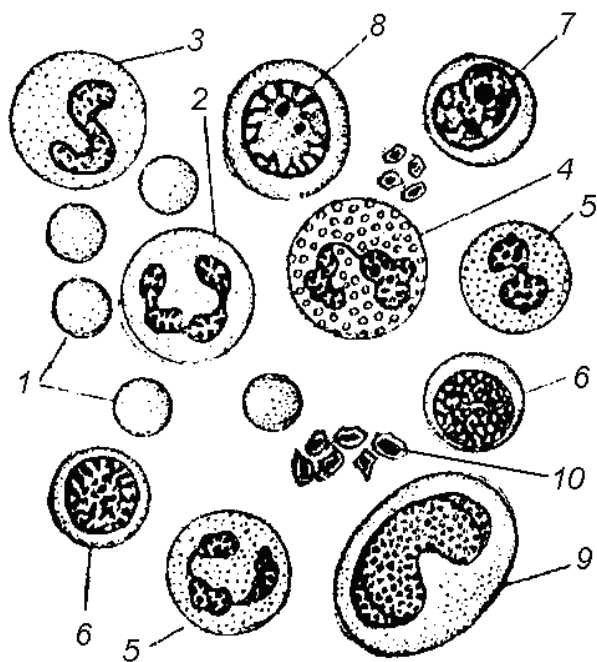


Рисунок 21 – Мазок крови человека [11]

Эритроциты (1) занимают почти все поле зрения. У большинства млекопитающих и человека в процессе эритропоэза они накапливают в цитоплазме гемоглобин, утрачивают ядро и приобретают форму двояковогнутых дисков.

Лейкоциты находятся в крови в значительно меньшем количестве. Внимательно просматривая одно поле за другим надо найти все виды лейкоцитов. Это округлые клетки (крупнее эритроцитов), которые всегда содержат ядро. Чаще остальных форм встречаются *сегментоядерные*

нейтрофилы (2). Ядра большинства нейтрофилов разделены нитевидными перетяжками на сегменты (ядра зрелых клеток имеют 2-3 и более сегментов). У молодых нейтрофилов ядро напоминает изогнутую палочку, подкову или латинскую букву S – это *палочкоядерные нейтрофилы* (3). Поверхностный слой цитоплазмы может образовывать псевдоподии при амебоидном движении, в результате чего нейтрофилы могут выходить из кровеносных сосудов в ткани, накапливаться в очагах воспаления и фагоцитировать микроорганизмы, превращаясь в *микрофаги*.

Эозинофилы (4) – клетки с бледно-фиолетовым ядром, состоящим из двух-трех сегментов, слабо базофильной цитоплазмой, заполненной резко оксифильной крупной зернистостью, окрашивающейся эозином в ярко-красный цвет.

Найти *базофилы* (5) в мазке крови здорового человека трудно. Это клетки со слабоокрашенным ядром округлой или лопастной формы и слабо оксифильной цитоплазмой, содержащей крупные зерна различной величины, окрашивающиеся основными красителями в различные оттенки фиолетового цвета.

Малые лимфоциты (6) – это мелкие клетки с интенсивно темно-фиолетовым, богатым хроматином ядром округлой или слегка бобовидной формы, которое занимает почти всю клетку. Ядро *средних лимфоцитов* (7), занимающее большую часть клеточного тела, светлое, с хорошо заметными ядрышками; встречаются на препарате довольно редко. Ядро *больших лимфоцитов* (8) круглой или бобовидной формы имеет небольшое количество хроматина и хорошо заметные ядрышки. Бледно-голубая слабо базофильная цитоплазма образует довольно широкую кайму. Эти лимфоциты встречаются на препарате крайне редко.

Значительно реже в мазке встречаются *моноциты* (9) с ядрами различной формы: от бобовидной и подковообразной до двух-, трехдольчатой и полиморфной. После миграции в ткани моноциты приобретают способность к амeboидному движению и превращаются в *макрофаги*.

Кровяные пластинки (10) – мелкие, плохо окрашивающиеся тельца округлой, веретенообразной или неправильной формы. В центральной части кровяной пластинки находится мелкая базофильная зернистость, периферический отдел прозрачен. Кровяные пластинки способны к амeboидному движению, поэтому в мазке они образуют скопления. Способность быстро склеиваться в конгломераты и распадаться обуславливает участие этих структур в свертывании крови.

Препарат 2 Мазок крови лягушки

При малом увеличении видны *эритроциты* овальной формы. Среди них встречаются более мелкие округлой формы – это *лейкоциты*.

При большом увеличении (рис. 22) видно, что *эритроциты* (1) являются самыми крупными форменными элементами. Их гомотенная *цитоплазма* (2) окрашена в розовый цвет вследствие оксифилии гемоглобина. В отличие от эритроцитов большинства

млекопитающих и человека эритроциты амфибий имеют овальные темно-фиолетовые ядра (3).

Кровяные пластинки имеют ядра, что дает основание называть их клетками – **тромбоцитами** (4). Они в три раза мельче эритроцитов. Их ядра богаты хроматином и окрашены в вишнево-красный цвет, а цитоплазма тромбоцитов базофильная, бледно-голубая.

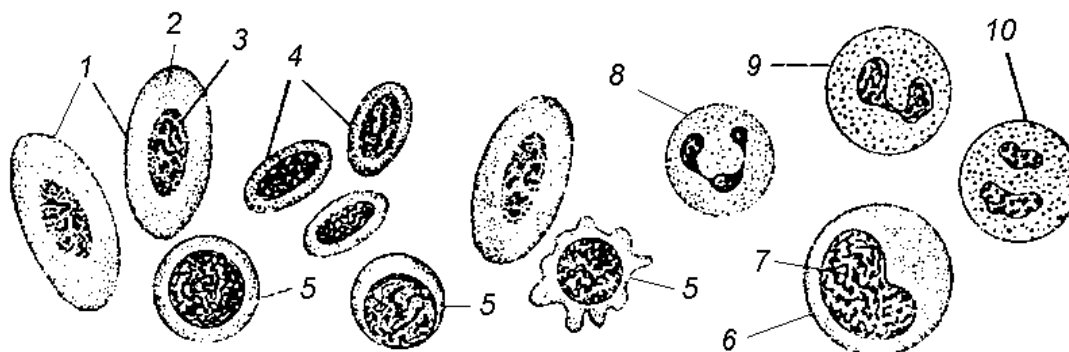


Рисунок 22 – Мазок крови лягушки [11]

Лейкоциты лягушки похожи на лейкоциты человека. Самые многочисленные – **лимфоциты** (5) нередко образуют псевдоподии. **Моноциты** (6) с бобовидным ядром (7) встречаются значительно реже. Среди **гранулоцитов** чаще попадаются **нейтрофилы** (8). **Эозинофилы** (9) и особенно **базофилы** (10) встречаются редко. Иногда можно видеть лейкоциты, в цитоплазме которых содержатся пигментные зернышки.

*Препарат 3 Рыхлая волокнистая неоформленная
соединительная ткань (РВНСТ)*

РВНСТ состоит из многочисленных клеток, находящихся в межклеточном веществе, которое содержит значительное количество основного вещества с рыхло расположенными, волокнистыми структурами. При малом увеличении надо найти тонкий (светлый) участок препарата с рыхлым расположением волокон и значительным количеством клеток, не налегающих друг на друга, изучить его при большом увеличении (рис. 23А).

Коллагеновое волокно (1) представляет пучок извилистых фибрилл одинаковой толщины. *Эластические волокна* (2) тонкие, однородные на всем протяжении, анастомозирующие друг с другом, легко растяжимые и непрочные на разрыв. Самые многочисленные клетки РВНСТ – *фибробласты* (3); они обладают незначительной подвижностью, которая при раздражении увеличивается; способны размножаться митозом и amitozом; с их деятельностью связано образование основного вещества и волокон. *Гистиоциты* (4), располагаются поодиночке или группами, имеют круглую, вытянутую или неправильную форму, могут образовывать псевдоподии. Границы этих клеток резко очерчены.

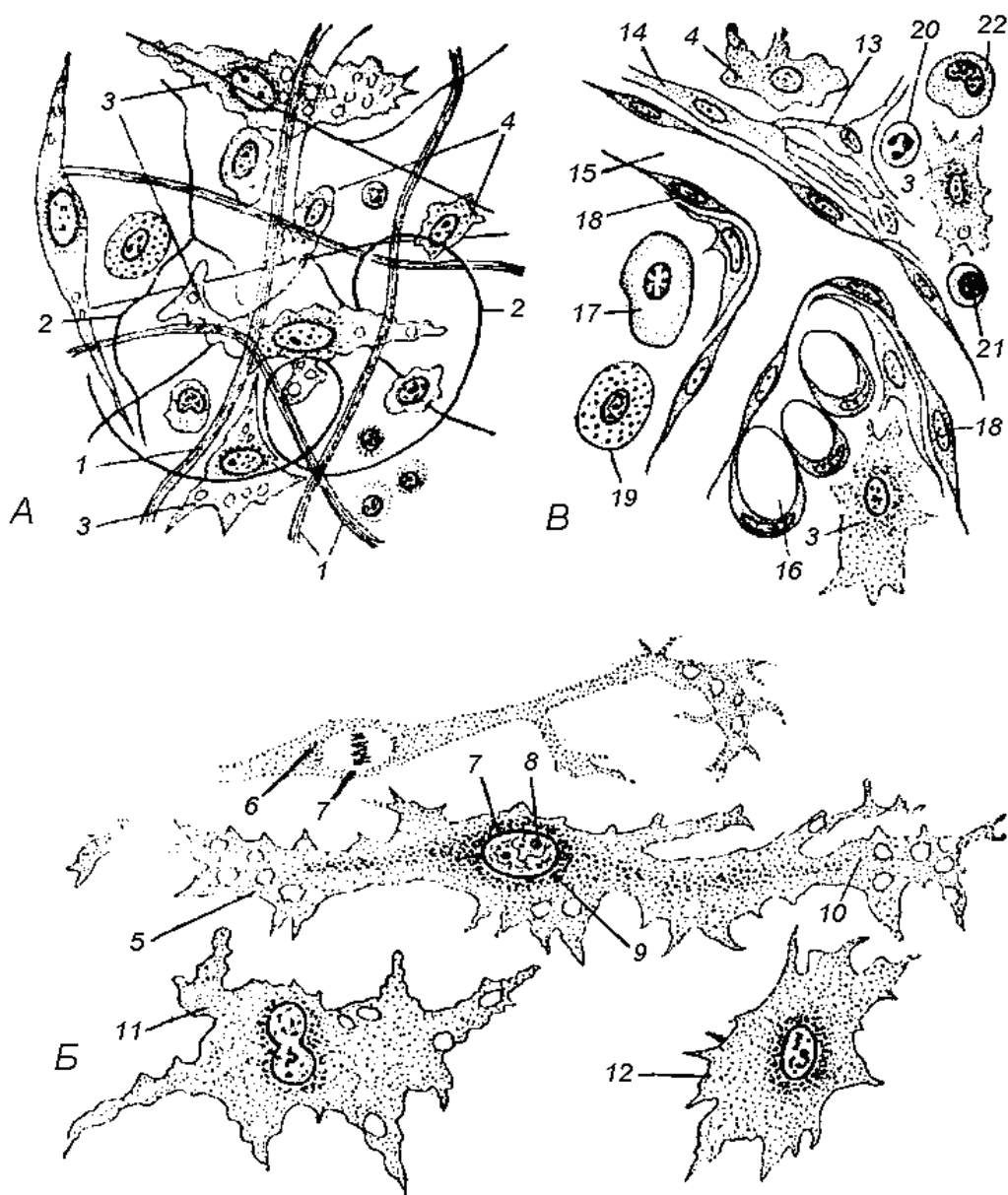


Рисунок 23 – Рыхлая волокнистая неоформленная соединительная ткань [11]

При рассмотрении с иммерсией (рис. 23Б) *тело фибробласта* (5) с поверхности имеет вид уплощенной пластинки неправильной формы, с большим количеством отростков, с неясными контурами. В профиль *фибробласты* имеют *веретенообразную форму* (6). *Ядра фибробластов* (7) правильной овальной формы, с мелкозернистым, равномерно распределенным хроматином и *ядрышками* (8). Цитоплазма неоднородна. Ядро окружено темной *зернистой эндоплазмой* (9) с органоидами и включениями. Светлая *эктоплазма* (10) как бы постепенно переходит в основное вещество, вследствие чего контуры фибробластов слабо различимы. В *фибробластах на поздних стадиях развития* (11) более выражена эктоплазма. Высокодифференцированные, утратившие способность к размножению клетки называются *фиброцитами* (12).

В РВНСТ (рис. 23В), кроме *ретикулярных клеток* (13), к малодифференцированным элементам относятся *адвентициальные клетки* (14), расположенные вокруг *капилляров* (15). Остальные клеточные элементы являются производными адвентициальных и ретикулярных клеток, *фибробластов* (3) и *гистиоцитов* (4) или иммигрируют из кровеносных сосудов. *Жировые клетки – липоциты* (16) располагаются вблизи кровеносных сосудов. Плазматические клетки – *плазмоциты* (17) круглой или овальной формы отличаются характерным строением ядер (темные компактные глыбки хроматина расположены радиально на внутренней поверхности ядерной оболочки, что придает ядру вид колеса со спицами). *Эндотелиальные клетки* (18) плоской формы образуют внутреннюю выстилку кровеносных сосудов. *Тучные клетки* (19) способны к амeboидному движению, могут быть округлыми, овальными, вытянутыми, с широкими отростками.

Наряду с клетками, развивающимися в РВНСТ, в ней могут находиться выселившиеся из крови лейкоциты. Высокоспециализированные *гранулоциты* (20) сохраняют обычное строение. *Лимфоциты* (21) и *моноциты* (22) превращаются в *макрофаги*. Это указывает на тесную морфофункциональную связь крови и РВНСТ.

Препарат 4 Плотная коллагеновая соединительная ткань.
Сухожилие телят

Сухожилие представляет орган, в состав которого входит плотная соединительная ткань. На *поперечном разрезе сухожилия* (рис. 24А) при малом, а затем при большом увеличении видно, что сухожилие окружено слоем соединительной ткани – *перитенонием* (1), который ограничивает *пучок третьего порядка* (2), от которого отходят прослойки рыхлой соединительной ткани в глубь сухожилия, образуя *эндотеноний* (3), ограничивающий *пучки второго порядка* (4), округлой, клиновидной и многоугольной формы. Внутри пучков второго порядка соединительная ткань не проникает, и *пучки первого порядка* (5) отделены друг от друга только *фиброцитами* (6)

треугольной или звездчатой формы. В перитенонии и эндотенонии находятся *кровеносные сосуды* (7) и *нервные стволы* (8).

При малом увеличении надо выбрать участок с правильным *продольным разрезом* (рис. 24Б) коллагеновых пучков и изучить его строение при большом увеличении.

Межклеточное вещество содержит огромное количество толстых прямых или волнистой формы *коллагеновых пучков* (9), лежащих параллельно друг другу. Пучки состоят из тонких *коллагеновых волокон* (что проявляется в продольной исчерченности), склеенных небольшим количеством *аморфного вещества*. Имеется небольшое число эластических волокон. Между пучками коллагеновых волокон в один ряд параллельными цепочками располагаются *ядра фиб-*

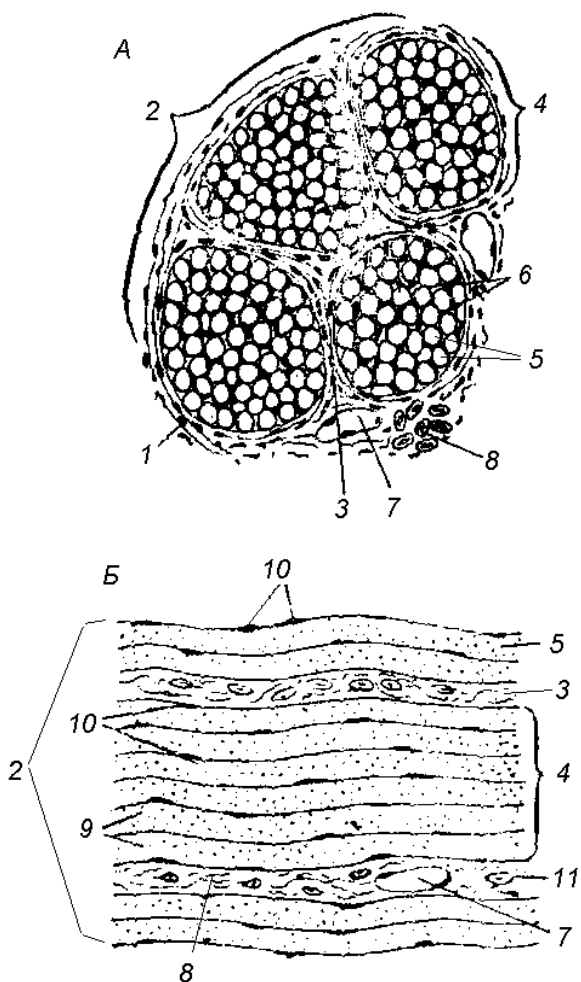


Рисунок 24 – Плотная соединительная ткань (сухожилие телят) [11]

роцитов (10). Их цитоплазма и пластинчатые отростки на продольном срезе не видны. Коллагеновые пучки, между которыми находятся фиброциты, называют *пучками первого порядка* (5). Группы пучков первого порядка окружены рыхлой соединительной тканью – *эндотенонием* (3), объединяющий их в *пучки второго порядка* (4). Фиолетовый оттенок эндотенония связан с окрашенными гематоксилином ядрами *соединительно-тканых клеток* (11). Несколько пучков второго порядка формируют *пучок третьего порядка* (2), окруженный более толстым слоем рыхлой соединительной ткани – *перитенонием*. Эндотеноний и перитеноний содержат *кровеносные сосуды* (7) и *нервы* (8).

Препарат 5 Эластическая ткань. Выйная связка быка

При малом увеличении на *продольном разрезе* (рис. 25А) видно, что эластическая связка представляет собой тяж эластических волокон, одетый плотной фиброзной тканью – перитенонием. Участок среза с продольно расположенными эластическими волокнами надо изучить при большом увеличении. Межклеточное вещество содержит большое количество толстых окрашенных в желтый цвет *эластических волокон* (1), идущих параллельно друг другу. Из клеточных форм преобладают *фиброциты* (2). В небольшом количестве встречаются *коллагеновые волокна* (3), благодаря которым выйная связка наряду с эластичностью обладает большой прочностью.

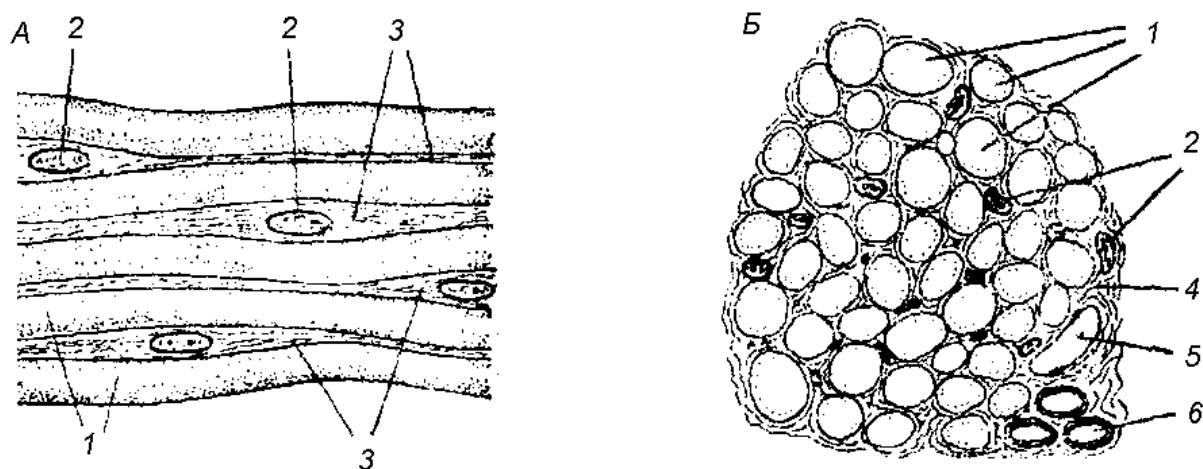


Рисунок 25 – Эластическая ткань (выйная связка быка) [11]

На *поперечном разрезе* (рис. 25Б) при малом увеличении видно, что формирующие связку эластические волокна не образуют пучков. При большом увеличении *эластические волокна* (1) имеют форму кругов, овалов, многоугольников, расположенных близко друг к другу. Клеточные элементы представлены *фиброблестами* (2). Между эластическими волокнами находятся промежутки, заполненные *рыхлой соединительной тканью* (4), в которой находятся *камбиальные элементы, кровеносные сосуды* (5) и *нервы* (6).

Тема 5 МЫШЕЧНЫЕ ТКАНИ

- 1 Общая характеристика мышечной ткани.
- 2 Гладкая мышечная ткань.
- 3 Миоэпителиальная и мионейральная ткани.
- 4 Сердечная мышечная ткань.
- 5 Поперечно-полосатая скелетная мышечная ткань.

Основные понятия по теме

Мышечная ткань составляет до 40% массы тела млекопитающего. Этот тип тканей объединен *общей функцией – сокращения*. Двигательные процессы мышечных тканей разнообразны, но основой сокращения является сокращение миофибрилл, состоящих из актиновых и миозиновых волокон (приложение Д, рис. Д.1). Следовательно, вторая общая черта мышечных тканей – *наличие миофибрилл*. Существует несколько разновидностей мышечных тканей (приложение Д, табл. Д.1):

- 1) **гладкая** (приложение Д, рис. Д.2) – состоит из клеток *гладких миоцитов*, которые приводят в движение стенки внутренних органов и сосудов; развивается из мезенхимы, имеет высокую степень регенерации, т.к. все клетки способны к митозу;
- 2) **мионейральная** – состоит из клеток *мионейроцитов* и отвечает за изменение размера зрачка; развивается из нейроэктодермы, регенерационные возможности изучены слабо;
- 3) **миоэпителиальная** – состоит из клеток *миоэпителиоцитов*, которые способствуют выведению секрета из кожных желез; развивается из эктодермы, имеет высокую степень регенерации, т.к. все клетки способны к митозу;
- 4) **скелетная поперечно-полосатая** – состоит из *мышечных волокон (симпласт)*, которые обеспечивают передвижение тела и его отдельных частей в пространстве, и клеток *миосаттелитоцитов*, которые способны к делению и обеспечивают средний уровень регенерации; в мышечном волокне *миофибриллы* располагаются параллельно друг другу, занимая практически весь объем мышечного волокна; структурно-функциональной единицей миофибриллы является *саркомер*; существует 3 типа мышечных волокон:

- *красные* (медленные мышечные волокна, которые могут работать долго, но сила сокращения небольшая);
- *белые* (сильные, быстрые мышцы, но работают непродолжительное время и быстро устают);
- *промежуточные*.

Развивается скелетная поперечно-полосатая мышечная ткань из миотомов (из мезодермы).

5) ***сердечная поперечно-полосатая*** (приложение Д, рис. Д.3) – развивается из миоэпикардальной пластинки спланхнотома (из эктодермы); обеспечивает движение крови по сосудам; состоит из клеток ***кардиомиоцитов*** трех видов:

- *типичные* (рабочие или сократительные) – соединяясь при помощи вставочных дисков, образуют синтиций;
- *атипичные* (проводящие) или клетки-пейсмекеры – генерируют сокращение и передают его на типичные кардиомиоциты;
- *секреторные* – вырабатывают натрий-уритический фактор, усиливает диурез и, тем самым, снижает артериальное давление.

Регенерация на клеточном уровне в предсердиях небольшая (за счет митоза некоторых типичных кардиомиоцитов), в желудочках – только внутриклеточная регенерация.

Вопросы для самоконтроля:

- 1 Какие разновидности мышечной ткани вы знаете?
- 2 Какое строение имеет гладкая мышечная ткань?
- 3 Где в организме локализованы миоэпителиальная и мио-нейральная ткани?
- 4 В чем особенность строения поперечно-полосатой скелетной мышечной ткани?
- 5 Какие виды кардиомиоцитов образуют сердечную мышечную ткань, и в чем их функциональное отличие?

Лабораторная работа

«Особенности строения мышечных тканей»

Цель: изучение строения и функций мышечных тканей.

Материалы и оборудование:

- световой микроскоп;

- готовые препараты: гладкая мышечная ткань; мышечная оболочка тонкой кишки млекопитающего; поперечно-полосатая мышечная ткань (язык млекопитающего); сердечная мышечная ткань (сердце лошади).

Ход работы

1 Рассмотреть готовые препараты и зарисовать их

Препарат 1 Гладкая мышечная ткань

При малом увеличении среди кусочков гладкой мышечной и рыхлой соединительной ткани надо найти изолированные гладкие мышечные клетки и изучить их при большом увеличении (рис.26). Эти клетки вытянутой, веретенообразной формы, равномерно суживаются в периферических отделах, образуя заостренные концы. *Цитоплазма-саркоплазма* (1) обычно гомогенная, при удачной окраске слегка продольно исчерченная за счет идущих вдоль клетки *миофиламентов*, не объединенных в пучки и не образующих настоящих фибрилл. *Темные полосы* (2) в отдельных мышечных клетках являются волнами сокращения, вызванными фиксацией. В среднем отделе клетки находится *ядро* (3) палочковидной формы. Плазмалемма при световой микроскопии неразличима. На поверхности мышечных клеток могут быть *обрывки базальной мембраны* (4), одевающей каждую клетку, и прикрепляющихся к ней коллагеновых фибрилл рыхлой соединительной ткани, которая связывает мышечные клетки в морфологически и функционально единую систему.

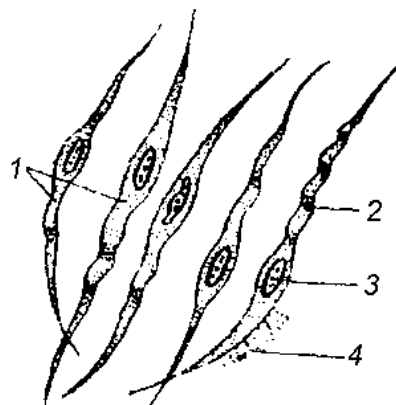


Рисунок 26 – Гладкие мышечные клетки [11]

Препарат 2 Гладкая мышечная ткань.

Тонкая кишка млекопитающего

При малом увеличении ориентируют препарат слизистой оболочкой вверх. Под эпителиальным слоем находится *мышеч-*

ная оболочка, представленная внутренним кольцевым и наружным продольным слоями. Структурные элементы гладкой мышечной ткани – *мышечные клетки*. В продольном сечении они веретенообразные, темноокрашенные. Их палочковидные ядра вытянуты вдоль клетки. В поперечном сечении клетки имеют форму округлых или многоугольных площадок различного диаметра, в некоторых из них находятся круглые ядра.

Надо изучить строение гладкой мышечной ткани на продольном и поперечном разрезах при большом увеличении (рис. 27). В кольцевом слое через одни клетки срез прошел в области наиболее *толстых ядро-содержащих отделов* (1); через другие – в *области заостренных концов* (2). Заостренные концы одних мышечных клеток вклиниваются между расширенными отделами других, формируя *мышечный пласт*, в котором клетка контактирует со значительным количеством соседних. *Ядра* (3) мышечных клеток имеют вытянутую форму с глыбками хроматина и ядрышками. Миоциты одеты обычной *плазмалеммой и базальной мембраной* (в виде тонких светлых прослоек) (4).

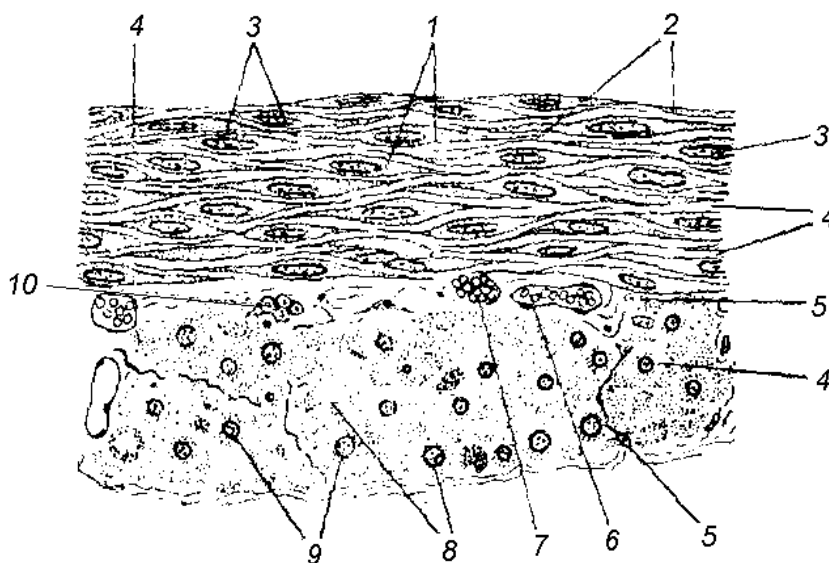


Рисунок 27 – Гладкая мышечная ткань
кишки млекопитающего [11]

Группы мышечных клеток разделены *прослойками рыхлой соединительной ткани* (5) с *сосудами* (6) и *нервами* (7). Поперечные сечения *центральных отделов мышечных клеток* (8) имеют вид крупных круглых или многоугольных площадок с *круглым ядром* (9). Мышечные клетки

образуют пучки, окруженные *рыхлой соединительной тканью* (5), разделяющей также кольцевой и продольный мышечные слои. Кроме сосудов и нервов, в ней находятся *нервные клетки межмышечного (Ауэрбахова) нервного сплетения* (10). Гладкие мышечные клетки обладают способностью к митозу и amitozу.

Препарат 3 Поперечно-полосатая мышечная ткань.
Язык млекопитающего

При малом увеличении виден один из краев среза, покрытый многослойным эпителием, образующим с подстилающей его рыхлой соединительной тканью выступы – сосочки языка. Под рыхлой соединительной тканью находится *поперечно-полосатая скелетная мышечная ткань*, структурные и функциональные единицы которой – *поперечно-полосатые мышечные волокна* – образуют пучки, расположенные в трех взаимно перпендикулярных направлениях. Поэтому на срезе видны их продольные и поперечные сечения. Между пучками мышечных волокон находится рыхлая соединительная и жировая ткань.

Надо изучить при большом увеличении структуру поперечно-полосатых мышечных волокон в продольном и поперечном сечениях (рис. 28). Хотя *мышечные волокна* (1) редко попадают в срез на всем своем протяжении, видно, что это вытянутые в длину образования цилиндрической формы, суживающиеся на концах, покрытые оболочкой – *сарколеммой* (2). Под сарколеммой в саркоплазме находятся многочисленные *ядра* (3) вытянутой по оси мышечного волокна формы и бедные хроматином.

Поперечно-полосатые мышечные волокна относят к не-клеточным образованиям – *симпластам*. Мышечные волокна имеют продольную и поперечную исчерченность. Продольная исчерченность связана с наличием в саркоплазме *миофибрилл*, располагающихся вдоль мышечного волокна близко друг к другу. *Поперечная исчерченность* (4)

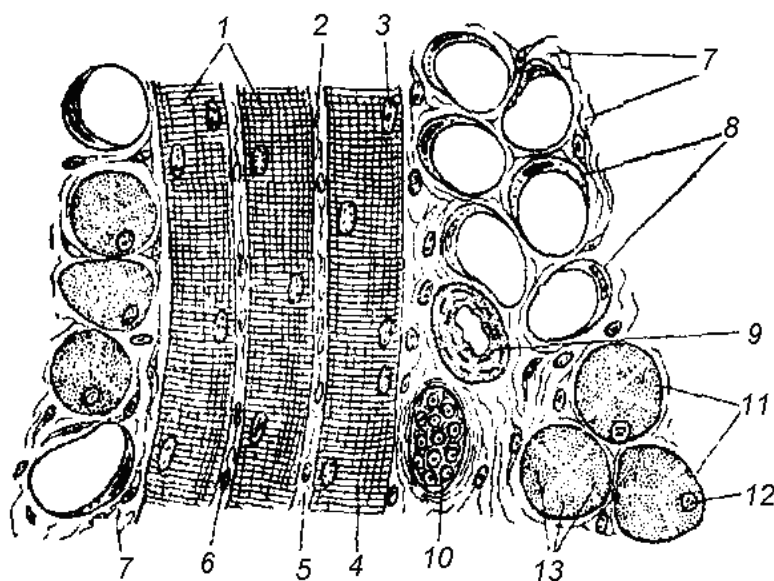


Рисунок 28 – Поперечно-полосатая мышечная ткань. Язык млекопитающего [11]

связана с неоднородностью строения и разными оптическими свойствами миофибрилл по их длине (чередование темных, способных к двойному лучепреломлению *анизотропных* дисков и светлых, не обладающих этой способностью *изотропных* дисков). Между поперечно-полосатыми мышечными волокнами находится *эндомизий* (5) – тонкие прослойки рыхлой соединительной ткани; они связывают мышечные волокна в единый комплекс. *Ядра клеток эндомизия* (6) отличаются от мышечных ядер вытянутой формой, большим содержанием хроматина и более темной окраской. Поперечно-полосатые мышечные волокна объединены в пучки, окруженные рыхлой соединительной тканью – *перимизием* (7), с *жировыми клетками* (8), *кровеносными сосудами* (9) и *нервами* (10). *Мышечные волокна на поперечном сечении* (11) имеют округлую или вследствие взаимного сдавливания многоугольную форму, с периферически расположенными *круглыми ядрами* (12). Центральная часть мышечных волокон занята *поперечными сечениями миофибрилл* (13), имеющими вид темных точек, разделенных прослойками саркоплазмы.

Препарат 4 Сердечная мышечная ткань. Сердце лошади

При малом увеличении видна стенка сердца, состоящая из трех оболочек, образованных различными тканями. Внутренняя оболочка – *эндокард* (выглядит темноокрашенной полосой) выстлан эндотелием, под которым находится рыхлая соединительная ткань, богатая эластическими волокнами. Основную массу стенки сердца составляет мышечная оболочка – *миокард*, представленный *сердечной мышечной тканью*, образующей перекардины, между которыми находится рыхлая соединительная ткань. Наружная оболочка сердца – *эпикард* состоит из рыхлой соединительной ткани, богатой жировыми клетками. Снаружи эпикард покрыт *мезотелием*.

Надо изучить строение миокарда при большом увеличении (рис. 29А). Основная масса миокарда образована *рабочей мускулатурой*, обеспечивающей сокращение. Структурными элементами сердечной мышечной ткани являются *кардиомиоциты* (1) в продольном сечении почти прямоугольные. В центральной части клетки расположено *ядро* (2) овальной формы. В периферических

отделах саркоплазмы находятся пучки миофибрилл, обуславливающие *продольную исчерченность* кардиомиоцитов. Слабо выраженная поперечная исчерченность обусловлена неоднородностью организации миофибрилл (дифференцировкой их на диски, сходной с миофибриллами скелетных мышц).

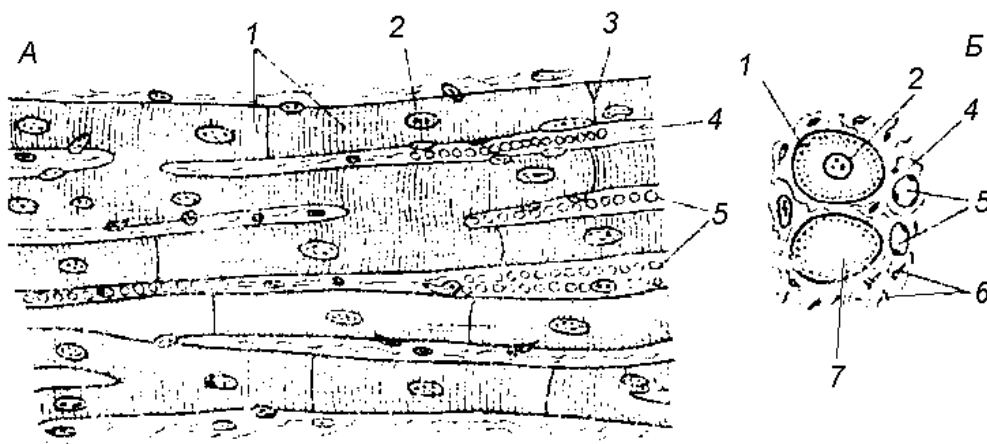


Рисунок 29 – Сердечная мышечная ткань [11]

Характерным морфологическим признаком сердечной мышечной ткани являются специфически организованные контакты смежных кардиомиоцитов, которые выглядят темными полосками и называются *вставочными дисками* (3); с их помощью миоциты объединяются в анастомозирующие мышечные комплексы (*сердечные мышечные волокна*), обеспечивающие сокращение миокарда как единого целого. Кардиомиоциты, объединенные в мышечные перекладки, окружены *тонковолокнистой соединительной тканью* (4), богатой *капиллярами* (5). Ядра *соединительнотканых клеток* (6) мельче ядер миоцитов и отличаются темной окраской.

На поперечном разрезе (рис. 29Б) кардиомиоциты имеют округлую или неправильную многоугольную форму. Центральные расположенные круглые ядра (2) окружены свободной от миофибрилл *саркоплазмой* (7). Миофибриллы имеют вид радиально расположенных темных точек.

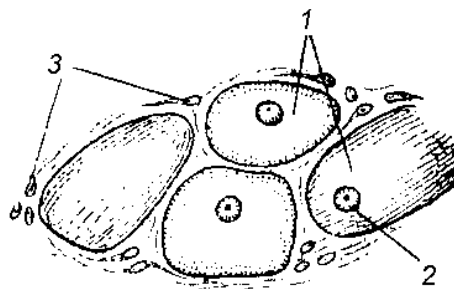


Рисунок 30 – Атипичные кардиомиоциты [11]

Кроме рабочих миоцитов, в состав миокарда входит проводящая муску-

латура (*атипичные кардиомиоциты*). При малом увеличении между эндокардом и рабочей мускулатурой миокарда видны различные сечения миоцитов проводящей системы, которые отличаются более светлой окраской и толщиной. Их надо изучить при большом увеличении (рис. 30). В продольном сечении *атипичные кардиомиоциты* (1) имеют неправильные очертания и расширения, в которых находятся слабоокрашенные крупные ядра (2). Проводящие миоциты светлее рабочих, так как в них меньше миофибрилл, которые располагаются по периферии этих клеток и не имеют строгой ориентации, поэтому на продольных сечениях видны лишь их отдельные фрагменты. В саркоплазме проводящих миоцитов отсутствует общая поперечная исчерченность, заметная лишь в области пучков миофибрилл. Пучки атипичических мышечных волокон сопровождается *рыхлая соединительная ткань* (3), содержащая капилляры и нервные клетки.

2 Рассмотреть и зарисовать схематичное изображение вставочных дисков сердечной мышцы

Типичные кардиомиоциты (рис. 31) имеют вытянутую прямоугольную отростчатую форму. Периферическую часть клетки занимают *миофибриллы* (1), состоящие из *актиновых* (2) и *миозиновых филаментов* (3), а также *митохондрии* (4). Хорошо развит гладкий ЭПР и есть Т-трубочки – инвагинации плазмолеммы внутрь клетки. Снаружи *плазмолемма кардиомиоцита* (5) покрыта *базальной мембраной* (6). Типичные кардиомиоциты образуют синцитий, соединяясь при помощи вставочных дисков (7), в которых выделяют:

- межфибрилярный отдел (место десмосом с прикрепленными к ним *актиновыми миофиламентами* (2) миофибрилл);
- межсаркоплазматический отдел (преобладают щелевые контакты – нексусы).

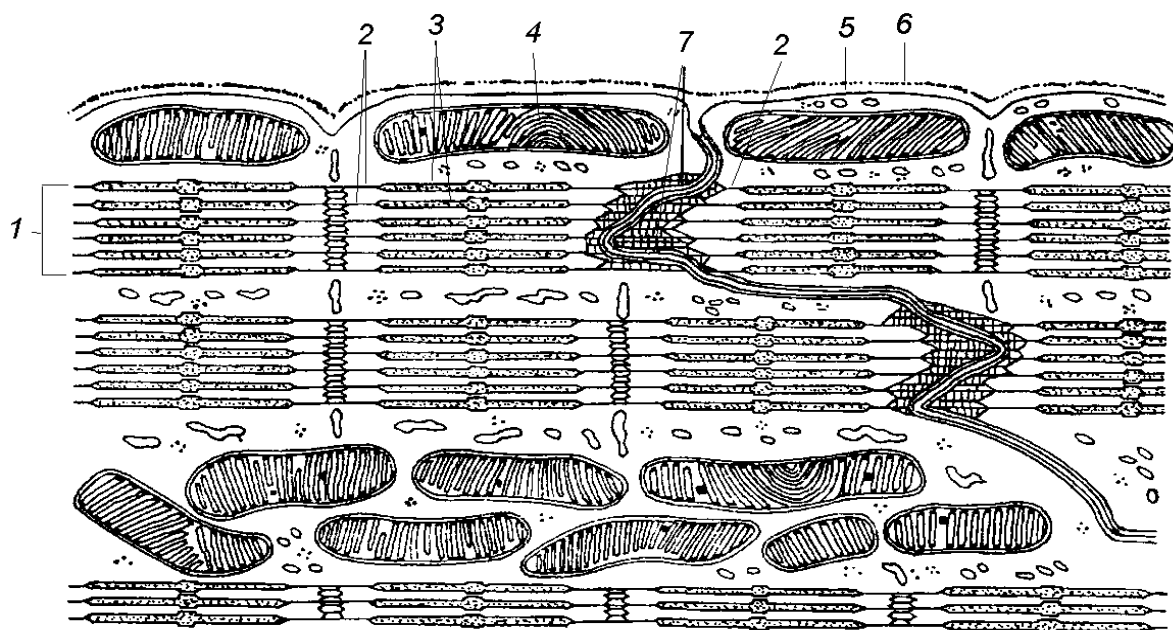


Рисунок 31 – Вставочные диски участка сердечного мышечного волокна (схема) [12]

Тема 6 НЕРВНАЯ ТКАНЬ

- 1 Нервные клетки: строение и классификация.
- 2 Нервные окончания.
- 3 Нервные волокна.
- 4 Клетки нейроглии: разновидности, локализация, функциональные особенности.

Основные понятия по теме

Нервная ткань развивается из эктодермы. Она состоит из *нейронов* и *клеток нейроглии*.

Нервные клетки (*нейроны, нейроциты*) – структурно-функциональные единицы нервной ткани, состоят из тела (*перикарион*) и отростков 2 типов: коротких ветвящихся *дендритов* и длинного неветвящегося *аксона*. Нейроны выполняют функцию приема и передачи возбуждения (нервного импульса) по системе нейронов и от нейронов к клеткам возбудимых тканей: мышечной и к клеткам железистого эпителия. Существует несколько классификаций нейронов:

- *морфологическая классификация* основана на количестве отростков нейрона (приложение Е, рис. Е.1): униполярные, биполярные, мультиполярные и псевдоуниполярные нейроны.
- *физиологическая классификация* основана на выполняемой функции: чувствительные (центростремительные, афферентные); вставочные (интеркалярные); двигательные (моторные, эфферентные, центробежные) и секреторные нейроны;
- *фармакологическая классификация* основана на химизме медиаторов, с помощью которых нейроны передают нервный импульс: холинэргические, пептидные и адренэргические нейроны.

Нейроны способны регенерировать только на внутриклеточном уровне: при повреждении достраивать отростки, если остается тело. Скорость регенерации 0,2-0,3 мм в сутки.

Совокупность отростков, покрытых оболочкой, образует **нервные волокна** (*нервы*): *миелиновые* и *безмиелиновые* (приложение Е, рис. Е.2).

Нервные окончания – это разветвления (концевой аппарат) нервных отростков. По функции они делятся на: рецепторы (чувствительные); эффекторы (моторные) и синаптические.

Синапсы – специализированные контакты нейронов, необходимые для проведения нервного импульса по цепи нейронов (приложение Е, рис. Е.3). По способу передачи синапсы делятся на: *химические* и *электрические*.

Клетки нейроглии (рис. 32) являются вспомогательными по отношению к нейронам и выполняют трофическую, опорную, разграничительную, секреторную и защитную функцию (приложение Е, рис. Е.4).

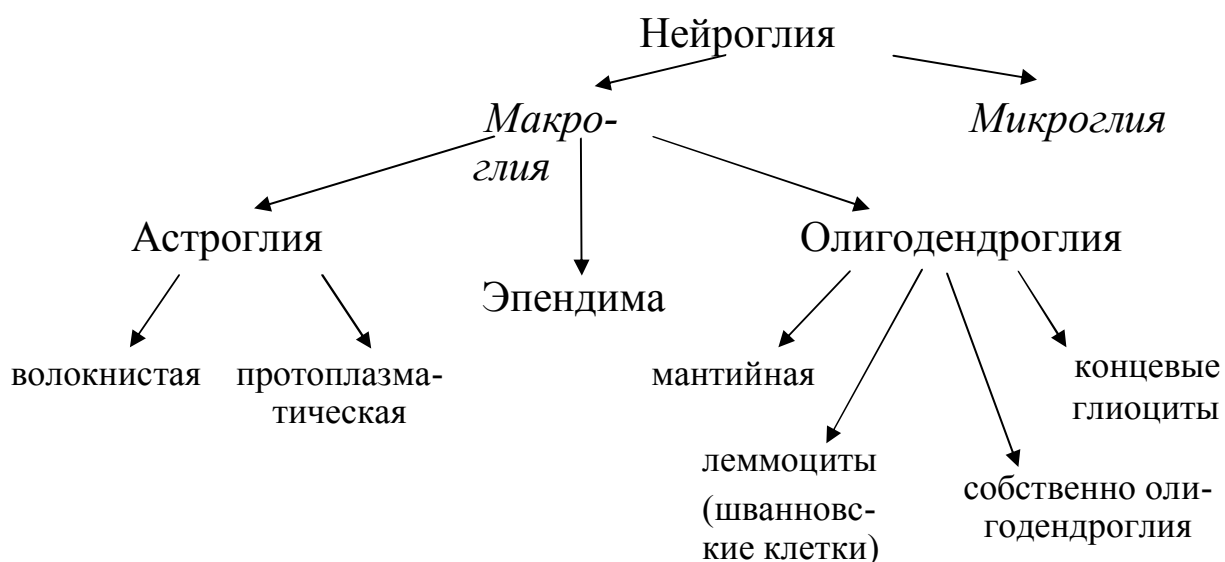


Рисунок 32 – Классификация клеток нейроглии

Вопросы для самоконтроля:

- 1 Какое строение имеет нервная клетка?
- 2 Какие существуют классификации нейронов?
- 3 В чем отличие (по строению, локализации и скорости проведения нервного импульса) миелиновых и безмиелиновых нервных волокон?
- 4 Какие разновидности нервных окончаний вы знаете?
- 5 Что такое синапс?
- 6 В чем функциональное значение различных видов клеток нейроглии?

Лабораторная работа
«Строение нервной ткани»

Цель: изучение строения и функций нервной ткани.

Материалы и оборудование:

- световой микроскоп;
- готовые препараты: сетчатка глаза лошади (мультиполярные нейроны); спинной мозг кролика (двигательные нейроны); спинномозговой узел собаки (чувствительные нейроны); мозжечок собаки (синапсы на нейронах мозжечка); миелиновые волокна; безмиелиновые волокна.

Ход работы

1 Рассмотреть готовые препараты и зарисовать их

Препарат 1 Сетчатка глаза лошади
(мультиполярные нервные клетки)

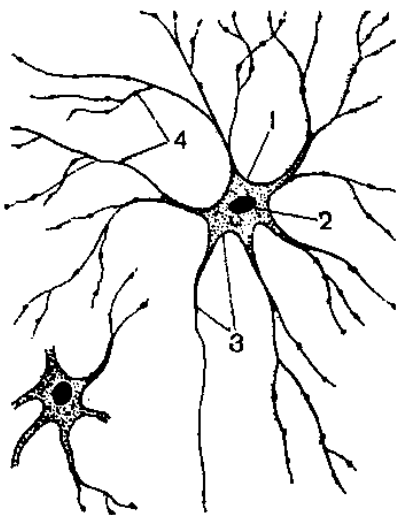


Рисунок 33 – Мультиполярные нейроны сетчатки глаза лошади [11]

Плоскостной препарат сетчатки глаза наиболее удобен для изучения морфологии нейронов, т.к. он дает возможность видеть не только тела нервных клеток, но и их многочисленные отростки на сравнительно значительном протяжении. В пленочном препарате сетчатки глаза окрашены в основном нейроны ганглиозного слоя. При малом увеличении, изменяя фокусное расстояние, на разной глубине препарата видны мультиполярные нейроны различной величины, окрашенные в синий цвет. Клетки нейроглии почти не окрашены.

При большом увеличении (рис. 33) *перикарион* (1), в котором расположено *округлое ядро* (2), имеет звездчатую форму. Многочисленные отростки неодинаковы в морфо-функциональном отношении. Один из них – *аксон* (3) – наиболее тонкий, длинный, одинаковой толщины на всем протяжении, не ветвится. Он проводит нервный импульс от

перикариона к другому нейрону. Остальные отростки короткие, древовидно ветвятся, постепенно истончаются, их называют *дендритами* (4). Они воспринимают нервный импульс и проводят его к телу нейрона.

Препарат 2 Спинной мозг кролика (двигательные нейроны)

Невооруженным глазом надо рассмотреть поперечный срез спинного мозга, который имеет овальную (в шейном или поясничном отделе) или округлую форму (в грудном отделе) и состоит из двух симметричных половин. Центральную часть занимает *серое вещество*, образующее фигуру в форме расправленных крыльев бабочки или буквы «Н». В сером веществе на срезе различают широкие округлые выступы – *передние рога* и узкие, длинные выступы – *задние рога*. По периферии находится светлоокрашенное *белое вещество*.

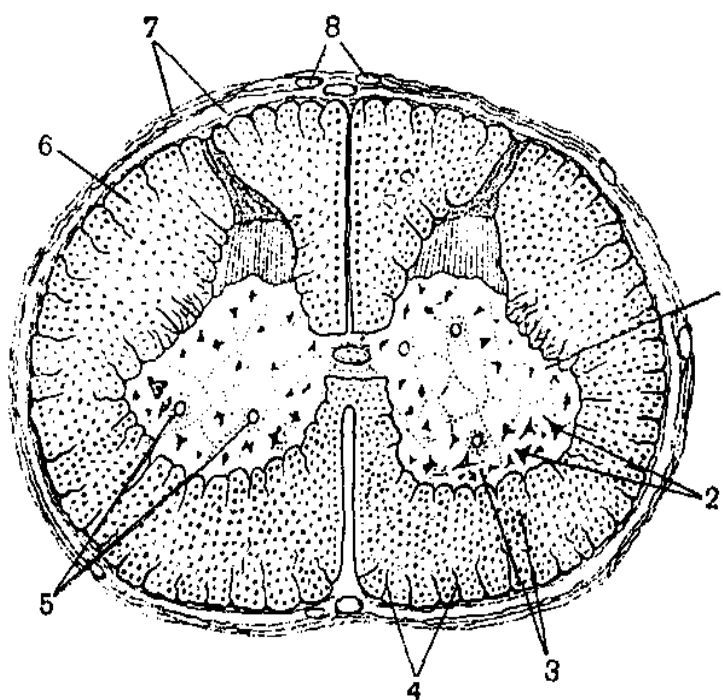


Рисунок 34 – Спинной мозг кролика [11]

При малом увеличении (рис. 34) видно, что *серое вещество* (1) состоит из нейронов и нейроглии. Темноокрашенные мультиполярные нейроны располагаются поодиночке или группами, формируя *ядра серого вещества*. Наиболее крупные – *двигательные нейроны (мотонейроны)* (2) располагаются в передних рогах серого вещества. Между нейронами видны темноокрашенные *ядра клеток нейроглии* (3); их отростки выходят за пределы серого вещества и вместе с рыхлой соединительной тканью участвуют в образовании радиально расходящихся *перегородок в белом веществе* (4); нейроглия располагается вокруг *сосудов* (5) и на поверхности спинного мозга, образуя тонкую погра-

ничную оболочку. Белое вещество состоит в основном из прилегающих друг к другу *миелиновых нервных волокон* (6), являющихся отростками нейронов, лежащих в спинном и головном мозге и за пределами центральной нервной системы. Поверхность спинного мозга покрыта *оболочками* (7), построенными из рыхлой и плотной соединительной ткани, содержащей *кровеносные сосуды* (8).

В передних рогах спинного мозга надо найти крупные *мультитиполярные мотонейроны*, выбрать из них те, отростки и ядра которых попали в срез, и изучить их при большом увеличении (рис. 35).

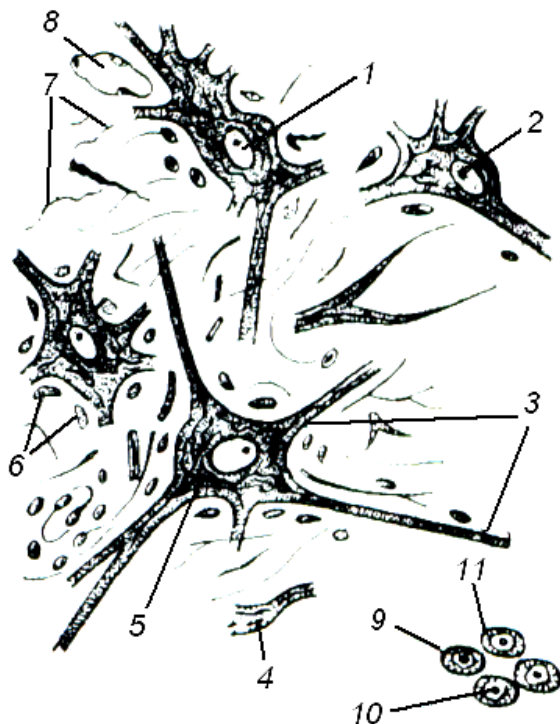


Рисунок 35 – Двигательные нейроны (мотонейроны) спинного мозга кролика [11]

глиальные волокна (7), образованные отростками глиоцитов. В тонких прослойках рыхлой соединительной ткани проходят *кровеносные сосуды* (8).

Белое вещество спинного мозга образовано *миелиновыми нервными волокнами* (9), проходящими в своем большинстве по его длинной оси. В центре мягкотного волокна находится светлоокрашенный отросток нейрона – *осевой цилиндр* (10), окруженный *миелиновой оболочкой* (11).

Препарат 3 Спинномозговой узел собаки
(чувствительные нейроны)

Чувствительные нейроны млекопитающих и человека располагаются вне центральной нервной системы, чаще всего они входят в состав спинномозговых узлов, расположенных в непосредственной близости от спинного мозга. При малом увеличении видно, что спинномозговой узел покрыт капсулой из плотной соединительной ткани с элементами рыхлой соединительной ткани, содержащей жировые клетки.

При большом увеличении (рис. 36) видны значительных размеров *перикарионы* (1) округлой формы. Крупное *ядро* (2) с четко выраженной ядерной оболочкой и крупным *ядрышком* (3) располагается центрально. Если срез прошел вне зоны расположения ядра или по касательной к телу нейрона, *клетки* *выглядят* *безъядерными* (4). Вокруг ядра находится мелкая зернистость и небольшие *глыбки Ниссля* (5). Вокруг перикариона находятся круглые, бедные хроматином *ядра мантийных глиоцитов* (6), представляющих *олигодендроглию*. Глиальная оболочка покрыта тонкой соединительнотканной капсулой, в которой видны овальные *ядра соединительнотканых клеток* (7).

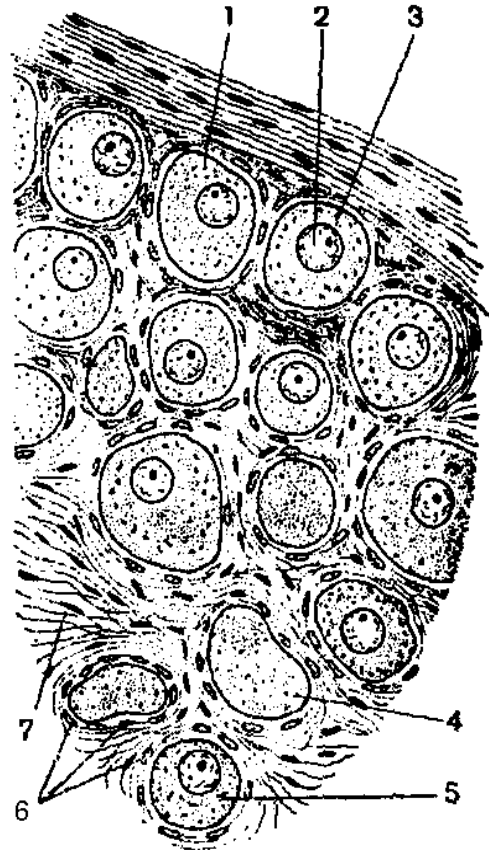


Рисунок 36 – Чувствительные нейроны спинномозгового узла [11]

Препарат 4 Мозжечок собаки (синапсы на нейронах мозжечка)

Невооруженным глазом видно, что поверхность среза мозжечка образует извилины, разделенные бороздами. Снаружи лежит *серое вещество*, образованное телами нейронов и глиальными элементами; под ним – *белое вещество*, представленное миелиновыми нервными волокнами.

При малом увеличении видно, что нейроны коры мозжечка располагаются слоями, отличающимися толщиной и окраской. Между светлоокрашенным наружным – *молекулярным* и темноокрашенным внутренним – *зернистым* слоями располагается в виде узкой полосы средний – *ганглиозный слой*, образованный крупными светло-коричневыми *грушевидными нейронами* с темными, разветвляющимися в молекулярном слое дендритами. Эти клетки называются *клетки Пуркина*.

Надо найти грушевидные нейроны с большим количеством дендритов и изучить их при большом увеличении (рис. 37). В *теле клетки Пуркина* (1) центрально расположено крупное, бедное хроматином *ядро* (2) с темными ядрышками. В нейроплазме находятся *нейрофибриллы* (3). От верхнего полюса нейрона отходят одним или двумя толстыми корнями *дендриты* (4), формирующие в *молекулярном слое* (5) древовидные разветвления. От нижнего полюса нейрона отходит тонкий *аксон* (6), спускается в *зернистый слой* (7) и следует к нейронам одного из ядер мозжечка. *Аксоны* грушевидных клеток проходят в разных плоскостях, поэтому *их отрезки* (8) лежат среди ядер нейронов зернистого слоя. Грушевидные клетки воспринимают нервные импульсы от нейронов мозжечка и нейронов, лежащих за его пределами. Морфологическим субстратом для передачи нервных импульсов с

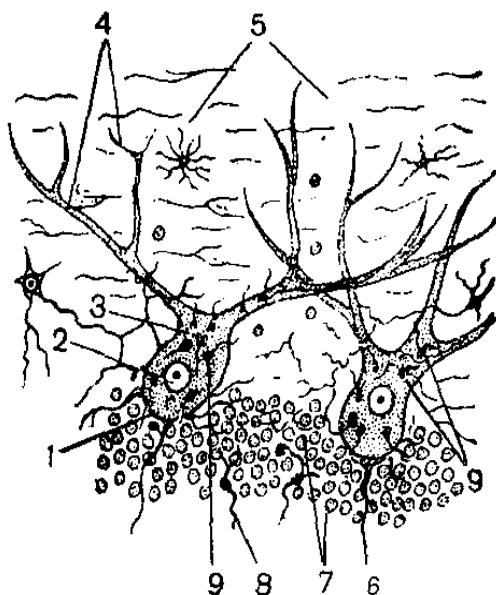


Рисунок 37 – Синапсы на нейронах мозжечка [11]

нейрона на нейрон являются *межнейрональные синапсы*. Разветвления аксонов нейронов коры мозжечка и некоторых нейронов, расположенных за ее пределами, прилежат к телам и дендритам клеток Пуркина, образуя структуры, напоминающие корзиночки (видны отдельные, составляющие их части в виде черных волокон); эти структуры являются *пресинаптическим полюсом синапса* (9). *Постсинаптический полюс* образован телами и разветвлениями дендритов грушевидных нейронов.

Препарат 5 Миелиновые волокна

При малом увеличении видны отдельные и собранные в пучки миелиновые нервные волокна. Надо выбрать не поврежденное после расщипывания нерва отдельно лежащее миелиновое волокно и просмотреть его по всей длине. Толщина его неодинакова. Через некоторые интервалы оно многократно истончается, образуя на поверхности короткие узловые *перехваты Ранвье*. Надо изучить строение участка миелинового волокна с перехватом Ранвье при большом увеличении (рис.38).

Миелиновое нервное волокно состоит из сравнительно толстого, светлого *осевого цилиндра* (1), занимающего его центральную часть. Он одет *миелиновой оболочкой* (2), интенсивно окрашенной в темно-коричневый цвет. Эта оболочка образована *леммоцитами (шванновскими клетками)* (3), которые гомологичны олигодендроцитам центральной нервной системы. Границы леммоцитов соответствуют *перехватам Ранвье* (4). Отрезок миелинового волокна, заключенный между перехватами, называют *сегментом* (междоузлием); его оболочка представлена одной глиальной клеткой с *ядром* (5). Миелиновая оболочка имеет светлые в виде косых линий структуры – *насечки нервного волокна, или насечки Шмидта-Лантермана* (6). Поверхность нервного волокна покрыта тонкой соединительной мембраной. В оболочке миелинового нервного волокна различают *внутренний толстый и наружный тонкий слой, состоящий из цитоплазмы леммоцитов и их ядер* (7). Миелиновые нервные волокна характеризуются быстрым и точным проведением нервных импульсов, благодаря относительной толщине осевого цилиндра, наличию перехватов Ранвье и сильному развитию миелинового слоя.

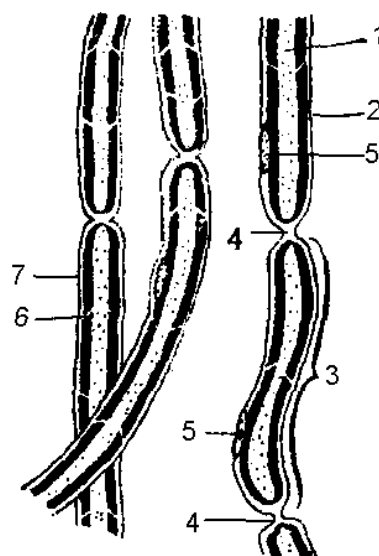


Рисунок 38 – Миелиновое волокно [11]

Препарат 6 Безмиелиновые волокна

Безмиелиновое нервное волокно значительно тоньше миелинового и не имеет миелиновой оболочки (рис. 39). Оно состоит из тонких *осевых цилиндров* (1), которые располагаются рыхло и переходят в соседние *безмякотные волокна*.

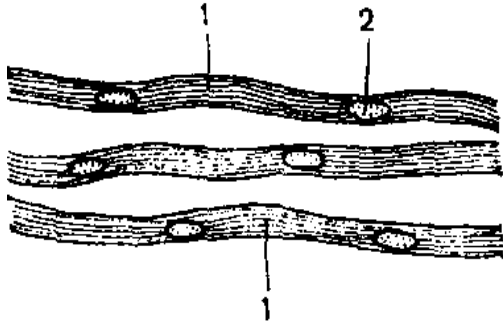


Рисунок 39 – Безмиелиновое волокно [11]

Безмиелиновая оболочка видна как однородный тяж цитоплазмы, содержащей овальные ядра *леммоцитов* (2), одевающих несколько осевых цилиндров. Цитоплазма леммоцитов образует шванновскую оболочку. Снаружи нервное волокно одето соединительнотканной базальной мембраной.

Препарат 7 Периферический нерв (поперечный срез)

При малом увеличении (рис. 40А) видна поверхность нерва, покрытая соединительнотканной оболочкой – *эпиневрием* (1), в котором находятся *кровеносные сосуды* (2) и *жировые клетки* (3). Плотная соединительная ткань делит нервы на отдельные пучки различной величины, округлой или овальной формы. От оболочки нервного пучка – *периневрия* (4) идут прослойки рыхлой соединительной ткани, окружающей группы и отдельные нервные волокна – *эндоневрий* (5). Пучки состоят из нервных волокон, в состав которых входят длинные отростки различных в функциональном и морфологическом отношении нейронов. *Нервные волокна* располагаются не строго параллельно и оказываются *перерезанными поперек* (6) и косо.

Надо изучить строение нервных волокон в поперечном сечении при *большом увеличении* (рис. 40Б). Нервные волокна отличаются толщиной, цветом и строением. В наиболее толстых миелиновых волокнах различают *миелиновую оболочку* (1), имеющую вид периферически расположенного черного кольца, и внутреннюю светлую часть, представленную *осевым цилиндром* (2). Иногда видна в виде тонкого ободка *цитоплазма шванновских клеток*

(3), свободная от миелина. Попавшие в срез округлые ядра леммоцитов (4) прилежат к миелиновой оболочке. Встречаются безмиелиновые волокна (5); в светлой цитоплазме их леммоцитов иногда видны осевые цилиндры в виде мелких точек.

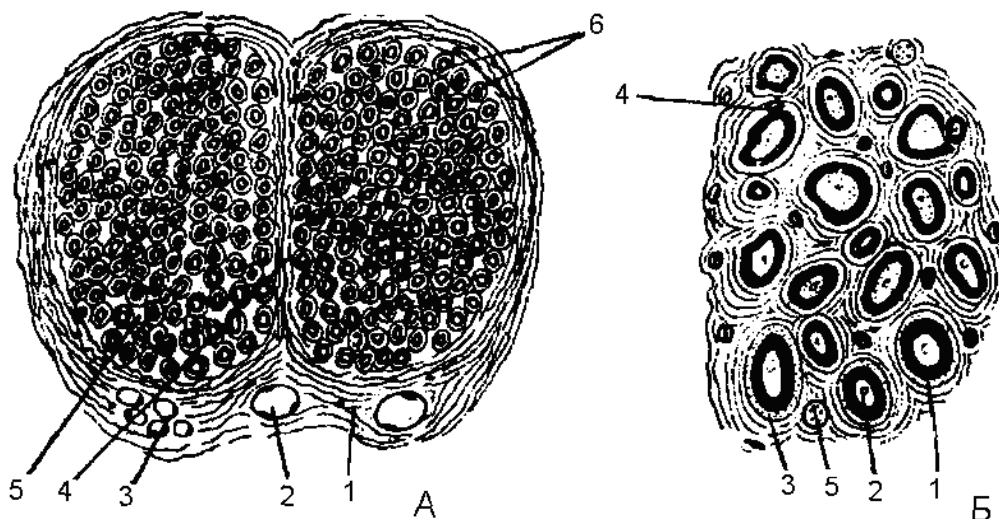


Рисунок 40 – Периферический нерв (поперечный срез) [11]

2 Рассмотреть и зарисовать схематичное изображение безмиелинового волокна

В безмиелиновом волокне (рис. 41) осевые цилиндры (1), принадлежащие различным нейронам, погружаются в цитоплазматический тяж, образованный леммоцитами (шванновскими клетками) (2), мембрана (3) которых охватывает их и образует складки – мезаксоны (4). На дне этих складок располагаются отростки нейронов. Последние отграничены от цитоплазмы леммоцитов (5) как их собственной мембраной, так и мембраной шванновской клетки. Ядра леммоцитов (6) располагаются центрально.

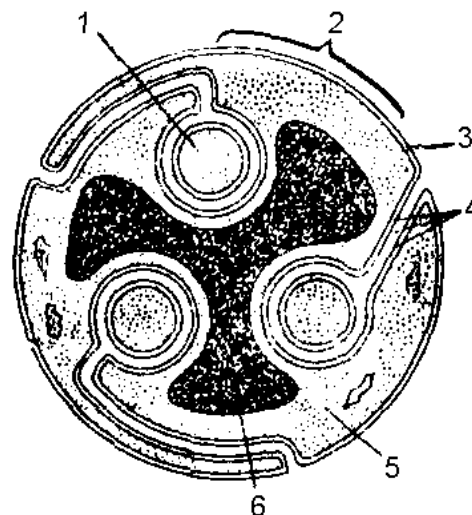


Рисунок 41 – Поперечный срез безмиелинового нерва (схема) [11]

ПРИЛОЖЕНИЯ

Приложение А

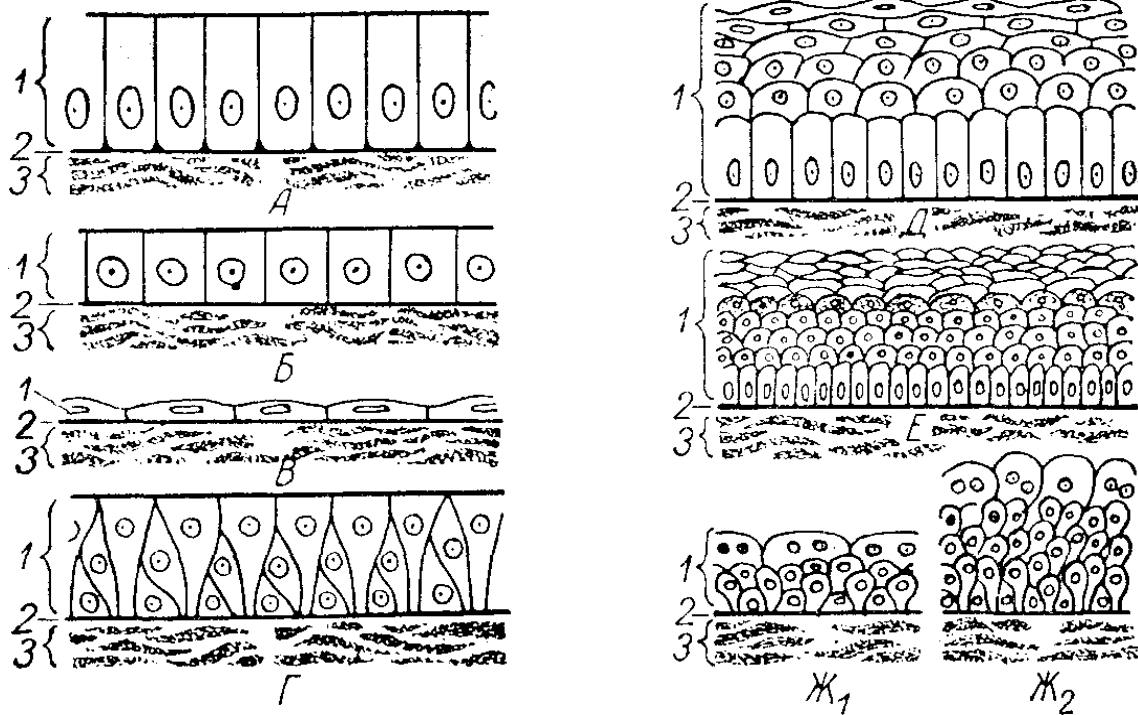


Рисунок А.1 – Схема строения различных видов эпителия [12]:

А – однослойный призматический эпителий; Б – однослойный кубический эпителий; В – однослойный плоский эпителий; Г – многорядный эпителий; Д – многослойный плоский неороговевающий эпителий; Е – многослойный плоский ороговевающий эпителий; Ж₁ – переходный эпителий при растянутой стенке органа и Ж₂ – при спавшейся стенке органа.

1 – эпителий; 2 – базальная мембрана;

3 – подлежащая соединительная ткань.

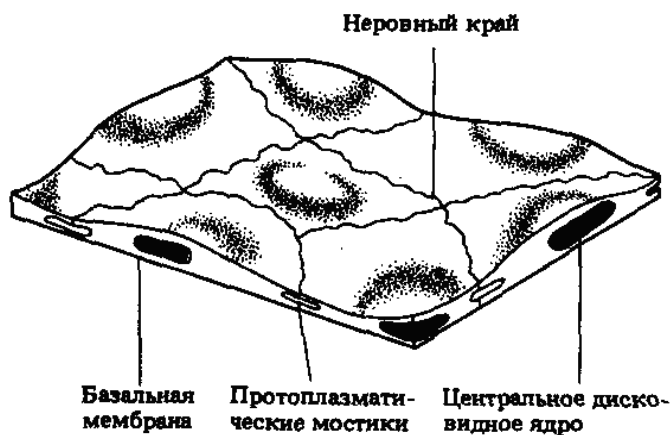


Рисунок А.2 – Однослойный плоский эпителий [7]

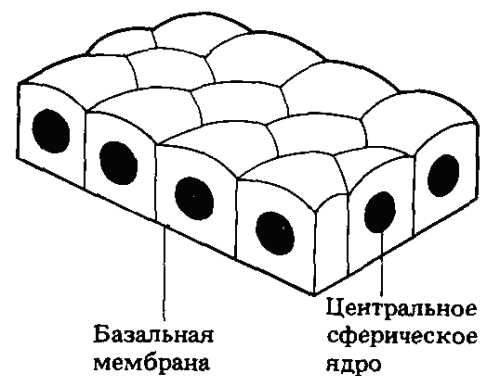


Рисунок А.3 – Однослойный кубический эпителий [7]

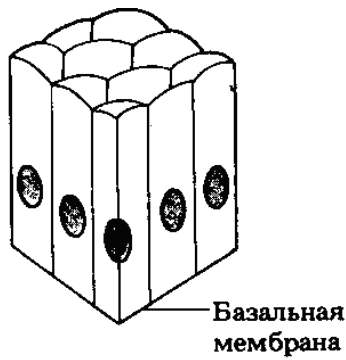


Рисунок А.4 – Одно-
слойный цилиндриче-
ский эпителий [7]

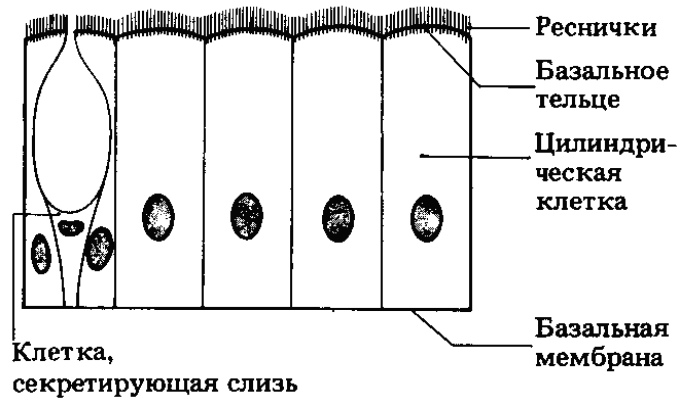


Рисунок А.5 – Однослойный
цилиндрический мерцательный
эпителий [7]

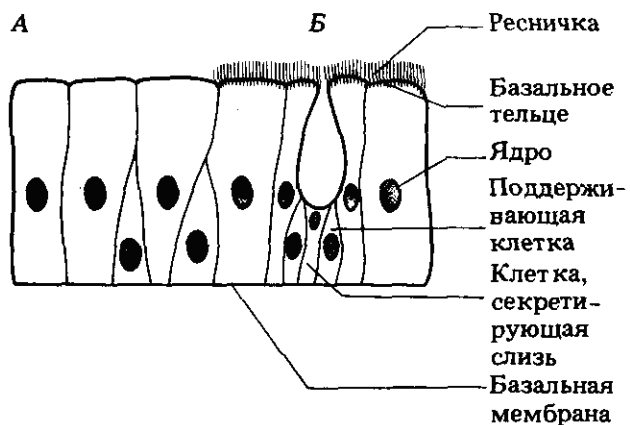


Рисунок А.6 – Псевдомногослой-
ный (многорядный) эпителий (А);
многорядный мерцательный
эпителий (Б) [7]

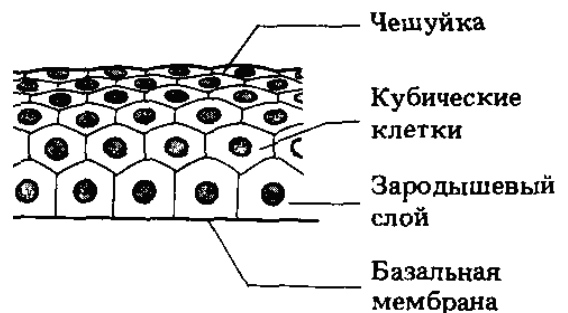

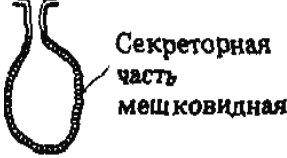
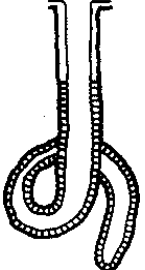
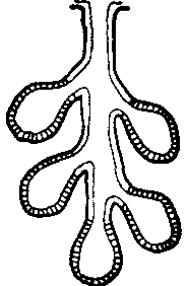
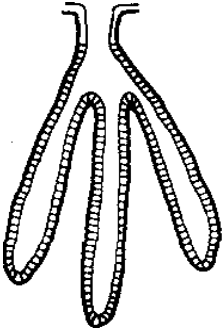

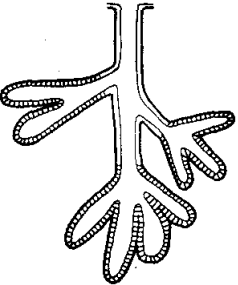
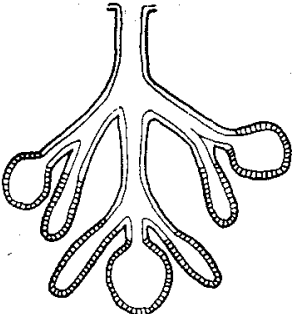


Рисунок А.7 – Многослой-
ный неороговевающий
эпителий [7]

Приложение Б

Таблица Б.1 – Различные типы многоклеточных экзокринных желез [7]

Тип железы (пример)	Строение	Тип железы (пример)	Строение
Простые трубчатые (либеркюновы крипты подвздошной кишки позвоночных; железы фундального отдела желудка)		Простые альвеолярные (слизистые железы в коже лягушки)	
Простые трубчатые закрученные (потовые железы человека)		Простые альвеолярные разветвленные (слизистые железы в коже млекопитающих)	
Простые трубчатые разветвленные (железы фундального отдела желудка; бруннеровы железы в тонком кишечнике млекопитающих)		Сложные альвеолярные (железы экзокринной части поджелудочной железы; молочные железы)	
Сложные трубчатые (бруннеровы железы млекопитающих; слюнные железы)		Сложные альвеолярно-трубчатые (подчелюстные железы; молочные железы; слюнные железы)	

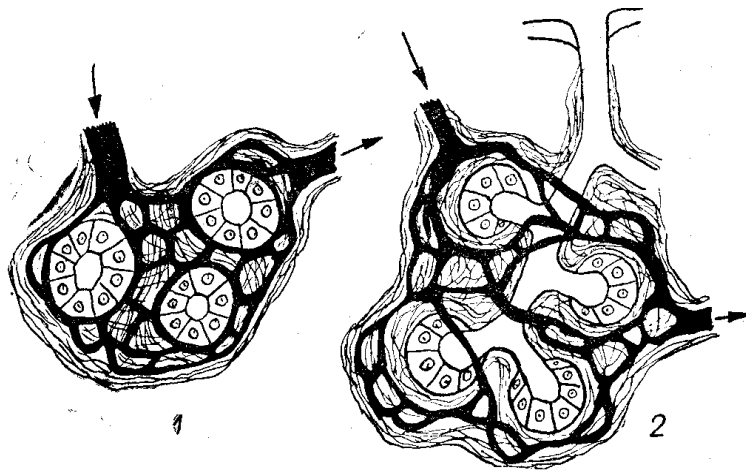


Рисунок Б.1 – Схема строения эндокринной (1) и экзокринной (2) желез [12].
Черным показаны кровеносные сосуды

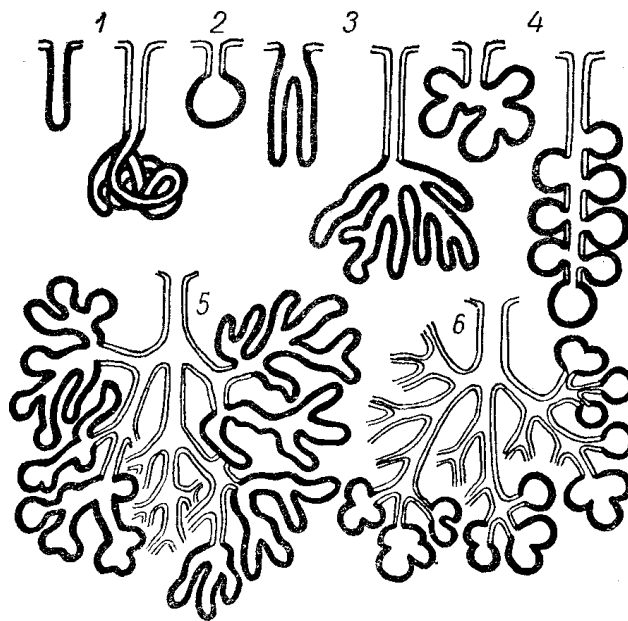


Рисунок Б.2 – Схематическое изображение простых и сложных желез [12].

Черные – концевые отделы, светлые – выводные протоки:
 1 – простые трубчатые железы с неразветвленными концевыми отделами; 2 – простая альвеолярная железа с разветвленным концевым отделом; 3 – простые трубчатые железы с разветвленными концевыми отделами; 4 — простые альвеолярные железы с разветвленными концевыми отделами; 5 – сложная трубчатая железа с разветвленными концевыми отделами; 6 — сложная альвеолярная железа с разветвленными концевыми отделами

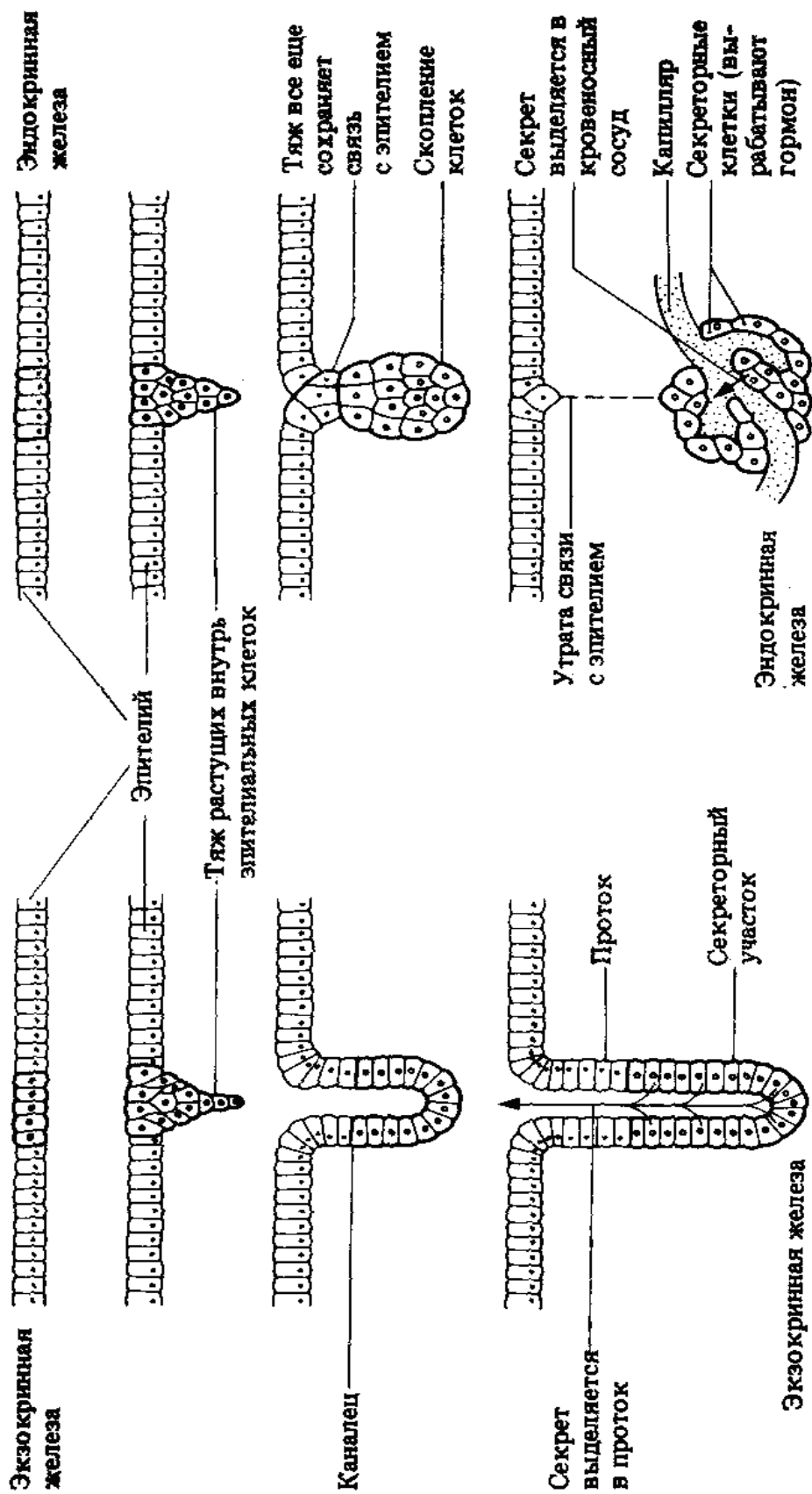


Рисунок Б.3 – Развитие экзокринных и эндокринных желез [7]

Приложение В

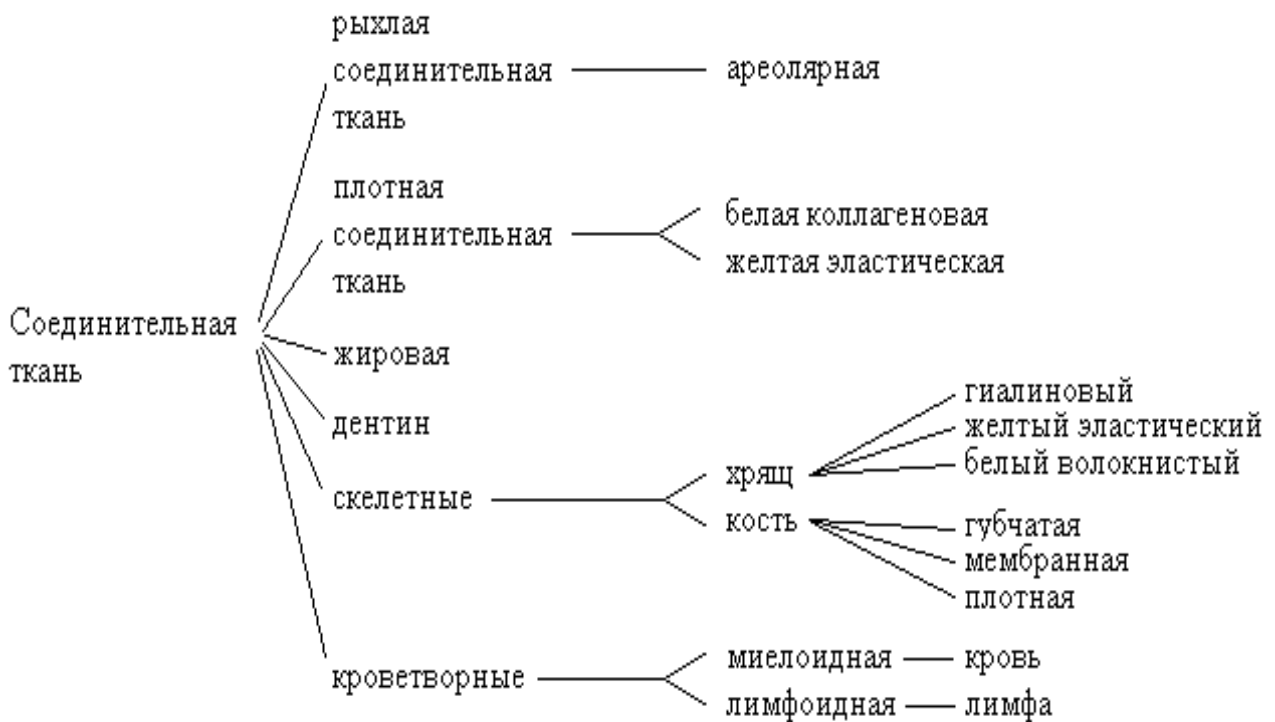


Рисунок В.1 – Типы соединительной ткани (по Н.Грину) [7]

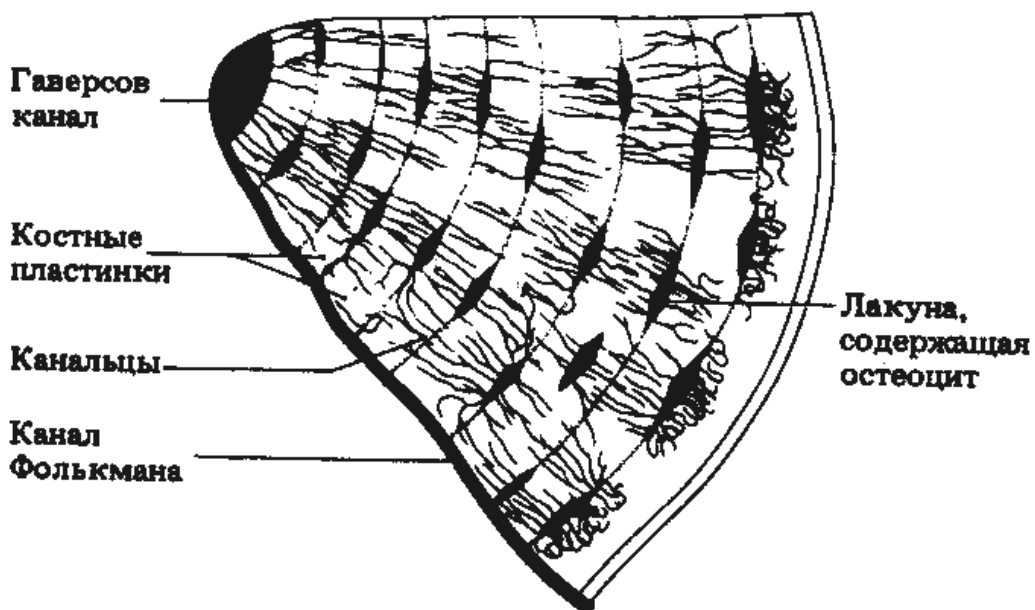


Рисунок В.2 – Гаверсова система (остеон) на поперечном разрезе. Наличие многочисленных костных пластинок придает кости большую прочность, несмотря на ее небольшую массу [7].

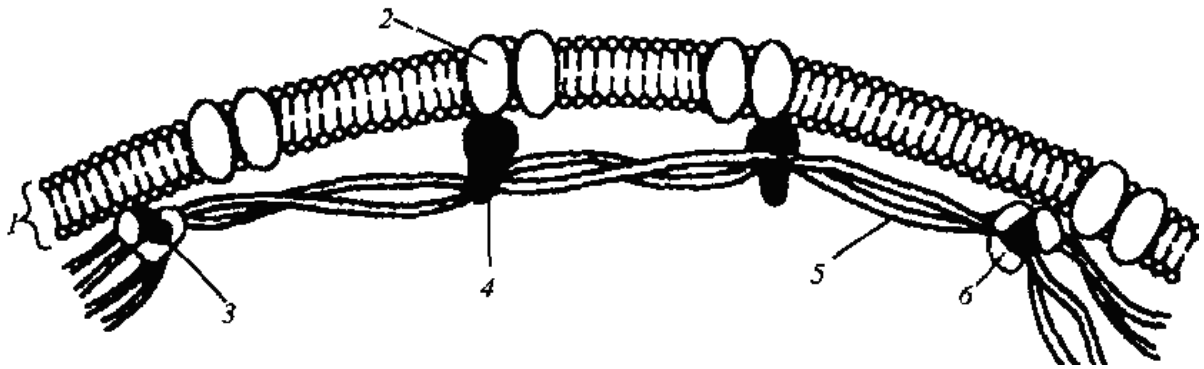


Рисунок Г.2 – Плазматическая мембрана и цитоскелет эритроцита [5]:

1 – плазмолемма; 2- главный трансмембранный белок; 3 – актин; 4 – анкирин; 5 – нити спектрина; 6 – спектрин (по L.P.Gartner, 1993)

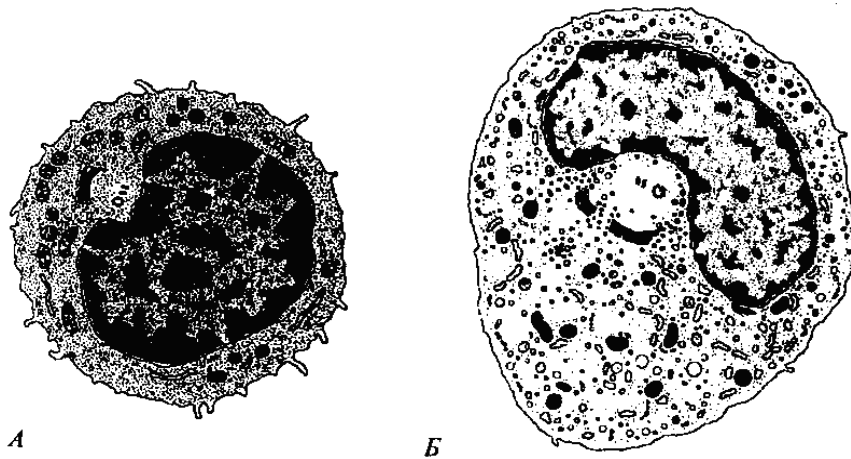


Рисунок Г.3 – Незернистые лейкоциты [5]:
А – лимфоцит; *Б* – моноцит (по Т.Л.Lentz, 1971).

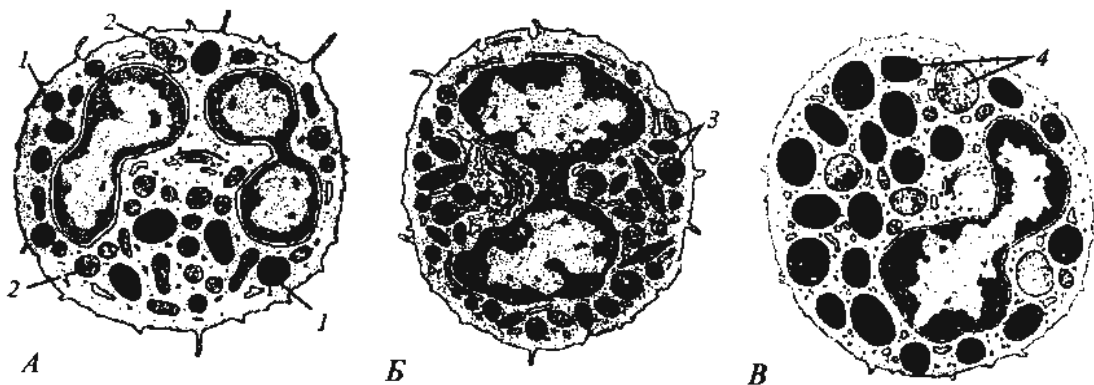


Рисунок Г.4 – Схема ультраструктуры зернистых лейкоцитов [5]:
А – сегментированный нейтрофил: 1 – специализированные лизосомы; 2 – специфические гранулы; *Б* – эозинофил: 3 – специфические гранулы с кристаллоидом; *В* – базофил: 4 – специфические гранулы различной плотности (по Т.Л.Lentz, 1971).

Рисунок Г.5 – Ультраструктурная организация кровяной пластинки (тромбоцита) [5]:

1 – трубочки плотной тубулярной системы; 2 – краевые мембранные каналцы; 3 – α -гранулы; 4 – циркулярные пучки микротрубочек; 5 – митохондрия; 6 – включения гликогена (по С.С. Junqueira, J. Carneiro, 1991).

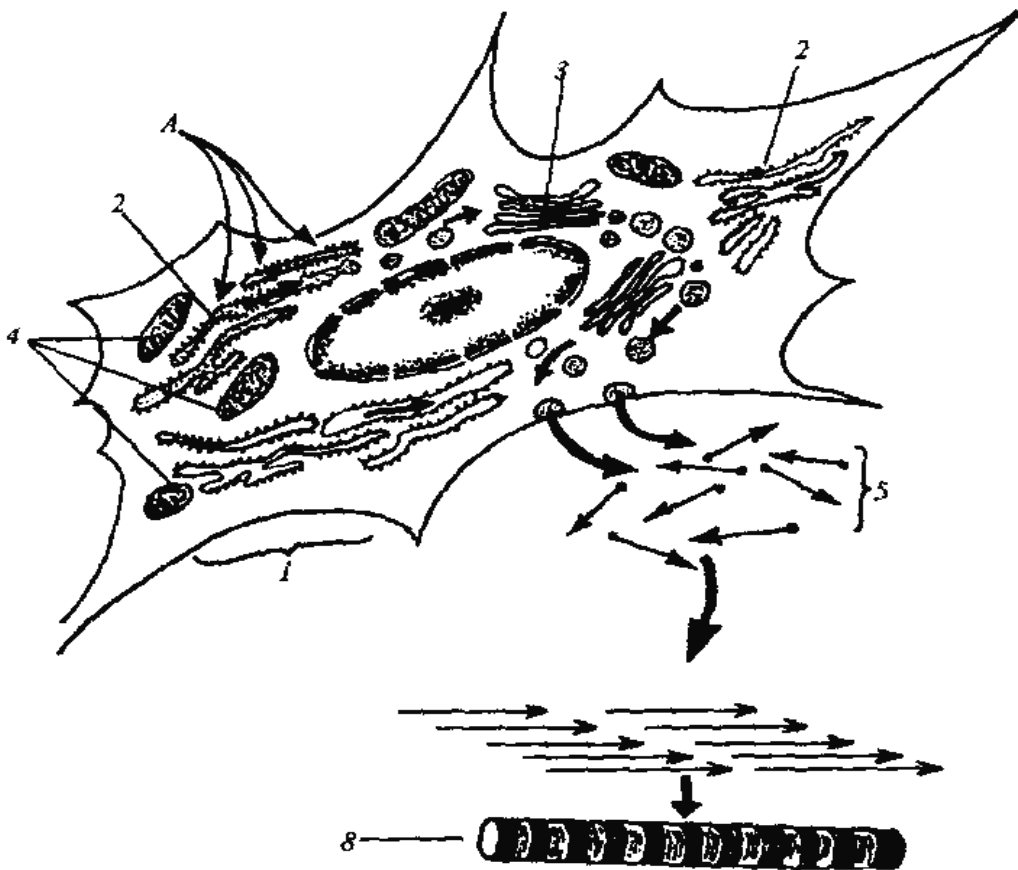
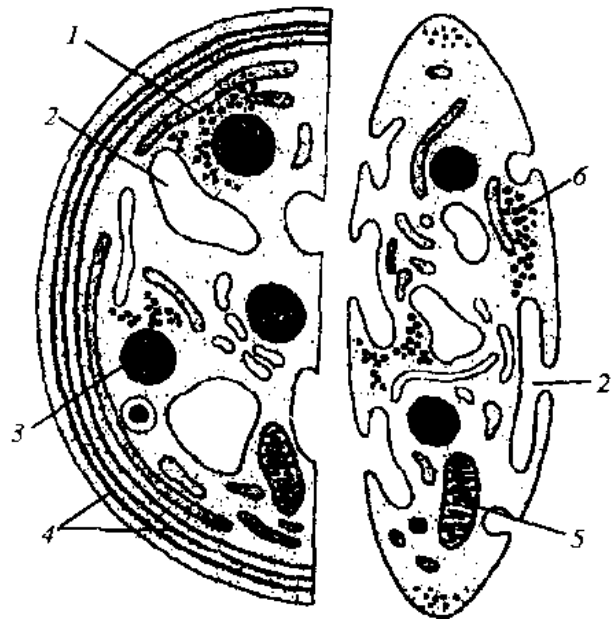


Рисунок Г.6 – Схема образования коллагеновой фибриллы [5]:

А – аминокислоты на рибосомах гранулярной эндоплазматической сети синтезируют белок; 1 – фибробласт; 2 – гранулярная эндоплазматическая сеть; 3 - комплекс Гольджи; 4 – митохондрии; 5 – молекулы тропоколлагена; 6 – коллагеновая фибрилла (по О.В.Александровой, 1987)

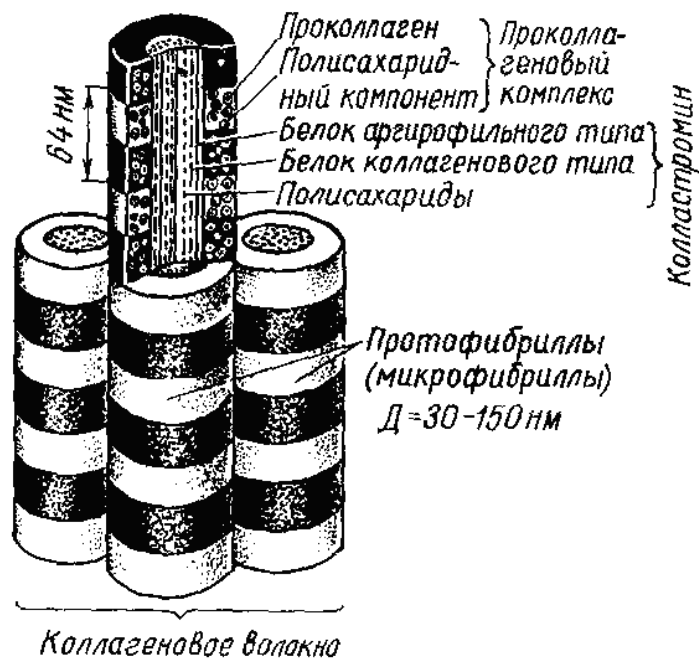


Рисунок Г.7 – Схема субмикроскопического строения коллагеновых волокон [12]

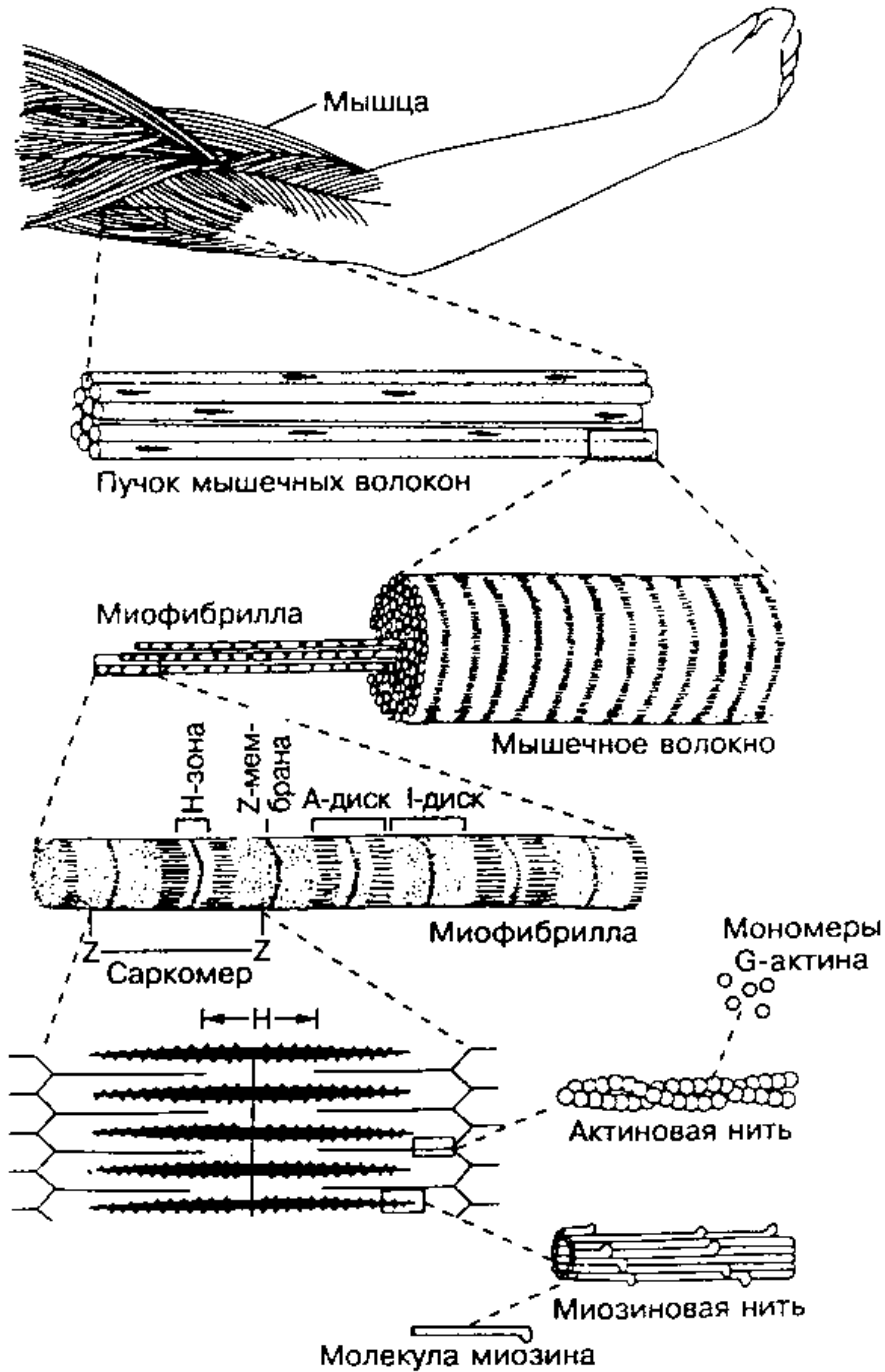


Рисунок Д.1 – Ультраструктура скелетного мышечного волокна [7]

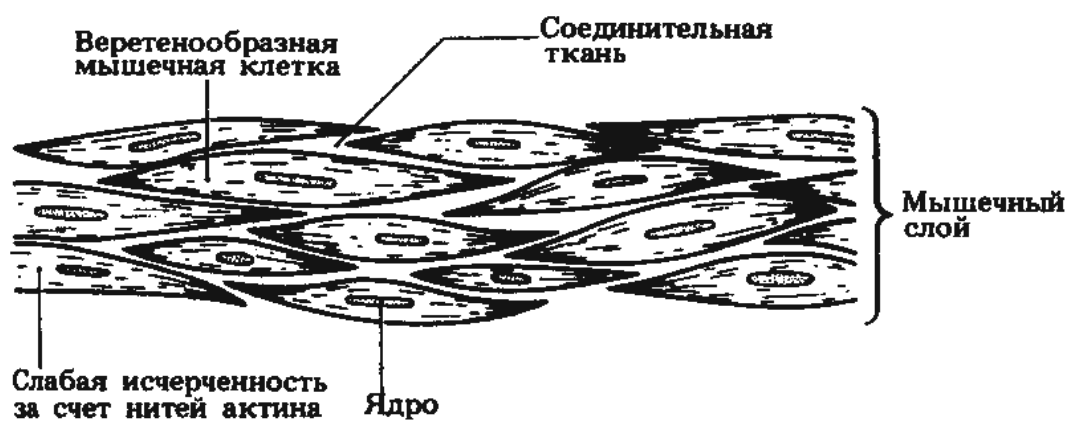


Рисунок Д.2 – Гладкая мышечная ткань [7]

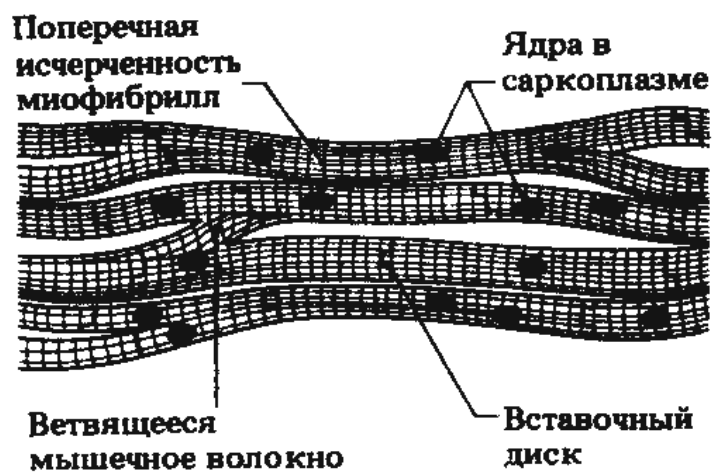


Рисунок Д.3 – Поперечно-полосатая сердечная мышечная ткань [7]

Таблица Д.1 – Сходство и различия между поперечно-полосатыми, гладкими и сердечной мышцами (по Н.Грину, 1993) [7]

<i>Черты</i>	<i>Поперечно-полосатые мышцы</i>	<i>Гладкие мышцы</i>	<i>Сердечная мышца</i>
<i>1</i>	<i>2</i>	<i>3</i>	<i>4</i>
Строение	Очень длинные многоядерные волокна, содержащие миофибриллы. Волокна соединены друг с другом соединительной тканью, богатой кровеносными сосудами.	Состоят из отдельных веретеновидных клеток, собранных в пучки или пласты.	Клетки на концах разветвляются и соединяются друг с другом при помощи особых поверхностных отростков – <i>вставочных дисков</i> . Волокна образуют трехмерную структуру.
Ядро	Ядер несколько; они располагаются по-разному у периферии волокна.	Одно овальное ядро, расположено в центре клетки.	Несколько ядер, расположенных в центре клетки.
Содержимое цитоплазмы	Митохондрии, расположенные рядами по периферии волокон и между ними; хорошо выраженная ретикулоэндотелиальная система, образующая сеть трубочек; хорошо развитая система Т-трубочек; гранулы гликогена и капельки жира.	Хорошо выраженные митохондрии; отдельные трубочки ретикулоэндотелиальной системы; гранулы гликогена.	Многочисленные крупные митохондрии, сосредоточенные в саркоплазме у полюсов ядра; слабо развитая ретикулоэндотелиальная система, состоящая из сети микротрубочек; система Т-трубочек хорошо развита.
Миофилламенты (миофибриллы)	Хорошо видны; длина 1-40 мм, диаметр 10-60 мкм.	Плохо различимы; длина 0,02-0,5 мм, диаметр 5-10 мкм.	Хорошо видны; длина 0,08 мм или менее, диаметр 12-15 мкм.

Продолжение таблицы Д.1

<i>1</i>	<i>2</i>	<i>3</i>	<i>4</i>
Иннервация	Двигательные нервы от головного и спинного мозга (<i>нейрогенная регуляция</i>).	Автономная (вегетативная) нервная система (<i>нейрогенная регуляция</i>).	<i>Миогенная регуляция</i> , но на скорость сокращения может влиять вегетативная нервная система.
Поперечная исчерченность	Имеется	Отсутствует	Имеется
Вставочные диски	Отсутствуют	Отсутствуют	Имеются
Активность	Мощные быстрые сокращения, короткий рефрактерный период, а поэтому быстрое утомление.	Относительно медленное ритмическое сокращение и расслабление, как при перистальтике кишечника.	Быстрое ритмическое сокращение и расслабление, длительный рефрактерный период, а поэтому утомление не наступает; не может долго находиться в состоянии сокращения.
Локализация	Прикреплены к осевому скелету.	В стенках пищеварительной и мочеполовой систем, дыхательных путей и кровеносных сосудов.	Только в стенке сердца.

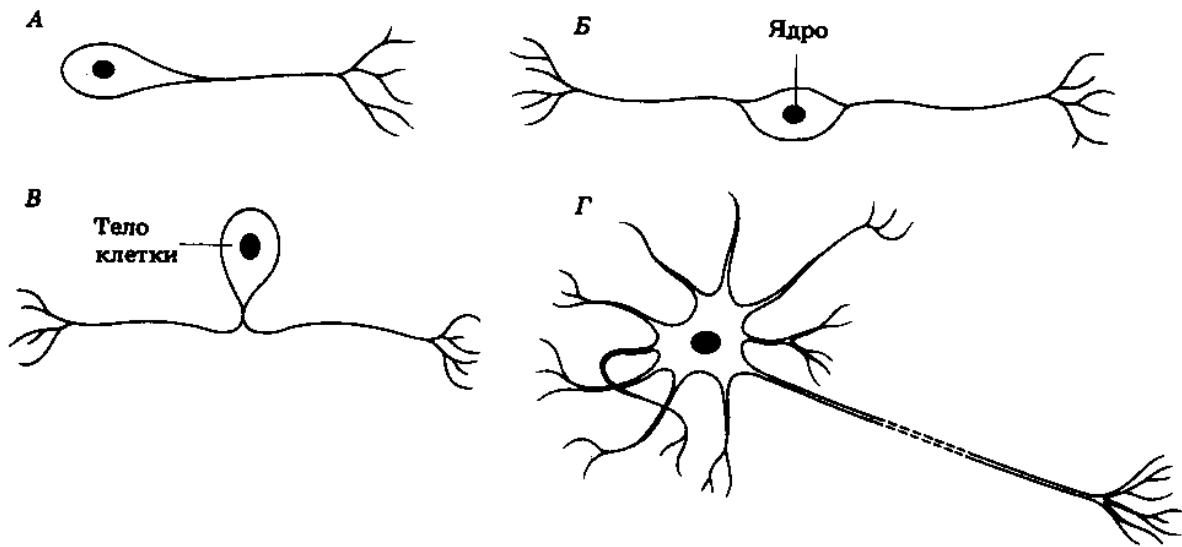


Рисунок Е.1 – Типы нейронов [7]:
 А – униполярный, Б – биполярный,
 В – псевдоуниполярный, Г – мультиполярный.

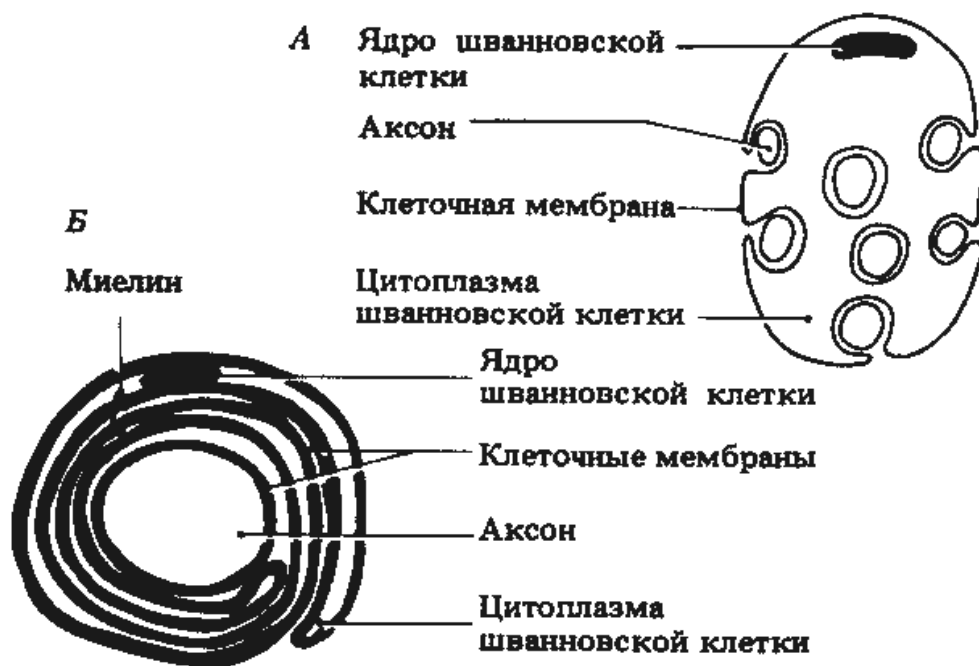


Рис. Е.2 – Поперечный разрез безмиелинового (А) и миелинового (Б) волокон [7]

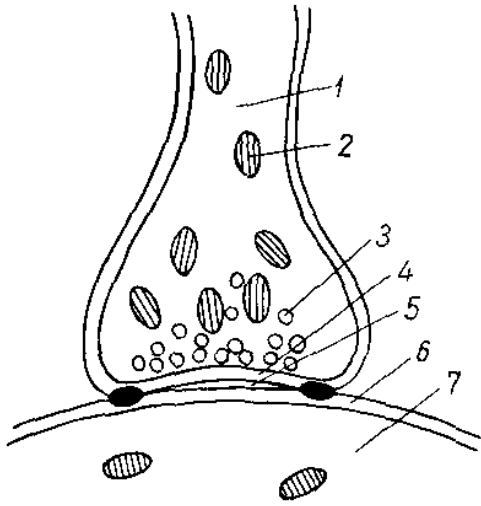


Рисунок Е.3 – Схема строения синапса [12]:

1 – пресинаптический полюс;
 2 – митохондрии; 3 – пресинаптический пузырек;
 4 – пресинаптическая мембрана; 5 – синаптическая щель;
 6 – постсинаптическая мембрана;
 7 – постсинаптическая часть.

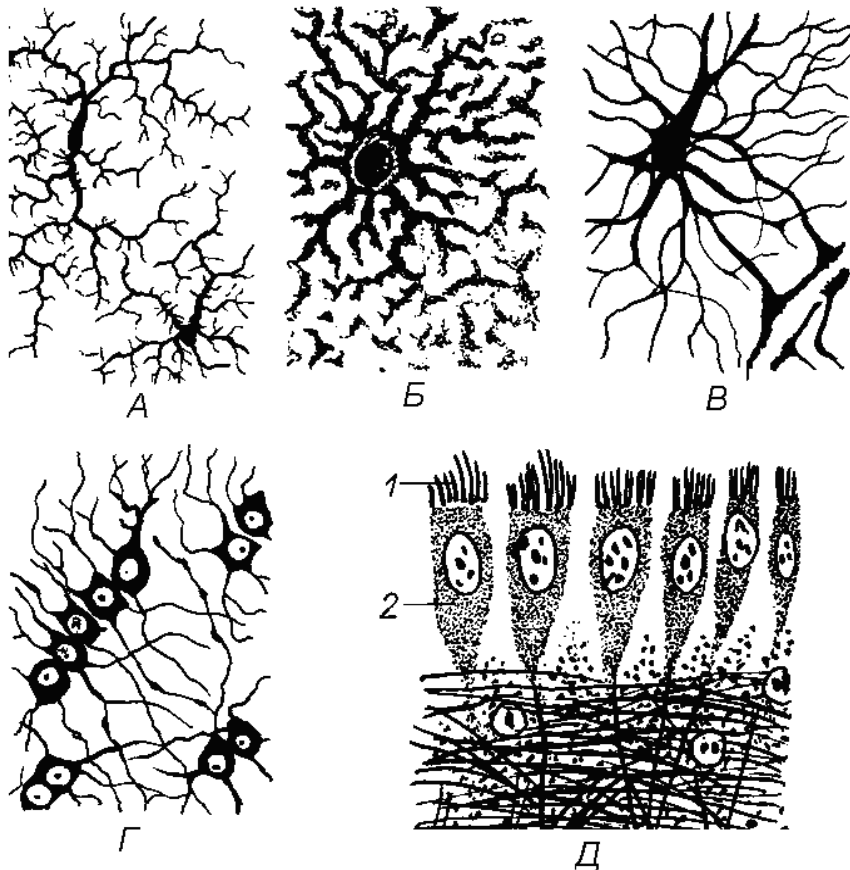


Рисунок Е.4 – Различные виды нейроглии [12]:

А – микроглия, *Б* – протоплазматическая астроглия,
В – волокнистая астроглия, *Г* – олигодендроглия,
Д – эпендима: 1 – реснички, 2 – эпендимоцит.

ЛИТЕРАТУРА

- 1 Антипчук, Ю. П. Гистология с основами эмбриологии: учебное пособие / Ю. П. Антипчук. – М.: Просвещение, 1983. – 239 с.
- 2 Артишевский, А. А. Гистология с техникой гистологических исследований: учебное пособие / А. А. Артишевский, А. С. Леонтьук, Б. А. Слука. – Минск.: Вышэйшая школа, 1999. – 236 с.
- 3 Афанасьев, Ю. И. Гистология / Ю. И. Афанасьев, Н. А. Юрина, Е. Ф. Котовский и др. – М.: Медицина, 2001. – 744 с.
- 4 Быков, В. А. Общая гистология человека / В. А. Быков. – М.: Сотис, 1997. – 328 с.
- 5 Гистология в вопросах и ответах: учебное пособие / А. А. Артишевский [и др.]; под общ.ред. Б. А. Слуки. – Мозырь: Изд.дом «Белый ветер», 2000. – 332 с.
- 6 Гистология, цитология и эмбриология / Под ред. Ю. И. Афанасьева, С. Л. Кузнецова, Н. А. Юриной. – М.: Медицина, 2004. – 768 с.
- 7 Грин, Н. Биология: в 3-х томах. Т.1. / Н. Грин, У. Стаут, Д. Тейлор; под ред. Р. Сопера. – М.: Мир, 1993. – 386 с.
- 8 Климов, А. А. Гистогенез и регенерация тканей / А. А. Климов. – Л.: Медицина, 1984. – 286 с.
- 9 Кузнецов, С. Л. Атлас по гистологии, цитологии и эмбриологии / С. Л. Кузнецов, Н. Н. Мушкабаров, В. Л. Горячкина. – М.: МИА, 2002. – 373 с.
- 10 Мануилова, Н. А. Гистология с основами эмбриологии / Н. А. Мануилова. – М.: Просвещение, 1973. – 284 с.
- 11 Новиков, А. И. Руководство к лабораторным занятиям по гистологии с основами эмбриологии: учебное пособие / А. И. Новиков, Е. С. Святенко. – М.: Просвещение, 1984. – 168 с.
- 12 Рябов, К. П. Гистология с основами эмбриологии: учебное пособие / К. П. Рябов. – Минск: Вышэйшая школа, 1990. – 255 с.
- 13 Хэм, А. Гистология: в 3-х томах / А. Хэм, Д. Кормак; под ред. Ю. И. Афанасьева. – М.: Мир, 1983.
 - Т. 1. – М.: Мир, 1983. – 290 с.
 - Т. 2. – М.: Мир, 1983. – 254 с.
 - Т. 3. – М.: Мир, 1983. – 291 с.

14 Шубникова, Е. А. Функциональная морфология тканей /
Е. А. Шубникова. – М.: Изд-во МГУ, 1981. – 326 с.

ДЛЯ ЗАМЕТОК

Учебное издание

**Строгая Татьяна Владимировна
Евтухова Лариса Александровна**

ГИСТОЛОГИЯ

**Практическое пособие
для студентов 1 курса специальности 1-31 01 01-02
«Биология (научно-педагогическая деятельность)»**

Лицензия № 02330/0133208 от 30.04.04.

Подписано в печать _____. Формат 60 x 84 1/16.

Бумага писчая № 1. Печать на ризографе. Гарнитура «Таймс».

Усл.печ. л. __. Уч.-изд. л. __. Тираж ___ экз. Заказ № _____.

Отпечатано с оригинал-макета на ризографе
учреждения образования
«Гомельский государственный университет
имени Франциска Скорины»

Лицензия № 02330/0056611 от 16.02.04.

246019, г. Гомель, ул. Советская, 104