

В. Ю. ЕРМОЛАЕВА, А. Н. БОРГЕСТ

**КОРКОВЫЕ МЕЖСЕНСОРНЫЕ СВЯЗИ СЛУХОВОЙ ЗОНЫ A_1
С ЗОНАМИ СОМАТИЧЕСКОЙ ЧУВСТВИТЕЛЬНОСТИ
И МОТОРНОЙ**

(Представлено академиком М. Н. Ливановым 6 XII 1973)

Поступление звуковых посылок в зоны соматической чувствительности делает необходимым исследование путей, благодаря которым в этих зонах осуществляется межсенсорная интеграция (^{1, 2, 4-8, 11, 12}). Проекция задней группы ядер во вторую соматосенсорную зону — СII (^{3, 9, 13}) позволяет предполагать, что один из слуховых входов СII образован аксонами, отходящими от клеток этих ядер. Что касается слуховых входов в первую соматосенсорную зону СI, то до сих пор они остаются неизвестными. Изучение вопроса мы начали с морфологического анализа ассоциативных взаимоотношений слуховых и сенсомоторных зон, сведения о которых ограничиваются двумя работами с взаимно исключающимися результатами (^{7, 10}). В настоящем сообщении представлены морфология и пространственная организация корковых связей зоны A_1 с зонами СI и СII.

Работа выполнена на 6 взрослых кошках весом от 3 до 4 кг. Ход и окончание нервных волокон изучали методом аксонно-терминальной дегенерации на препаратах, импрегнированных по Финк — Хаймеру в модификации Викторова и по Наута — Гигакс. Разрушение слухового поля A_1 , идентифицированного по схеме (¹⁵), производили субниально в стерильных условиях под наркозом (гексенал 100—110 мг/кг) после локальной трепанации черепа и вскрытия твердой мозговой оболочки.

Поврежденный участок коры покрывали гемостатической пленкой, на мягкие ткани головы послойно накладывали одиночные швы. Животных убивали через 8 суток после операции. Мозг фиксировали в течение 3—4 недель в 10% нейтральном формалине с предварительной перфузией его физиологическим раствором и формалином указанной концентрации. Срезы толщиной 25—30 мкм изготавливали на замораживающем микротоме. Участок повреждения определяли на препаратах височных отделов коры, окрашенных по модифицированному нами методу Ниссля. Соматосенсорные зоны исследовались на сериях фронтальных срезов в ортокаудальном направлении.

На рис. 1а, иллюстрирующем локализацию повреждения, можно видеть, что у трех из шести оперированных животных была разрушена каудальная половина поля A_1 , тогда как у трех других — роstralная. У одного из последней группы животных (кошка № 9) участок экстирпации граничит с зоной СII. Представленные на рис. 1б фронтальные срезы на уровне максимального повреждения свидетельствуют о том, что прилегающее с вентральной стороны слуховое поле A_{II} и с дорсальной стороны — ассоциативная зона оставались интактными.

Гистологический анализ серий препаратов соматосенсорных зон обнаружил значительное количество дегенерированных волокон в белом веществе под коронарной, передней супрасильвиевой и передней экто-

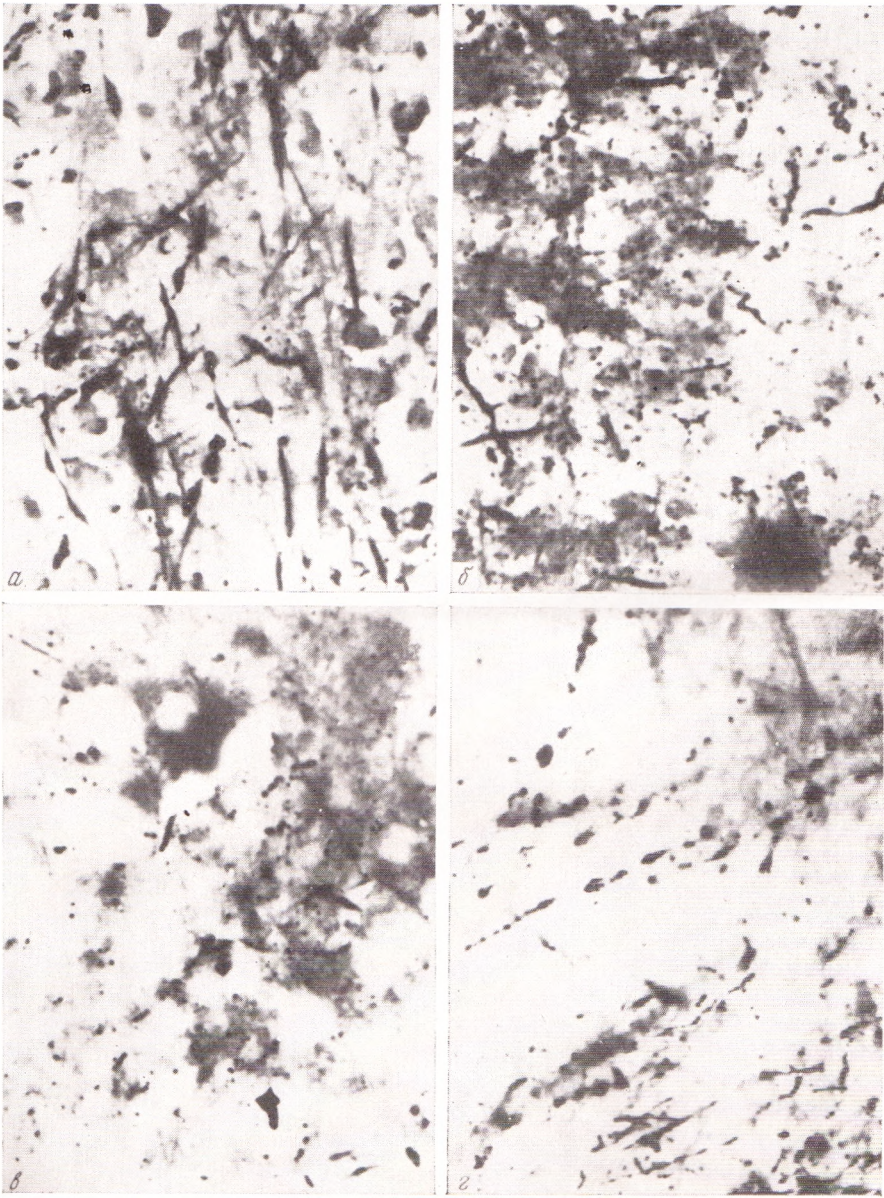


Рис. 2. Дегенерация корковых волокон в зонах С1 и СII после экстирпации поля А1. *а* — в слоях 6 и 5 в коронарной извилине (проекция передней лапы), *б* — то же в верхнем подслое слоя 3 передней супрасильвиевой извилины (проекция головы), *в* — то же в слое 4 передней эктосильвиевой извилины (проекция задней лапы), *г* — то же на дне коронарной борозды (перекрытие проекций передней лапы и головы). Окраска по Финк — Хаймеру в модификации Викторова. Ок. 20×, об. 15×

сильвиевой извилинами. Обращало на себя внимание то, что многие из этих волокон входили в состав пучков, выстилающих дно соответствующих борозд. Однако часть волокон в виде длинных радиальных пучков направлялась к вершинам извилин, проникая в толщу слоев 6 и 5. На уровне этих слоев распавшиеся волокна были преимущественно среднего калибра. В слое 5 между пучками вертикальных дегенерированных проводников встречались единичные распавшиеся претерминальные волокна

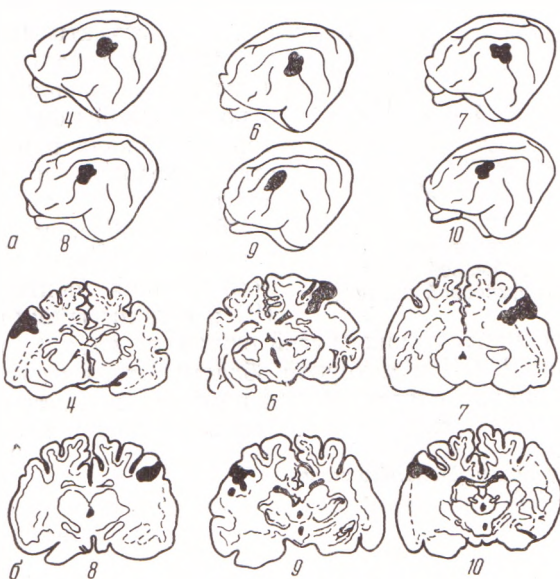

Рис. 1. Локализация повреждения поля A_1 мозга чопек № 4—10. а — на латеральной поверхности, б — на фронтальных срезах через уровень максимального повреждения

и отрезки варикозно измененных толстых волокон (рис. 2а). По мере следования в вышележащие слои 4 и 3 пучки радиальных волокон становились реже, тогда как количество беспорядочно разбросанных фрагментов претерминалей увеличивалось. На уровне верхнего подслоя слоя 3 и в слое 2 отмечалось наибольшее количество распавшихся концевых отделов нервных волокон (рис. 2б). Иногда зерна концентрировались в непосредственной близости от соматодендритной поверхности пейрона, иногда располагались в промежутках между группами нейронов или между отдельными клетками (рис. 2а, в). Скопления зерен свидетельствовали о наличии в этих местах терминальных полей. Наряду с зернистым распадом выявлялись отрезки варикозных волокон протяженностью в несколько сотен микрон. Такие волокна чаще всего были горизонтальными и проходили в средних слоях коры (рис. 2г). Располагаясь на некотором расстоянии друг под другом, они, вероятно, переслаивались волокнами иного происхождения, которые в условиях применяемых нами гистологических методов не окрашивались, но так же, как и описанные выше, по-видимому, входили в состав горизонтальных связей коры. Наиболее насыщенными распавшимися претерминалями были участки коры, расположенные на дне супрасильвиевой борозды и каудальных отделов коронарной.

Вершины перечисленных извилин получали меньшее количество волокон. Микроскопия фронтальных срезов, их реконструкция и сопоставление с соматотопической картой⁽¹⁴⁾ показали, что связи поля A_1 переключаются на нейронах строго определенных участков зоны SI . Эти

участки соответствовали проекциям задней половины головы, темени и передней лапы (рис. 3). В зоне СИ имело место более диффузное распределение претерминалей. Однако

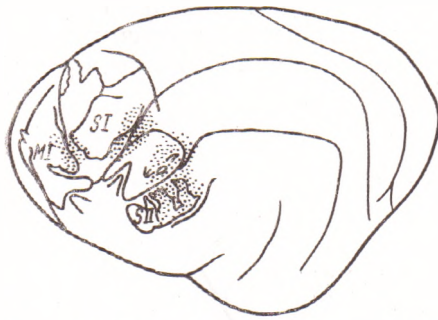

Рис. 3. Распределение терминальных полей межсенсорных связей слухового поля A_1 на соматотопической карте (14)

о наличии моносинаптических связей слухового поля A_1 только с определенными полями СИ, СИИ и моторной области. Это, в свою очередь, указывает на то, что данная система волокон может служить одним из неспецифических слуховых входов в зоны соматической и моторной проекций.

Институт физиологии им. И. П. Павлова
Академии наук СССР
Ленинград

Поступило
30 XI 1973

ЦИТИРОВАННАЯ ЛИТЕРАТУРА

- ¹ Д. Альб-Фессар, Журн. высш. нервн. деят., т. 21, 2, 509 (1971). ² У. Г. Гасанов, Внутреннее торможение, Л., 1972. ³ В. Ю. Ермолаева, ДАН, т. 198, № 3, 716 (1971). ⁴ А. Крейнцлер, Э. Крыгель и др., Физиол. журн., т. 49, № 12, 1392 (1963). ⁵ П. М. Серков, И. И. Шелест, Физиол. журн., т. 15, № 1, 3 (1969). ⁶ А. L. Berman, J. Neurophysiol., v. 24, № 6, 595 (1961). ⁷ I. T. Diamond, E. G. Jones, T. P. S. Powell, Brain, Res., v. 15, № 3, 560 (1968). ⁸ I. Engel, C. Woody, J. Neurophysiol., v. 35, № 2, 220 (1972). ⁹ C. J. Heath, Brain Res., v. 24, № 3, 435 (1970). ¹⁰ K. Kawamura, Brain Res., v. 51, № 1, 1 (1973). ¹¹ А. Крейнцлер, Гагрские беседы, т. 4, Тбилиси, 1963, стр. 369. ¹² Liu Yu-ming, E. Shen, Acta physiol. sinica, v. 22, № 2, 105 (1958). ¹³ J. E. Rose, C. N. Woolsey, Cortical Connections and Functional Organization of the Thalamic Auditory System of the Cat. In: Biological and Biochemical Bases of Behavior, 1958, p. 127. ¹⁴ R. F. Tompson, R. H. Johnson, J. H. Hoopes, J. Neurophysiol., v. 26, № 3, 343 (1963). ¹⁵ C. N. Woolsey, Organization of Cortical Auditory System: a Review and a Synthesis, In: Neural Mechanisms of the Auditory and Vestibular Systems, 1961, p. 165.